

ГОСУДАРСТВЕННОЕ БЮДЖЕТНОЕ УЧРЕЖДЕНИЕ ЗДРАВООХРАНЕНИЯ
ГОРОДА МОСКВЫ «НАУЧНО-ПРАКТИЧЕСКИЙ КЛИНИЧЕСКИЙ ЦЕНТР
ДИАГНОСТИКИ И ТЕЛЕМЕДИЦИНСКИХ ТЕХНОЛОГИЙ ДЕПАРТАМЕНТА
ЗДРАВООХРАНЕНИЯ ГОРОДА МОСКВЫ»

На правах рукописи

Привалова Екатерина Геннадьевна

**Ультразвуковое исследование при планировании и осложнениях контурной
пластики лица**

3.1.25. Лучевая диагностика

Диссертация
на соискание ученой степени
доктора медицинских наук

Научный консультант:
доктор медицинских наук, профессор,
член-корреспондент РАН,
Васильев Александр Юрьевич

Москва – 2022

ОГЛАВЛЕНИЕ

ВВЕДЕНИЕ.....	5
ГЛАВА 1. СОВРЕМЕННОЕ СОСТОЯНИЕ ВОПРОСА О ЛУЧЕВОЙ ДИАГНОСТИКЕ ПОСЛЕ КОНТУРНОЙ ПЛАСТИКИ ЛИЦА (ОБЗОРЛИТЕРАТУРЫ).....	18
ГЛАВА 2. МАТЕРИАЛЫ И МЕТОДЫ ИССЛЕДОВАНИЯ.....	44
2.1. Общая характеристика обследованных пациентов.....	46
2.2. Клинико-лабораторные исследования.....	56
2.3. Методы исследования.....	57
2.4. Методика ультразвукового исследования мягких тканей.....	60
2.5. Методика статистической обработки полученной информации.....	83
ГЛАВА 3. РЕЗУЛЬТАТЫ УЛЬТРАЗВУКОВОГО ИССЛЕДОВАНИЯ ПАЦИЕНТОВ ПОСЛЕ КИП В НОРМЕ ПРИ ВВЕДЕНИИ РАЗЛИЧНЫХ ГРУПП ФИЛЛЕРОВ.....	85
3.1. Результаты обследования пациентов после КИП филлерами на основе гиалуроновой кислоты.....	85
3.2. Результаты обследования пациентов после КИП филлерами на основе кальция гидроксиапатита.....	98
3.3. Результаты обследования пациентов после контурной инъекционной пластики филлерами на основе полиакриламидного геля.....	104
3.4. Результаты обследования пациентов после контурной инъекционной пластики филлерами на основе силикона.....	108
3.5. Результаты обследования пациентов после контурной инъекционной пластики филлерами на основе аутожира.....	112
3.6. Результаты обследования пациентов после контурной инъекционной пластики филлерами на основе полиметилметакрилата.....	117
ГЛАВА 4. ОСЛОЖНЕНИЯ ПОСЛЕ КОНТУРНОЙ ИНЪЕКЦИОННОЙ ПЛАСТИКИ.....	124

4.1. Ультразвуковое исследование пациентов с фиброзными изменениями после контурной пластики лица.....	125
4.2. Результаты ультразвукового исследования пациентов с некорректным введением филлеров при контурной инъекционной пластике.....	135
4.3. Результаты ультразвукового исследования пациентов с миграцией и дислокацией филлера в мягких тканях лица после контурной инъекционной пластики лица	146
4.4. Ультразвуковое исследование пациентов с отеками после контурной пластики лица.....	155
4.5. Ультразвуковое исследование пациентов с гранулематозными изменениями после контурной пластики лица.....	161
4.6. Результаты ультразвукового исследования пациентов с другими заболеваниями челюстно-лицевой области.....	166
4.7. Клинические случаи.....	175
ГЛАВА 5. РЕЗУЛЬТАТЫ УЛЬТРАЗВУКОВОГО ОБСЛЕДОВАНИЯ ПАЦИЕНТОВ ПРИ ПЛАНИРОВАНИИ КОНТУРНОЙ ИНЪЕКЦИОННОЙ ПЛАСТИКИ ЛИЦА.....	180
ГЛАВА 6. РЕЗУЛЬТАТЫ УЛЬТРАЗВУКОВОГО ИССЛЕДОВАНИЯ ПРИ ДИНАМИЧЕСКОМ НАБЛЮДЕНИИ.....	189
ЗАКЛЮЧЕНИЕ.....	205
ВЫВОДЫ.....	248
ПРАКТИЧЕСКИЕ РЕКОМЕНДАЦИИ.....	250
СПИСОК СОКРАЩЕНИЙ И УСЛОВНЫХ ОБОЗНАЧЕНИЙ.....	252
СПИСОК ЛИТЕРАТУРЫ.....	253
ПРИЛОЖЕНИЕ А.....	282
ПРИЛОЖЕНИЕ Б	283
ПРИЛОЖЕНИЕ В.....	284
ПРИЛОЖЕНИЕ Г	285

ПРИЛОЖЕНИЕ Д.....	286
ПРИЛОЖЕНИЕ Е	287

ВВЕДЕНИЕ

Актуальность темы исследования

В последние десятилетия стремительно возросло число женщин, которые применяют современные методы омоложения. Среди основных подходов в борьбе с возрастными изменениями особое место занимает контурная пластика лица [6, 25, 26, 46, 49, 59, 60, 61, 78, 68, 91, 93, 190].

Согласно данным Международного общества эстетической и пластической хирургии, в 2019 году в мире было выполнено 13,6 млн нехирургических процедур для устранения возрастных изменений, а также эстетической коррекции. Отмечается увеличение количества инъекционных манипуляций на 7,4% по сравнению с 2018 годом. Введение препаратов на основе гиалуроновой кислоты за 2019 год составило более 4,3 млн инъекций, что больше на 15,7% по сравнению с 2018 годом. Инъекции филлеров на основе гидроксиапатита кальция составили более 212,7 тыс., что составил годовой прирост на 64,9%. Большая часть всех выполняемых инъекционных процедур приходится в США и Бразилии. Наиболее частыми областями коррекции являлись носогубные складки, область лба и область губ (для препаратов на основе гиалуроновой кислоты) [194].

По официальным данным, предоставленным РФ в Международное общество эстетической и пластической хирургии, наша страна занимает 10 место по количеству выполненных нехирургических эстетических процедур за 2019 год, что составило 576886 случаев. Среди них инъекции ботулинического токсина были проведены у 46931 женщин, препаратов на основе гиалуроновой кислоты – 36602, филлеров на основе гидроксиапатита кальция – 960 [194].

Американское общество эстетической и пластической хирургии представило данные, согласно которым число малоинвазивных процедур постоянно возрастает. По последним данным, в США в 2019 году было выполнено более 1,313 млн косметологических инъекций, среди них увеличение губ – 7,120 [194].

К сожалению, подобная статистика для Российской Федерации в доступных источниках отсутствует. Однако, учитывая неуклонный рост косметологических инъекций в нашей стране, а также популяризацию специальности «косметология», можно провести аналогию с вышеуказанными статистическими данными.

К 2017 году на мировом рынке зарегистрировано более 400 дермальных филлеров [93]. Большинство этих препаратов можно разделить на группы по химическому составу: препараты на основе гиалуроновой кислоты, гидроксиапатита кальция, коллагена, полимолочной кислоты, полиметилметакрилата, силикона и аутожира [6, 57, 97, 93, 111, 195, 196, 171, 190, 200, 210, 219, 221]. Тем не менее некоторые авторы считают, что более правильным разделить филлеры на две большие группы: биodeградируемые и бионedeградируемые [6, 93, 120, 149, 131, 139, 144, 190, 200]. Такая классификация легла в основу осложнений, возникающих после введения филлеров. Для биodeградируемых инъекционных препаратов характерно появление таких нежелательных явлений, как боль при введении филлера и некоторое время после, покраснение, кровотечение и кровоподтеки в месте инъекции, а также асимметрия лица [93, 95, 124, 144, 150, 157]. Осложнения же, которые могут быть вызваны бионedeградируемыми филлерами, включают в себя отеки, инфицирование мягких тканей, образование узелков, инородные гранулемы, сосудистые и нервные осложнения, приводящие к некрозу и рубцовым процессам [6, 53, 101, 122, 140, 190, 125]. Внутрисосудистые осложнения, обусловленные введением филлера или жира при липофилинге в просвет сосуда, может привести к такому грозному осложнению, как слепота. В литературе представлено около 45 случаев внутрисосудистого введения косметологических препаратов [6, 108, 115, 151, 222].

При введении бионedeградируемых препаратов неблагоприятные последствия чаще возникают в отдаленном послеоперационном периоде и могут вызывать от эстетических до тяжелейших гнойно-дистрофических осложнений, что, безусловно, приводит к необходимости проведения многократных повторных хирургических вмешательств [5, 93, 152, 154, 122, 140, 170, 190, 201].

Таким образом, многие авторы видят решение данной проблемы не только в

применении современных, высококачественных имплантатов и в совершенствовании техники оперативных вмешательств [109], а главное, в поиске путей предупреждения возможных осложнений, а также их ранней диагностики с помощью различных методов [4, 8, 9, 10, 117, 220, 202, 129, 130, 135, 154, 190].

В настоящее время до сих пор не представлены в полной мере возможности ультразвукового исследования пациентов после проведения контурной пластики лица. В Российской Федерации в настоящее время научные исследования, посвященные этой проблеме, не многочисленны [6, 9, 10, 11, 23, 35, 28, 29, 25, 78, 69, 82, 89, 93]. Имеются лишь единичные научные исследования, посвященные использованию УЗИ при исследовании имплантатов конечностей и молочных желез [89]. Проблема вызывает значительный интерес, и поэтому следует ожидать появление новых исследований, посвященных УЗИ и другим методам лучевой диагностики для прогнозирования и оценки результатов косметологических процедур.

Степень ее разработанности

Несмотря на очевидную актуальность, высокий риск осложнений и значительный интерес к исследованию пациентов при контурной пластике лица, научных работ по ультразвуковой диагностике представлено немного.

Проблеме диагностики осложнений в пластической хирургии с помощью ультразвукового метода исследования посвящено только научное исследование Фисенко Е.П. В 2009 году автор представила результаты инструментальной диагностики, включающей магнитно-резонансную томографию и ультразвуковое исследование, осложнений контурной пластики тела гелевыми имплантатами [89].

В последние годы проблеме ультразвуковой диагностики осложнений контурной пластики уделяли внимание такие авторы, как Карпова Е.И., Степанова Ю.А., Султанова Н.О., Ветшева Н.Н., Тимина И.Е., Бондаренко И.Н. [6, 24, 25, 26, 50, 77, 78].

В 2012 году Губанова Е.И. и соавт. представили результаты ультразвуковых исследований кожи. Авторы показали, что УЗИ эффективно для решения целого ряда научных задач, а также проведения расширенной диагностики

новообразований. В том числе ультразвуковая диагностика кожи позволяет существенно оптимизировать протоколы инъекционной пластики [75].

В 2014 году в своем диссертационном исследовании Карпова Е.И. выявила, что ультразвуковое исследование позволяет определить глубину введения геля, изменение его структуры, а также окружающих тканей [26].

В 2016 году опубликованы данные Степановой Ю.А. и соавт., посвященные ультразвуковой диагностике осложнений контурной пластики губ препаратами на основе полидиметилсилоксана (биополимерный гель) [78].

Существенный вклад в изучение проблемы ультразвукового исследования при контурной пластике лица внесли зарубежные авторы.

Wortsman X. et al. в 2012 году проводили ультразвуковое исследование кожи свиньи после введения дермальных филлеров, оценивали основные эхографические характеристики и проводили корреляцию с химическим анализом материала. Полученные данные легли в основу обследования 118 пациенток с различными филлерами в мягких тканях лица. У большинства пациенток были выявлены филлеры на основе гиалуроновой кислоты и биополимерного геля. Таким образом, авторы утверждают, что ультразвуковое исследование позволяет визуализировать и идентифицировать филлеры различной природы [210].

В исследовании, проведенном в 2005 году морфологами, выявлено, что после введения филлеров на основе гиалуроновой кислоты и коллагена в преобладающем случае происходит развитие воспалительных реакций, которые впоследствии могут приводить к развитию фиброза, некроза и формированию гранулематозных реакций [159].

Тем не менее, несмотря на имеющиеся немногочисленные научные данные, до сих пор не разработана методика ультразвукового исследования челюстно-лицевой области, не разработана ультразвуковая семиотика неизмененных мягких тканей лица после проведенной процедуры, а также отсутствует эхосемиотика осложнений после введения различных филлеров, не представлены данные ультразвукового планирования и прогнозирования контурной пластики лица.

Цель и задачи

Разработка технологии ультразвукового исследования мягких тканей лица при планировании и осложнениях контурной инъекционной пластики.

Для выполнения поставленной цели были определены следующие **задачи**:

1. Разработать и обосновать показания к ультразвуковому исследованию для обследования пациентов до и после контурной пластики лица.
2. Усовершенствовать методику ультразвукового исследования мягких тканей лица на этапе планирования контурной пластики.
3. Разработать диагностические протоколы для планирования контурной пластики лица, а также после проведения инъекционных процедур.
4. Разработать ультразвуковую семиотику мягких тканей лица с учетом введенного косметологического препарата, а также выявить взаимосвязь между ультразвуковой семиотикой и химическим составом филлера.
5. Разработать и систематизировать ультразвуковую семиотику осложнений после контурной пластики лица.

Научная новизна

Исследование является первым в России и Европе обобщающим научным трудом, посвященным ультразвуковому исследованию на этапах планирования и после проведения контурной пластики лица. Впервые на большом количестве клинического материала оценена информативность ультразвукового метода в обследовании данной категории пациентов.

Доказана высокая информативность применения ультразвукового исследования для оценки состояния кожи и мягких тканей лица (получены 3 патента: «Тест-объект для инородных тел в челюстно-лицевом отделе пациента для ультразвукового стоматологического оборудования» (патент №RU185382 U1 от 16.04.2018 г.); «Способ определения состояния структуры кожи и нижележащих мягких тканей лица при коррекции возрастных изменений» (патент на изобретение №2717548 от 24.03.2020 г.); «Способ определения типа осложнений вследствие коррекции филлерами возрастных изменений мягких тканей лица» (патент на изобретение №2726922 от 16.07.2020 г.).

Впервые представлены данные современных методик ультразвукового исследования в косметологии, такие как компрессионная эластография, доплеровские методики для исследования сосудистого рисунка.

Впервые подробно охарактеризована роль ультразвукового исследования в определении семиотических признаков различных групп филлеров, а также наиболее часто встречаемых осложнений, возникающих после проведения инъекционных косметологических процедур.

Впервые стандартизирована методика проведения ультразвукового исследования данной категории пациентов, разработан и унифицирован протокол исследования.

Теоретическая и практическая значимость работы

Разработанная методология ультразвукового исследования мягких тканей у пациентов после контурной пластики лица позволила практическим врачам клинического профиля и специалистам ультразвуковой диагностики на ранних этапах диагностировать осложнения, что, безусловно, повлияло на дальнейшую тактику ведения пациентов.

Внедрение разработанных ультразвуковых протоколов для оценки мягких тканей лица помогло повысить эффективность диагностики различных осложнений (фиброзные изменения, миграция, нарушение техники введения препарата и др.).

Разработанные методические рекомендации помогли в изучении и освоении данной проблемы на этапе последипломного образования врачей ультразвуковой диагностики.

Методология и методы исследования

Диссертационное исследование выполнялось в пять этапов.

На первом этапе был выполнен анализ отечественной и зарубежной литературы, посвященной вопросам лучевой диагностики, а также лечения осложнений после контурной пластики лица. Всего было изучено 226 литературных источника, в том числе 94 отечественных и 132 зарубежных.

На втором этапе была разработана методология выполнения ультразвукового

исследования мягких тканей лица пациентов косметологического профиля. Предложен унифицированный протокол.

На третьем этапе обследовано 126 пациентов (222 исследования), которым в анамнезе была выполнена контурная инъекционная пластика лица с документальным подтверждением введения препарата. Данная группа пациентов позволила разработать ультразвуковые критерии различных групп филлеров.

На четвертом этапе проведено ультразвуковое исследование 160 пациентам (179 исследований) с осложнениями после проведения контурной инъекционной пластики. Были определены эхопризнаки различных осложнений, возникающих после проведения эстетической коррекции мягких тканей лица.

На пятом этапе были проанализированы ультразвуковые исследования 65 пациентов с целью выявления ультразвуковых признаков, возможных повлиять на развитие нежелательных явлений и осложнений после инъекционных процедур.

На шестом этапе было обследовано 15 пациентов (75 исследований), которые находились на динамическом наблюдении после контурной инъекционной пластики с целью определения эхопризнаков биодеградации филлеров на основе гиалуроновой кислоты, а также для оценки состояния мягких тканей на разных этапах.

На каждом этапе была проведена статистическая обработка полученных данных и обобщение результатов работы с формированием заключения.

Положения, выносимые на защиту

1. Определены показания для выполнения ультразвукового исследования высокого разрешения мягких тканей лица у пациентов до и после проведения контурной пластики лица.
2. Разработанная методология исследования пациентов на различных этапах контурной инъекционной пластики позволила определить алгоритм обследования различных зон лица.
3. Созданная эхо семиотика позволила повысить точность дифференциальной диагностики различных групп филлеров, а также проводить дифференциально-диагностический ряд различных осложнений

и нежелательных явлений.

4. Предложены и систематизированы ультразвуковые признаки различных осложнений, возникающих после выполнения инъекционных косметологических процедур.

5. Разработанный протокол ультразвукового исследования мягких тканей лица на этапе планирования контурной инъекционной пластики позволил снизить риски нежелательных явлений и осложнений.

6. Представленный в работе протокол ультразвукового исследования мягких тканей лица у пациентов с различными осложнениями после контурной инъекционной пластики позволил определить дальнейшую тактику лечения пациентов (выбор тактики лечения, объем вмешательства и т.д.).

Степень достоверности и апробация результатов

Достоверность полученных результатов подтверждается достаточным объемом клинического материала (366 пациентов (512 исследований) на этапах планирования, а также после проведения контурной пластики лица в норме и при наличии различных осложнений), длительным динамическим наблюдением за пациентами на различных этапах. В работе использованы современные методики ультразвукового исследования, современные методы статистического анализа.

Основные положения диссертационного исследования доложены и обсуждены на конгрессах международного, всероссийского и регионального уровней:

Европейском съезде радиологов ECR (Австрия, Вена, 2014, 2016, 2017), Европейском конгрессе радиологов по голове и шее ESHNR (Португалия, Лиссабон, 2017), Европейском конгрессе радиологов по голове и шее ESHNR (Франция, Марсель, 2014), V съезде специалистов по лучевой диагностике и лучевой терапии Сибирского федерального округа (Красноярск, 2018), III съезде специалистов по лучевой диагностике и лучевой терапии Сибирского федерального округа (Иркутск, 2014), второй научно-практической конференции «Актуальные вопросы лучевой диагностики в Приморском крае. Проблемы и пути их решения» (Владивосток, 2016), научно-практической конференции «Лучевая

диагностика в стоматологии, челюстно-лицевой хирургии и оториноларингологии» (Сургут, 2016), II научно-практической конференции «Актуальные вопросы лучевой диагностики. Современное состояние лучевой диагностики в Приморском крае. Проблемы и пути их решения» (Улан-Удэ, 2017), Невском радиологическом форуме НРФ (Санкт-Петербург, 2017), VIII Санкт-Петербургском конгрессе по косметологии и эстетической медицине «Невские берега» (Санкт-Петербург, 2017), заседании МОРС, научно-практической конференции «Новейшие достижения лучевой диагностики на современном этапе развития здравоохранения» (Южно-Сахалинск, 2017), конгрессе Российского общества рентгенологов и радиологов РООР (Москва, 2017, 2020), XVII Международном симпозиуме по эстетической медицине (Москва, 2018), XXXV научно-практической конференции с международным участием «Рахмановские чтения: Перспективные направления диагностики и терапии в дерматовенерологии и косметологии» (Москва, 2018), II научно-практической конференции «Фундаментальные и прикладные исследования в дерматовенерологии и косметологии», V Всероссийской научно-практической конференции производителей рентгеновской техники (Санкт-Петербург, 2018), второй международной дерматовенерологической научно-практической конференции (Армения, Ереван, 2018), научно-практической конференции «Лучевая диагностика в стоматологии, челюстно-лицевой хирургии, офтальмологии и оториноларингологии» (Узбекистан, Ташкент, 2018), заседании общества рентгенологов, радиологов и специалистов ультразвуковой диагностики города Москвы (Москва, 2018), XVII Международном симпозиуме по эстетической медицине (Москва, 2018), Юбилейной научно-практической конференции с международным участием, посвященной 100-летию основания первого в мире рентгенрадиологического института «Инновационные технологии и мультидисциплинарные подходы в диагностике и лечении социально значимых заболеваний» (Санкт-Петербург, 2018), научно-образовательной конференции «Авторские технологии в ультразвуковой диагностике» (Москва, 2019), XXXVI научно-практической конференции с международным участием «Рахмановские

чтения: Московской дерматологической школе 150 лет: от истоков до современной дерматовенерологии и косметологии» (Москва, 2019), «Перспективы развития и красота специалистов. Мужское и женское здоровье» (Москва, 2019), конференции «Научный подход в эстетической медицине. Актуальные вопросы и тренды индустрии» (Москва, 2019), III научно-практической конференции «Сложная пластическая хирургия лица и тела. Ревизионная эстетическая хирургия и дерматокосметология» (Санкт-Петербург 2019), XVII Международном симпозиуме по эстетической медицине (Москва, 2020), съезде Северо-Кавказского федерального округа (Владикавказ, 2020), Невском радиологическом форуме (Санкт-Петербург, 2021), виртуальном практикуме PRO-AGELESS (Москва, 2020), Первом национальном онлайн-форуме «Интеграция – новый вектор развития косметологии» (Ижевск, 2020), I Сибирском конгрессе лазерной и инъекционной косметологии, дерматологии (Новосибирск, 2020, 2021), также результаты исследования внедрены и представлены в рамках циклов по дополнительным профессиональным программам повышения квалификации «Основы ультразвуковой диагностики», «Ультразвуковая диагностика осложнений после контурной пластики лица» для врачей по специальностям «Ультразвуковая диагностика», «Косметология», «Пластическая хирургия, зарегистрированных в рамках непрерывного медицинского и фармацевтического образования №010759-2020 от 07.10.2020 и №003951-2019 от 11.07.2019 соответственно.

Диссертация была апробирована на заседании Ученого Совета ГБУЗ «НПКЦ ДиТ ДЗМ» (протокол № 7 от 28 сентября 2022 г.).

Внедрение результатов исследования в практику

Полученные в диссертационном исследовании результаты используются в образовательном процессе на этапе дополнительного профессионального образования Центрального научно-исследовательского института лучевой диагностики, на кафедре лучевой диагностики стоматологического факультета ФГБОУ ВО «Московский государственный медико-стоматологический университет имени А.И. Евдокимова» Минздрава России, кафедре лучевой и функциональной диагностики КГБОУ ДПО «Институт повышения квалификации

специалистов здравоохранения» Министерства здравоохранения Хабаровского края; в Институте последипломного образования ФГБОУ ВО КрасГМУ им. проф. В.Ф. Войно-Ясенецкого Минздрава России.

В настоящее время результаты работы используются в клинической практике отделений: рентгеновской и лучевой диагностики, челюстно-лицевой реконструктивно-восстановительной и пластической хирургии «Клинического центра челюстно-лицевой реконструктивно-восстановительной и пластической хирургии» Клиники МГМСУ; в центре лучевых методов исследования ФКУЗ «ГКГ МВД России», в отделе лучевой диагностики ОКДЦ ПАО «Газпром».

Личный вклад автора

Автору принадлежит ведущая роль в выборе направления исследования, формулировке цели и задач работы на основании самостоятельного анализа данных отечественной и зарубежной литературы. Автором лично разработан дизайн исследования, методологический подход к выполнению диссертационного исследования, положения, выносимые на защиту. Автором было проведено планирование и разработка протокола ультразвукового исследования пациентов после косметологических инъекционных вмешательств. Результаты всех ультразвуковых исследований пациентов обработаны и проанализированы лично автором. Автором лично созданы базы данных пациентов. Автором лично проводилось ультразвуковое исследование всех пациентов на различных ультразвуковых аппаратах. Весь материал, представленный в диссертации, получен, статистически обработан и проанализирован автором. Автором лично выполнялась подготовка публикаций по теме диссертации. Автор подготовил две монографии по теме научного исследования. Автор лично участвовал в создании объектов интеллектуальной собственности.

Соответствие диссертации паспорту специальности

Концепция исследования, цель, задачи исследования, методология и полученные результаты соответствуют пункту 1 паспорта специальности 3.1.25 Лучевая диагностика.

Связь работы с научными программами, планами, темами

Диссертационная работа была выполнена в соответствии с научно-исследовательской программой кафедры лучевой диагностики стоматологического факультета ФГБОУ ВО МГМСУ им. А.Евдокимова Минздрава России «Инновационные и традиционные лучевые технологии в клинической практике» (государственная регистрация № 114112840044).

Работа проводилась в соответствии с этическими нормами Хельсинской декларации Всемирной медицинской ассоциации «Этические принципы проведения научных исследований с участием человека» с поправками 2013 г., «Правилами клинической практики Российской Федерации», утвержденными Приказом Минздрава РФ от 19.06.2003 № 266.

Тема диссертационного исследования рекомендована к выполнению Межведомственным научным советом по медицинской радиологии и радиационной медицине РАН (30.01.2017) и утверждена на заседании ученого совета ФГБОУ ВО «Московский государственный медико-стоматологический университет имени А.И.Евдокимова» Минздрава России (протокол № 8 от 28.02.2017 г.).

Клинические исследования в рамках диссертационной работы одобрены этическим комитетом ФГБОУ ВО «Московский государственный медико-стоматологический университет имени А.И.Евдокимова» Минздрава России (протокол №11-16 Межвузовского комитета по этике от 17.11.2016).

Публикации

По материалам диссертационного исследования опубликовано 48 печатных работ в отечественных и зарубежных изданиях, из них 18 – в изданиях, рекомендованных ВАК РФ, в том числе 3 – в изданиях, входящих в международные базы данных Web of Science и Scopus.

Получено 3 патента, зарегистрированных в Федеральной службе интеллектуальной собственности: патент № RU 185382 U1 от 04.06.2018 г. «Тест-объект для инородных тел в челюстно-лицевом отделе пациента для ультразвукового стоматологического оборудования», патент на изобретение №

2717548 от 24.03.2020 г. «Способ определения состояния структуры кожи и нижележащих мягких тканей лица при коррекции возрастных изменений», патент на изобретение № 2726922 от 16.07.2020 г. «Способ определения типа осложнений вследствие коррекции филлерами возрастных изменений мягких тканей лица». Опубликовано 2 монографии.

Объем и структура работы

Диссертационная работа состоит из введения, четырех глав собственных исследований, заключения, выводов, практических рекомендаций, списка цитируемой литературы и приложений. Диссертация изложена на 287 страницах машинописного текста, иллюстрирована 138 рисунками и 42 таблицы. Список литературы содержит 225 источников, из них отечественных работ – 93, зарубежных – 132.

ГЛАВА 1. СОВРЕМЕННОЕ СОСТОЯНИЕ ВОПРОСА О ЛУЧЕВОЙ ДИАГНОСТИКЕ ПОСЛЕ КОНТУРНОЙ ПЛАСТИКИ ЛИЦА (ОБЗОР ЛИТЕРАТУРЫ)

В последние десятилетия контурная инъекционная пластика стала одним из самых популярных методов эстетической коррекции для борьбы с возрастными изменениями, а также для повышения своей привлекательности в соответствии с современными тенденциями [6, 25, 26, 46, 49, 59, 60, 61, 78, 68, 91, 93, 190, 199].

По аналитическим данным, на рынке инъекционной косметологии в 2018 году в России было выполнено 6,7 млн процедур с использованием ботулотоксинов, филлеров и биоревитализантов, а количество данных косметологических услуг за данный период увеличилось на 4,0%. В 2018 году было сделано около 1,5 млн инъекций филлеров и 2,9 млн инъекций биоревитализантов [223].

Согласно данным Международного общества эстетической и пластической хирургии, РФ занимает 10 место по количеству проведенных нехирургических эстетических процедур за 2019 год, что составило 576 886 случаев. Среди них инъекции препаратов на основе гиалуроновой кислоты – 36 602, филлеров на основе гидроксиапатита кальция – 960 [155, 223].

По последним статистическим данным Американского общества эстетической и пластической хирургии, число малоинвазивных процедур постоянно возрастает. Так, в США в 2019 году было выполнено более 1 313 млн косметологических инъекций, среди них только увеличение губ составило 7 120 [193].

До сих пор остается значимой проблемой «серый» сегмент для российского рынка инъекционной косметологии. К нему относятся процедуры, оказанные специалистами, не имеющими сертификата по специальности «Косметология», в салонах красоты, частных кабинетах без медицинской лицензии и на дому [6, 223].

Также важным аспектом является использование препаратов и медицинских изделий, не имеющих регистрационных удостоверений и ввезенных незаконно на территорию России. Например, доля продуктов, не имеющих регистрационных удостоверений и/или применяемых во время надомных процедур, в категории филлеров и биоревитализантов за 2018 год достигла почти 25,0% [223]. Тем не менее, по оценкам дистрибьюторских компаний, доля «серых» продаж с учетом контрафактного ввоза для отдельных инъекционных продуктов достигала за 2018 год 50,0% и выше. К сожалению, пациенты именно «серого» сегмента является основной группой риска в возникновении различных осложнений после инъекционных косметологических методик [6, 223].

Согласно последним данным Американского общества эстетической и пластической хирургии (ASAPS), за 2019 год было выполнено 749 409 инъекций на основе гиалуроновой кислоты (2 место), 34 776 введений препаратов на основе гидроксиапатита кальция (9 место) [6, 199, 200, 193]. Введение препаратов на основе ботулотоксина уже длительные годы удерживает первое место среди нехирургических вмешательств [191, 192, 193, 194]. С 2015 по 2019 гг. прирост инъекционных методов составил 17,8%. Безусловно, большая часть данных манипуляций проводится пациентам женского пола (92,3%), тем не менее среди мужчин контурная пластика также становится популярной и занимает 9,6% от общего числа инъекций. Значительная часть антивозрастной коррекции мягких тканей лица выполняется в возрасте от 35 до 50 (40,0% от общего числа) [191, 192, 193, 194].

Собственные наблюдения Карповой Е.И., Потекаева Н.Н., Муракова С.В. и др. (2019) за период с 1998 по 2018 гг. показали, что за 20 лет количество инъекций филлером на основе ГК увеличилось с 193 до 1027 раз в 1998 и 2018 гг. соответственно. Это говорит об увеличении количества выполненных процедур более чем в 5 раз [49].

К 2015 году в мире было зарегистрировано более 150 различных филлеров [6, 93]. Большинство этих препаратов можно разделить на группы по химическому составу: препараты на основе гиалуроновой кислоты, гидроксиапатита кальция,

полимолочной кислоты, полиметилметакрилата, силикона и аутожира [2, 7, 8, 9, 39, 55, 78, 89, 108, 90, 171]. Тем не менее некоторые авторы считают, что более правильным является классифицировать филлеры на две большие группы: биodeградируемые и бионedeградируемые [25, 93]. Такая классификация легла в основу осложнений, возникающих после введения филлеров.

По данным Эрнандес Е., в 2018 г. на мировом рынке зарегистрировано уже более 400 различных филлеров, используемых в эстетической медицине [93]. Основные отличия препаратов для контурной пластики обусловлены их биологическими и физико-химическими свойствами, такими как состав, концентрация основного действующего вещества и способ производства. Важным аспектом корректного выполнения процедуры является правильность назначения для конкретной зоны лица, а также техника введения [6, 25, 81, 93, 190, 199, 200].

Все филлеры классифицируются на 2 большие группы в зависимости от основного действующего вещества и длительности эстетической коррекции: временные (биodeградируемые) с длительностью эффекта от 4 мес. до 1,5–2 лет и перманентные (бионedeградируемые) с длительностью эффекта более 5 лет. Основные компоненты, которые включают в себя препараты, могут иметь искусственное (или синтетическое) или природное происхождение. К первой группе препаратов можно отнести филлеры, где основными компонентами являются стабилизированная гиалуроновая кислота, коллаген, гидроксиапатит кальция, поликапролактон, полимолочная кислота, поливиниловый спирт либо комбинация компонентов, таких как стабилизированная гиалуроновая кислота и гидроксиапатит кальция, карбоксиметилцеллюлоза и полиэтиленоксид [6, 39, 33, 21, 87, 88, 93, 159]. Ко второй группе (бионedeградируемые) относят филлеры на основе следующих компонентов: полиакриламид, алкиламид, силикон, а также комбинации бычьего коллагена и полиметилметакрилата, гиалуроновой кислоты и метилметакрилата [6, 39, 88, 93]. Особой популярностью пользовалась данная группа препаратов в 1990–2000 гг. В настоящее время на территории РФ до сих пор используются силиконовые гели, а также филлеры на основе полиакриламидного геля, но значительно реже чем в 1990–2000 гг.

Также препараты можно разделить на филлеры синтетического происхождения (силикон, полиакриламид, поликапролактон и др.) и животного происхождения (коллаген, гиалуроновая кислота и др.) [4, 6, 69, 29, 93].

Существовало мнение, что введенные ранее синтетические препараты в течение многих лет остаются в мягких тканях в неизменном виде. Но в 2002 году Чайковская Е.А. опровергла данное мнение, акцентировав внимание на том, что производители дермальных филлеров не проводят исследования по изучению отдаленных последствий на мягкие ткани продуктов окислительной и ферментативной деструкции [91].

С ростом количества филлеров происходит увеличение количества осложнений, возникающих после инъекционной коррекции мягких тканей лица [6, 79, 62, 48, 25, 47, 46].

Преобладание введения филлеров на основе ГК связано с наличием преимуществ перед другими группами препаратов. К ним относятся: филлеры на основе синтетической ГК, они обладают достаточно низкой иммуногенностью, относительно низким риском развития нежелательных явлений и осложнений, а также длительным эффектом (до 24 мес.). Увеличение количества инъекций филлеров на основе ГК приводит к росту количества нежелательных явлений и осложнений. Так, по данным Карповой Е.И., Потеева Н.Н., Муракова С.В. и др. (2019) в 1998 году отметили 3 случая осложнений, а в 2019 году количество таких случаев составило 26 [49].

Urdiales-Galvez F. и соавт. в 2018 г. была предложена классификация нежелательных явлений и осложнений. В данной классификации были выделены 3 большие группы возникающих осложнений в зависимости от срока их возникновения. Немедленные осложнения, которые возникают у пациента в течение 24 ч после КИП, включают в себя гиперчувствительность немедленного типа, локальный отек и эритему, различные сосудистые осложнения (такие как тромбоз, ишемия, эмболия), подкожные кровоизлияния, рецидив герпетической инфекции. К ранним осложнениям, которые развиваются в интервале от 24 ч до 4 недель после КИП, относятся: гиперкоррекция, миграция филлера, инфекционные

процессы, реакция гиперчувствительности, эффект Тиндаля, прозопалгия, парестезии. А также группа отсроченных осложнений, которые развиваются через 4 недели после проведения инъекции: узелковые образования (асептические, септические), гранулематозные изменения, инфекционные процессы, инфекция атипичного течения (био пленки), дисхромия, неоваскуляризация, бактериемия, реакция гиперчувствительности, миграция филлера, эффект Тиндаля, отеки [30, 62, 48].

По данным Губановой Е.И., Эрнандес Е.И., Колиевой М.Х. (2018), при проведении инъекционных процедур могут быть выделены следующие побочные эффекты и осложнения: отсутствие или слабая выраженность эффекта коррекции, гиперкоррекция, инфицирование, отек, кровоизлияние, герпес, эффект «лимонной корки», онемение и потеря чувствительности, гранулема инородного тела, фиброз, ишемия и некроз тканей, изменение цвета кожи, телеангиоэктазии [81, 93, 190].

Для биodeградируемых инъекционных препаратов характерно появление таких нежелательных явлений, как боль при введении филлера и некоторое время после, покраснение, кровотечение и кровоподтеки в месте инъекции, а также асимметрия лица [6, 46, 60, 61, 65, 68, 93, 190]. Осложнения же, которые могут быть вызваны биodeградируемыми филлерами, включают в себя отеки, инфицирование мягких тканей, образование узелков, инородные гранулемы, сосудистые и нервные осложнения, приводящие к некрозу и рубцовым процессам [6, 44, 61, 65, 190]. Внутрисосудистые осложнения, обусловленные введением филлера или жира при липофилинге в просвет сосуда, приводят к такому грозному осложнению, как слепота. В литературе описаны около 45 случаев внутрисосудистого введения косметологических препаратов [24, 180]. При введении биodeградируемых препаратов неблагоприятные последствия чаще возникают в отдаленном послеоперационном периоде и могут вызывать тяжелейшие гнойно-дистрофические осложнения, что, безусловно, приводит к необходимости проведения многократных повторных хирургических вмешательств [6, 61, 65, 33].

Наиболее изученным синтетическим препаратом на сегодняшний день является силикон, и самыми частыми осложнениями на фоне его введения

считаются уплотнение тканей, гранулема инородного тела, вакуолизация филлера, вторичная деформация тканей [6, 24, 101, 108, 147, 190]. Deutsch J.J. в 2002 году предположил, что основная причина осложнений связана с нарушением техники введения препарата [121]. По мнению ряда авторов, сложности, которые возникают во время хирургического лечения пациентов после контурной пластики филлерами на основе силикона, заключаются в образовании выраженной фиброзной капсулы, а также в тенденции к «комкованию» препарата [6, 25, 93, 121, 111, 190].

Частота осложнений на фоне введения филлеров на основе полиакриламидного геля варьируется от 2,1 до 5,0 % [25]. Согласно другим данным, отмечается высокая частота осложнений на фоне введения препаратов на основе ПААГ – до 50,0 % [6, 7, 88, 51, 128]. Характерные осложнения на фоне введения филлеров данной группы: воспалительная реакция (асептическая или септическая), очаги уплотнения, неравномерная коррекция.

Тем не менее, согласно мнению других авторов, часто не высевается никакая-либо микрофлора, что говорит в пользу асептического воспаления [7, 25], что может быть обусловлено остатками мономера акриламида, который представляет собой высокотоксичную структуру [7, 25, 21].

Для других перманентных и полуперманентных препаратов осложнения и нежелательные явления возникают от 3,0 до 40,0 % случаев в зависимости от типа филлера. Среди них выявляются телеангиоэктазии, формирование гранулем, аллергические реакции и гнойные воспаления [25]. Гранулематозные реакции чаще всего диагностируются через 6–24 месяцев после контурной пластики, но в некоторых случаях данное осложнение может возникать и через несколько лет [7, 25].

Что же касается филлеров животного происхождения, в частности на основе гиалуроновой кислоты и коллагена, то считается, что осложнения возникают редко (не более 1,0 %) в виде воспалительного процесса и реакции гиперчувствительности [25, 93, 159, 163, 184, 190, 195, 196].

По данным ASAPS 2019, филлеры на основе ГК составляли 78,3% всех инъецируемых препаратов, что на 7,5% больше, чем в предыдущем году.

Поскольку использование дермальных наполнителей с каждым годом увеличивается, то и количество осложнений возрастает. Даже в руках опытного специалиста могут возникнуть различные осложнения. Но, к счастью, большинство осложнений, связанных с введением препаратов на основе ГК, преходящие и обратимые. Сосудистые и инфекционные осложнения встречаются значительно реже и могут быть сведены к минимуму благодаря тщательному пониманию анатомии сосудов лица, правильной технике инъекций и тщательной подготовке пациента к контурной пластике. Раннее выявление осложнений и вовремя начатое лечение могут значительно снизить риск отдаленных последствий [6, 65, 66, 70, 73,74, 191, 192, 193, 194].

Окклюзия центральной артерии сетчатки или некоторых ее ветвей является редким, но крайне опасным осложнением, которое может возникнуть после эстетической процедуры с такими наполнителями мягких тканей, как аутологичный жир, ГК или коллаген [6, 93, 104, 222]. В доступной литературе сообщалось о 98 случаях нарушения зрения после инъекции филлера [178]. Областями введения препаратов с высоким риском осложнений были глабелла (38,8%), носовая область (25,5%), носогубная складка (13,3%) и лоб (12,2%). Что касается аутологичного жира, то он был наиболее частой причиной окклюзии центральной артерии сетчатки или ее ветвей (47,9%), на втором месте в развитии данного осложнения фигурировала гиалуроновая кислота (23,5%) [93, 178].

В литературном обзоре Beleznaу и соавт. полная односторонняя потеря зрения была выявлена после проведения липофилинга – в 47,9% (n=12) случаев, после инъекций филлеров на основе ГК – в 23,5%, на основе коллагена – в 8,2%, на основе поли-L-молочной кислоты – в 3,1% и гидроксилатапата кальция – в 2,0 % случаев. Высокий риск основных сосудистых осложнений, связанных с инъекцией собственного жира, можно объяснить его большим размером частиц, позволяющим облитерировать крупные сосуды, например глазную артерию [113].

Что касается безопасности введения филлеров на основе ГК, одно из преимуществ данной группы препаратов – наличие лечебной процедуры с инъекцией «антидота» (т.е. инъекция гиалуронидазы в или вокруг окклюзионного

кровеносного сосуда) [44, 50]. Это одна из причин, по которой филлеры на основе ГК были определены как самые безопасные для проведения КИП [49, 44, 50, 93].

В обзоре Giuseppe Sito и соавт. (2019) количество случаев введения гиалуронидазы составило четверть от всех случаев, когда применялись филлеры на основе ГК (в 10 случаях из 40). Кроме того, стоит отметить, что только в половине случаев лечения гиалуронидазой произошло полное восстановление зрения после окклюзии сосудов [49]. Низкая скорость восстановления, несмотря на использование гиалуронидазы, можно частично объяснить чрезмерным временным разрывом между появлением симптомов и инъекцией гиалуронидазы, продолжительностью от 3 до 24 часов; в 5 из 7 случаев отмечалось превышения четырехчасового порога, ниже которого существенные результаты лечения могут быть видны [49, 50].

В диагностике патологических изменений, связанных с осложнениями после косметологических процедур, необходима визуальная оценка состояния мягких тканей лица. Для этих целей применяют лучевые методы исследования. Несмотря на очевидную актуальность, высокий риск осложнений и значительный интерес к исследованию пациентов при контурной пластике лица, научных работ по УЗИ представлено немного.

УЗИ кожи впервые стало применяться в дерматологии более 40 лет назад. В 1979 г. Alexander H. и Miller D. впервые провели оценку толщины кожи с помощью эхографии. В 80–90-е годы XX в. появились высокочастотные датчики, которые нашли свое применение для исследования кожных образований. Первый ультразвуковой сканер для исследования кожи DUB20 был представлен в 1986 г. немецкой компанией Taberna Pro Medicum. В связи с тем, что разрешающая способность ультразвукового оборудования не могла позволить оценить структуру кожи, эхография кожи долгие годы оставалась неинформативной [6, 25, 93, 81].

Наиболее популярными неинвазивными методами диагностики в дерматологии являются дерматоскопия, конфокальная лазерная микроскопия и оптическая когерентная томография. Основное преимущество перечисленных методов – это высокая разрешающая способность и возможность получения

информации о морфологии кожи. Тем не менее основной недостаток – это глубина сканирования, которая составляет всего 1–2 мм, что совершенно неинформативно для глубоких слоев дермы и гиподермы. Безусловно, наиболее достоверным является патоморфологическое исследование кожи, но это сопряжено с нарушением целостности кожных покровов лица, что в дальнейшем приводит к эстетическим дефектам, отрицательно влияющим на психологическое состояние пациентов. УЗИ представляет собой неинвазивный метод исследования, который позволяет дать оценку состояния кожи и гиподермы *in vivo* и в режиме реального времени. Таким образом, эхография стала связующим звеном между физикальным осмотром и гистологическим исследованием [25, 81].

При использовании датчиков с частотой сканирования 18–20 МГц дифференцируются структуры эпидермиса и дермы, а проникающая способность ультразвука при данных условиях составляет 6–7 мм, которая позволяет оценить состояние мягких тканей на всей глубине [52, 57, 70, 79, 81, 118].

По данным аналитического материала литературного обзора Зубейко К.А. и соавт. (2014), ультразвуковая картина структуры кожи зависит от химического состава ее компонентов. По данным ряда авторов, в норме эпидермис имеет толщину 0,03–1 мм, дерма – 0,5–4 мм, а ПЖК – в среднем 5–20 мм. Авторы уверены, что знание абсолютной толщины кожи в зоне исследования неинформативно, а важным описательным моментом является разница толщины между исследуемой зоной и симметричным участком здоровой кожи данного пациента [6, 81].

Так, эхогенность эпидермиса связана с наличием в его составе кератина, дермы с коллагеном, а эхогенность ПЖК сопряжена с количеством жировых долек и соединительнотканых волокон. В норме эпидермис визуализируется как однородная гиперэхогенная линия вдоль всей поверхности тела, за исключением ладонных и подошвенных областей, где эпидермис представлен в виде двуслойной гиперэхогенной линии. Эхогенность эпидермиса состоит из эхосигналов от рогового слоя эпидермиса, нижележащих его слоев и эпидермально-дермального соединения. В зависимости от анатомической области, возраста, пола и

индивидуальных особенностей кожи толщина эпидермиса может отличаться [6, 15, 81].

Дерма визуализируется менее яркой, неоднородной эхогенности за счет наличия различных по акустической плотности структур. Более высокая эхогенность дермы обусловлена наличием переплетающихся пучков коллагеновых волокон, которые отражают ультразвуковые волны. Гипоэхогенные участки в проекции дермы соответствуют потовым и сальным железам и их протокам, волосяным фолликулам и кровеносным сосудам. ПЖК определяется в виде широкой гипоэхогенной структуры, пронизанной тонкими линейными гиперэхогенными соединительнотканными перегородками [6, 81, 93].

В косметологической практике также используется узкоспециализированный ультразвуковой сканер DUB Skinscanner 22-75 (TRM, Германия) с датчиками 20, 30 и 75 МГц. Глубина визуализации мягких тканей составляет не более 10 мм от поверхности кожи [63, 179]. При сканировании высокочастотными датчиками 50–100 МГц возможно анализировать эпидермис, базальную мембрану и верхние слои дермы, так как глубина проникновения ультразвуковых волн минимальна и составляет 0,15–3 мм. Соответственно, оценка состояния гиподермы, мышечной ткани не представляется возможной [81].

Цепколенко В.А., Зацерклянный А.М., Гоженко А.И. (2007) провели обследование более 160 ультразвуковых исследований кожи пациентов, находившихся в до- и послеоперационных периодах с применением цифровой системы ультразвуковой визуализации (Digitales Ultraschall Bildgerat, DUB™) (TRM, Германия) с датчиком 30 МГц в А- и В-режимах. Было получено изображение структур эпидермиса, дермы и гиподермы. По результатам обследования авторы отметили, что УЗ-сканирование кожи представляло собой неинвазивный метод визуализации всех структур кожи *in vivo*. Методика стала незаменимой при изучении ее состояния в динамике в дерматологии, косметологии, пластической хирургии. Авторами было определено, что УЗ-сканирование кожи дополнило гистологическое заключение и повысило точность патоморфологического диагноза. УЗ-сканирование кожи дает возможность

оценить эффективность терапии дерматозов и проведения косметологических процедур, прогнозировать послеоперационные осложнения [63].

В 2009 г. Фисенко Е.П. представила результаты диссертационного исследования, посвященного инструментальной диагностике осложнений контурной пластики тела гелевыми имплантатами. После контурной пластики лица было обследовано 27 пациентов, среди которых были выявлены такие осложнения, как фрагментация геля, миграция геля, острое воспаление, гнойно-дистрофические процессы [89].

Существенный вклад в изучение проблемы УЗИ при контурной пластике лица внесли зарубежные авторы. Wortsman X. и соавт. (2012) проводили УЗИ кожи свиньи после введения дермальных филлеров, оценивали основные эхографические характеристики и проводили корреляцию с химическим анализом материала. Полученные данные легли в основу обследования 118 пациентов с различными филлерами в мягких тканях лица. У большинства пациентов были выявлены филлеры на основе гиалуроновой кислоты и биополимерного геля. Таким образом, авторы утверждают, что УЗИ позволяет визуализировать и идентифицировать филлеры различной природы [152]. Однако данных по УЗИ других групп филлеров в работе не было представлено.

Безуглый А.П. и соавт. (2011) проводили мониторинг эффективности антивозрастной электротерапии. Проводилось исследование кожи выбранных участков лица до процедуры и после нее через определенные интервалы времени. Часто у пациентов на эхограммах до лечения определялись неровность и истончение эпидермиса, выявлялись субэпидермальные гипоэхогенные участки, которые расценивались как нарушение микроциркуляции и фотоповреждение. После курса электротерапии наблюдалось увеличение толщины и повышение эхогенности дермы, что, по мнению авторов, объяснялось временным расширением ее сосудов. Результаты исследования через 3–4 недели демонстрировали редукцию субэпидермальных гипоэхогенных участков, а также увеличение толщины и эхогенности дермы за счет усиленного синтеза коллагеновых волокон [82].

По литературным данным Уржумовой Н.Г. и соавт. (2011), узкоспециализированный ультразвуковой сканер продемонстрировал свои возможности в дерматоонкологии. По результатам работы авторы показали, что ультразвуковое сканирование кожи заняло особое место между субъективным восприятием врача и патоморфологическим заключением. УЗИ с применением высокочастотных датчиков дало возможность провести дифференциальную диагностику между доброкачественными пигментными образованиями кожи и меланомой, определить глубину инвазии меланомы перед планированием оперативного лечения. Также были определены возможности в оценке эффективности проводимого лечения патологических рубцов, гемангиом, лимфангиом, контроля антивозрастных процедур [68].

В 2012 году Губанова Е.И. и соавт. представили результаты УЗИ кожи. Авторы показали, что УЗИ эффективно для решения целого ряда научных задач, а также проведения расширенной диагностики новообразований. В том числе ультразвуковая диагностика кожи позволяет существенно оптимизировать протоколы инъекционной пластики [75].

В последние годы проблеме ультразвуковой диагностики осложнений контурной пластики уделяли внимание такие авторы, как Карпова Е.И. (2013), Безуглый А.П., Бикбулатова Н.Н., Шугинина Е.А., Белков П.А., Хабутдинова Н.Р. (2011), Степанова Ю.А., Султанова Н.О., Ветшева Н.Н., Тимина И.Е. (2016). И все же данные исследования не имели системного характера, также не была подробно представлена ультразвуковая семиотика [82, 25, 93].

В 2013 году в своем исследовании Карпова Е.И. выявила, что УЗИ позволяет определить глубину введения геля, изменение его структуры, а также окружающих тканей [25].

Шептулин В.А. в 2015 году представил данные экспериментального исследования на кроликах по особенностям биодеградации филлеров на основе филлера стабилизированной гиалуроновой кислоты при интрапальпебральном и интраоральном введении с гистологической оценкой и УЗИ. По результатам данного исследования автор отметил, что перед планированием интраорбитальной

инъекции необходимо проводить УЗИ с доплерографией для снижения риска повреждения сосудистых структур [92].

В 2016 году опубликованы данные Степанова Ю.А. и соавт., посвященные ультразвуковой диагностике осложнений контурной пластики губ препаратами на основе полидиметилсилоксана (биополимерный гель) [78].

По данным исследования Юсовой Ж.Ю. (2016), УЗИ применяется для определения эхоструктурных особенностей эпидермиса и дермы. Автор в своей работе использовала узкоспециализированный ультразвуковой сканер DUB Skinscanner 22-75, ТРМ, Германия, с частотой датчика 75 МГц. По результатам исследования было установлено, что под воздействием комбинированной лазеротерапии у пациентов с инволютивными изменениями кожи лица вне зависимости от первоначального морфотипа по полученным данным УЗИ происходило восстановление эпидермально-дермальной структуры кожи, что было доказано увеличением толщины эпидермиса на 18,0 % и дермы на 26,0 %, а также коэффициента ультразвуковой плотности дермы на 42,0 % [94].

Привалова Е.Г. и соавт. в 2017 году опубликовали данные о роли УЗИ высокого разрешения в диагностике осложнений контурной пластики лица. Было обследовано 70 пациентов с различными осложнениями после введения разных групп филлеров. Авторы представили эхосемиотику таких осложнений, как фиброзные изменения, гранулемы инородного тела, миграция филлера, вакуолизация. По результатам исследований был сделан вывод о том, что УЗИ позволяет на ранних этапах выявлять различные осложнения после коррекции мягких тканей лица филлерами [6, 79].

González Díaz С.Р. в 2019 году представила ретроспективные данные по изучению ультразвуковых характеристик различных групп филлеров, а также возможных осложнений после контурной пластики лица. В исследовании приняло участие 60 пациентов после КИП. Среди них биополимеры были наиболее часто встречающимся веществом – 39,0%, жидкий силикон встречался в 32,5% случаев и силикон в масле – 15,6% случаев. Гиалуроновая кислота была определена только в 10,4% случаев. Самым редким был препарат на основе ПММА, встретился у одного

пациента, что соответствует 1,3%. У 25,0% обследованных было больше чем одно экзогенное вещество в их лице. По результатам проведенного исследования, УЗИ позволило выявить различные типы экзогенных веществ и их точную локализацию. Также было обнаружено, что до у 25,0% пациентов содержится более одного филлера и у 1,7% пациентов содержалось три различных препарата. Показаниями к проведению УЗИ были пациенты с осложнениями, связанными с использованием различных филлеров, когда было необходимо исключить наличие нескольких наполнителей, установить степень их биодegradации. Также исследование рекомендовано выполнять первичным пациентам в качестве предварительного исследования перед КИП для определения наличия препаратов, а также пациентам, которые не предоставили документальные данные о проведении инъекционных процедур [24].

González L.F. в 2017 году опубликовал оригинальную статью, подтверждающую возникновение риска осложнений при введении повторной инъекции в зону, где уже имеется нерассасывающийся материал, а также предоставляет полезную информацию врачу-косметологу и пластическому хирургу, чтобы избежать возможных медико-правовых осложнений [24].

В 2018 году Бондаренко И.Н. и Матишев Н.Н. провели исследование с целью разработки алгоритма диагностики и устранения нежелательных явлений после проведения контурной пластики филлерами на основе ГК. Было обследовано 20 пациентов на ультразвуковом аппарате экспертного класса с применением датчиков линейного сканирования до 18 МГц. По результатам проведенного исследования авторы пришли к выводам, что при контакте филлера с сосудом отмечается снижение индекса резистентности (RI), бесконтрольное введение фермента с целью устранения филлера не приводит к полной биодegradации. Также авторы определили, что исходом контурной пластики филлерами на основе ГК является фиброз различной степени выраженности [6, 28, 29, 32, 52, 201].

Takanori Iwayama и соавт. в 2018 году описали два случая введения филлера на основе ГК с помощью канюли под контролем УЗИ. По данным авторов, исследование показало потенциальные преимущества метода введения филлера с

помощью канюли под контролем УЗИ. Данная методика позволяет визуализировать кровеносные сосуды и идентифицировать кончик канюли, что снижает риск внутрисосудистой инфузии филлера. С использованием лазерной спекл-флуорографии можно определять ишемические состояния, что позволит на ранних стадиях диагностировать развитие некроза кожи. В этом исследовании лазерная спекл-флуорография (LSFG) позволила быстро и легко оценить кровоток и показала снижение в кровотоке в коже после инъекции с использованием как традиционного метода, так и метода канюли под контролем УЗИ [6, 207].

В 2019 году Бондаренко И.Н. и Матишев А.А. запатентовали способ контроля результатов лечения отека мягких тканей лица после косметологических инъекционных процедур. Авторы проводили оценку индекса резистентности (RI) в сосудах лицевого скелета до лечения и через 10-14 дней после начала лечения. В случае отеков RI снижался. Критерием успешно проведенного лечения было повышение RI выше 0,75. Таким образом, оценка контроля лечения выполнялась с использованием УЗИ с применением доплеровских технологий [50].

Согласно данным Brun L., Palazuelos G., Rivera H., представленным в 2019 году в рамках Европейского общества радиологов, различные филлеры имеют свои ультразвуковые критерии, которые позволяют их дифференцировать друг от друга [116].

В 2020 году Бондаренко И.Н., Привалова Е.Г. и Васильев А.Ю. зарегистрировали патент на изобретение (№ 2717548) способа определения состояния структуры кожи и нижележащих мягких тканей лица при коррекции возрастных изменений. Оценка состояния структур кожи проводилась с использованием высокочастотного датчика до 22 МГц [53].

Руководства и статьи, посвященные филлерам гиалуроновой природы, публикуются, чтобы минимизировать потенциальное повреждение кожи и подлежащих мягких тканей. Преимущество наполнителей гиалуроновой кислоты заключается в том, что они растворяются с гиалуронидазой в случае осложнений. Если осложнение возникло и необходимо введение фермента, важно определить расположение наполнителя внутри мягких тканей, так как гиалуронидазу следует

вводить непосредственно в проекцию самого геля. Однако, когда наполнитель вводится глубоко под кожу, определение его локализации может быть затруднено.

По данным Schelke L.W., Decates T.S., Velthuis P.J. (2018), УЗИ с применением доплеровских технологий обычно используется в дерматологии для оценки состояние кожи и сосудистых структур. Это может помочь повысить безопасность наполнителя гиалуроновой кислоты. Во-первых, можно идентифицировать наполнитель в случае осложнения. Во-вторых, предотвращение осложнений будет улучшаться за счет обнаружения важных сосудистых структур и более раннего наполнителя процедуры в прогнозируемой области перед проведением нового лечения. Выполнение УЗИ перед проведением КИП позволит визуализировать ранее введенные препараты для минимизации риска осложнений. В качестве профилактики можно использовать дуплексное УЗИ для выявления сосудистых структур в предполагаемых областях лечения [6, 60, 61, 74, 79, 110, 135, 147, 151, 189, 200, 201].

В 2020 году Привалова Е.Г. в статье представила данные о возможностях УЗИ в оценке корректного введения филлеров при инъекционной контурной пластике. Автором были продемонстрированы ультразвуковые критерии в диагностике таких состояний, как нарушение глубины введения филлера, гиперкоррекция и др. [2,6, 8, 9, 10, 12, 31, 57, 60, 86, 93, 190, 200].

В 2020 году Омурзакова А.Т., Изранов В.А. представили исследование по изучению и сравнительному анализу толщины кожи (эпидермиса, дермы, гиподермы) в разных отделах лица. По результатам исследования толщина эпидермиса была минимальной в области носогубной складки и составляла 0,039 см, а максимальной – 0,043 см в области подбородка. Анализ толщины дермы показал, что наибольшая толщина в области межбровной зоны – 0,081 см и наименьшая в области подбородка – 0,062 см. Толщина гиподермы наибольшая в щечной области и составила 0,136 см и 0,137 см. Авторы сделали вывод о том, что изучение толщины всех слоев кожи лица с применением УЗИ представляет собой информативный метод исследования в современной радиологии, косметологии, пластической хирургии. Эти данные могут быть использованы для

оптимизации использования косметологических процедур, а также для динамического контроля возможных осложнений [85].

В конце XX века эластография использовалась в качестве дополнительного инструмента ультразвуковой диагностики и контроля лечения ряда заболеваний, таких как опухоли молочной железы, заболевания щитовидной железы и печени. Современные разработки позволили внедрить эту технологию в высокочастотные датчики, что дало возможность применять эластографию для поверхностных тканей, в том числе кожи и придатков. По данным Dr. Alfageme Roldán F., кожа является органом, который адаптируется к условиям, в которых может быть выполнена компрессионная эластография с использованием соответствующего оборудования, а также с соблюдением правильной технологии. Так, в исследовании Гаспари и соавт. 50 пациентам было выполнено УЗИ с применением технологии компрессионной эластографии, которые находились на лечении по поводу дренирования абсцесса мягких тканей. Результаты исследования показали, что с помощью компрессионной эластографии можно было наблюдать упругие области вокруг абсцессов, которые не были видны при УЗИ в В-режиме. Таким образом, авторы определили, что воспаление влияет на ригидность структуры кожи и придатков окружающих тканей, что не определяется при исследовании в В-режиме и режиме ЦДК. В исследовании, проведенном DiGesò и соавт., авторы пытались определить степень корреляции между измерениями с помощью компрессионной эластографии и УЗИ в В-режиме. Исследование показало, что эластография дает меньшую погрешность измерений при оценке толщины кожи пальцев у больных системным склерозом. Экспериментальные исследования на фантомах и животных также показали, что упругость поверхности кожи быстро увеличивается после длительного давления, что может быть более ранним маркером для обнаружения области с риском изъязвления [6, 106, 107].

Наиболее широкое применение компрессионной эластографии кожи нашли для дифференциальной диагностики между доброкачественными и злокачественными опухолями. В опухолевых тканях механические свойства ткани обычно изменены, что позволяет дифференцировать опухоль от прилегающих

здоровых тканей. Доброкачественные опухоли мягких тканей имеют характерную УЗ-картину в В-режиме, но в сложных случаях, требующих дополнительного обследования, эластография может сыграть полезную роль в дифференциальной диагностике [6, 81, 159, 161, 176, 177, 178, 181, 197, 204, 208, 209].

Park и соавт. использовали компрессионную эластографию для дифференциальной диагностики между воспаленной и не вскрывшейся эпидермальной кистой; не вскрывшаяся киста была более жесткой, чем воспаленная киста [151].

Технология компрессионной эластографии демонстрирует, что злокачественные опухоли кожи более упругие, чем окружающие неизменные ткани. В экспериментальном исследовании, проведенном Botar и соавт., 42 меланомы у 39 пациентов были изучены с использованием технологии эластографии и цветной доплерографии для оценки васкуляризации. В режиме ЦДК меланомы были гипervasкуляризованы и имели множественные сосудистые ножки. При использовании технологии компрессионной эластографии было выявлено, что зоны, в которых локализовалась меланома, были жестче, чем прилегающая кожа. Области измененных тканей с самой высокой степенью васкуляризации показали наибольшую упругость [6, 176, 177, 178, 181, 197, 201, 204, 208, 209].

Gaspari R. и соавт. в 2009 году провели проспективное исследование пациентов с подозрением на кожные абсцессы, которым требовалось хирургическое дренирование в отделении неотложной помощи городского центра высокоспециализированной медицинской помощи. С помощью ультразвукового исследования были обследованы 50 пациентов с подозрением на кожные абсцессы в В-режиме и режиме эластографии. По результатам УЗИ СЭГ точно дифференцировала уплотнение вокруг абсцесса от окружающей здоровой ткани, которое не определялось на изображениях в В-режиме. Эластографические свойства полости абсцесса были различными и не всегда наблюдались, даже при выявлении гнойного отделяемого во время вскрытия абсцесса и его дренирования [106, 107].

Таким образом, компрессионная эластография является новой и развивающейся технологией, которая имеет большой потенциал в физической характеристике кожи и ее придатков, а в сочетании с В-режимом и режимом доплерографии позволит повысить диагностическую значимость УЗИ [6, 159, 161, 176, 177, 178, 181, 197, 204, 208, 209].

В 2016 году было проведено масштабное исследование, посвященное обоснованности и надежности использования компрессионной эластографии для измерения жесткости кожи, в рамках обзора литературы. Ведущие базы цитирования в научных журналах, такие как Web of Science и Scopus, подвергались систематическому поиску для выявления оригинальных статей, в которых оценивалось использование компрессионной эластографии для оценки упругости кожи [106]. Соответствующие исследования затем оценивались по качеству с использованием в следующих критериев «Оценка качества диагностических исследований точности – 2» (QUADAS-2) и «Оценка качества исследований надежности» (QAREL). По результатам анализа из 688 статей только 14 соответствовали критериям включения [106].

В 14 исследованиях эластография использовалась для оценки опухолей, системного склероза, лимфедемы, абсцесса и фиброза области шеи после лучевой терапии. Только три надежных исследования продемонстрировали хорошую доказательную базу, тогда как все исследования достоверности имели низкий размер выборки и продемонстрировали риск систематической ошибки. По результатам проведенного исследования авторами были сделаны выводы, что достоверные данные, подтверждающие использование ультразвуковой эластографии в качестве диагностического инструмента при кожных заболеваниях, невелики. Однако первоначальные показатели подтверждают необходимость дальнейших исследований для определения возможностей ультразвуковой эластографии в дерматологии.

Многочисленные кожные заболевания связаны с изменениями жесткости тканей и фиброза, включая рубцы, склеродермию, экзему, псориаз и рак кожи. Эти состояния, как правило, субъективно оцениваются в клинической практике с

использованием как методов визуализации, так и с применением банальной пальпации [209]. Тем не менее объективные неинвазивные методы количественной оценки физиологических изменений кожи необходимы для повышения точности диагностики, количественной оценки тяжести и прогрессирования заболевания и оценки эффективности лечения.

Исследований, посвященных применению компрессионной эластографии у пациентов после косметологических процедур, на сегодняшний день представлено немного.

Так, в 2019 году Malherbe К. представила данные пилотного проекта по изучению оценки состояния кожи женщин-добровольцев в возрасте 35 и 55 лет после коррекции периорбитальной области филлерами на основе гиалуроновой кислоты с помощью компрессионной эластографии [159]. При первоначальной оценке становится очевидным, что эпидермальный слой кожи 35-летней возрастной группы имел более высокое отношение деформации и отношение жира к повреждениям, чем 50-летняя возрастная группа. Подкожно-жировой слой 50-летней возрастной группы превосходит 35-летнюю возрастную группу, однако это было связано с гладкими кожными изменениями состарившейся кожи. Характеристика ширины гистограммы (НWTC) в возрастной группе от 35 до 50 лет показывала значительную разницу между характеристикой эпидермальной и подкожной жировой ткани. Слой эпидермиса у 50-летней женщины имел меньше уровней серой шкалы со сниженным уровнем НWTC. Это может быть обусловлено уменьшением коллагеновых волокон, что доказывает необходимость лечения. Вышеупомянутое пилотное исследование подтверждает, что старение связано со значительным снижением эластичности кожи, что подтверждается эластографией и другими измерительными инструментами [159].

В 2020 году Привалова Е.Г., Бондаренко И.Н. и Васильев А.Ю. зарегистрировали патент на изобретение (№ 2726922) способа определения типа осложнений вследствие коррекции филлерами возрастных изменений мягких тканей лица. В рамках способа диагностики осложнений представлено применение компрессионной эластографии [6, 53, 190, 201].

Кроме УЗИ, особое место в диагностике осложнений занимают томографические технологии [6, 8, 27, 38, 13, 14, 153, 168, 120, 166, 154].

В 2016 году Tal S. и соавт. опубликовали научную статью, в которой говорится о возможности применения МРТ в определении типа филлера после контурной пластики лица. Было обследовано 14 пациентов с помощью МРТ с напряженностью магнитного поля 3 Т. По результатам исследования у 10 пациентов были выявлены осложнения, такие как гранулемы, абсцесс, аллергические реакции, асимметрия, а также были выявлены МР-критерии для различных типов филлеров. Таким образом, авторы заключают, что МРТ может использоваться для определения типа филлера, оценки его локализации, проведения дифференциальной диагностики осложнений, таких как гранулемы, асимметрия, абсцессы [166].

В 2017 году группа авторов представила литературный обзор, посвященный возможностям применения МРТ и ПЭТ-КТ в визуализации различных групп филлеров и диагностике осложнений после контурной пластики лица. В своей практике исследователи считают, что МРТ является предпочтительным методом из-за его возможностей в визуализации мягких тканей, большого поля зрения и способности предоставлять анатомическую, количественную и функциональную информацию. МРТ обладает высокой способностью диагностировать воспаление мягких тканей, абсцесс, а также инородные тела в мягких тканях. Также, по мнению авторов, МРТ предпочтительнее, чем УЗИ, для оценки локализации при миграции с привязкой к анатомическим структурам [13, 154].

Высокочастотное УЗИ является безопасным, экономически эффективным и широко доступным методом оценки лицевых наполнителей. Различные исследования документально подтверждают его способность локализовать часто используемые лицевые филлеры. УЗИ также был информативен для выявления связанных с филлером осложнений, таких как абсцессы или гранулемы, локализованных в поверхностных жировых пространствах. В случаях с подозрением на глубокое распространение инфекции, однако, необходима МРТ или контрастная КТ (в экстренной ситуации). Надежность оператора и плохая

воспроизводимость остаются основными недостатками ультразвука при оценке лицевых филлеров [13, 154]. КТ не дает преимуществ перед МРТ. Тем не менее КТ может идентифицировать кальцинаты, которые являются отличительной чертой филлеров на основе гидроксиапатита кальция и связанных с ними осложнений [56, 154].

Также для снижения лучевой нагрузки авторы предлагают использовать конусно-лучевую компьютерную томографию (КЛКТ) в качестве альтернативы МСКТ для определения кальцификации. Однако КЛКТ не дает хорошую визуализацию мягкотканых структур. Таким образом, МСКТ предпочтительна, если есть подозрения на инфекционные осложнения [56, 154].

F18-фтордезоксиглюкоза (FDG) позитронно-эмиссионная томография-КТ (ПЭТ-КТ) нашла свое применение у пациентов с воспалительными процессами. FDG PET-CT все чаще используется для оценки лихорадки неясного генеза, васкулита крупных сосудов, осложненного саркоидоза, остеомиелита, инфекций, связанных с ВИЧ, и инфекционных процессов на фоне ослабленного иммунитета. Однако использование FDG ПЭТ-КТ не рекомендуется для оценки введения филлеров, поскольку повышенное поглощение FDG неспецифично и может наблюдаться как у пациентов с осложнениями, вызванными инъекционными наполнителями, так и без них [154]. Повышенное поглощение ФДГ, связанное с введением филлеров, является «ловушкой», которая может имитировать злокачественную опухоль или инфекционный процесс в зависимости от клинической ситуации [154].

Khawaja A.Z. в 2015 году предложил использовать в МРТ в качестве дополнительного исследования в оценке асимметрии. Также в работе был сделан акцент на преимуществе МРТ перед КТ за счет отсутствия ионизирующего излучения [13, 25].

Среди отечественных авторов были публикации о возможностях применения томографических технологий (КТ и МРТ) [13, 25, 27, 38].

Карпова Е.И. и Картелишев А.В. в 2016 году в своей монографии предоставили результаты обследования 31 пациента на 4-срезовом КТ и

МР- томографе с напряженностью магнитного поля 1,5 Т. Исследования проводились в разные сроки после КИП: до инъекции всем пациентам с врожденными синдромами, сопровождающимися дефектом мягких тканей, для исключения костной патологии, а также пациентам, у которых были выявлены осложнения после КИП, через 6 мес., 12 мес., 24 мес. и более 10 лет с момента инъекции [25].

Sigal Tal и соавт. в 2017 году опубликовали данные по исследованию 14 пациентов после КИП. Всем пациентам была выполнена МРТ. Были определены МР-признаки между различными филлерами. Так, МР-характеристики между препаратами на основе ГК и ПААГ очевидны и легко были идентифицированы, в то время как филлеры на основе силикона и коллагена вызывали затруднения у врачей-радиологов. По результатам исследования осложнения были выявлены у 10 пациентов. МРТ позволила выявить такие осложнения, как абсцесс (36,0%), гранулема (36,0%) и случаи аллергической реакции на препарат (28,0%). Авторы считают, что МРТ может быть использована для определения группы филлера, а также в диагностике различных осложнений после КИП [166].

Бондаренко И.Н. и Матишев А.А. в 2018 году поделились своим опытом наблюдения за особенностями распределения и биодеградации монофазных и бифазных филлеров в мягких тканях лица с помощью УЗИ, КТ и МРТ. На примере одного пациента в правую половину лица был введен монофазный филлер на основе ГК, в левую – бифазный. Далее проводилось динамическое наблюдение за пациентом в разные сроки (на 6-й и 12-й неделях после инъекции). УЗИ проводилось на аппарате экспертного класса с применением датчикам линейного сканирования 10–22 МГц, КТ на 16-срезовом компьютерном томографе, МРТ с напряженностью магнитного поля 1,5 Т. По результатам проведенных исследований авторами было выявлено, что монофазные филлеры имеют тенденцию к слиянию в тканях после супрапериостального введения в зону скуловой кости, они более устойчивы к миграции/дислокации при мимической активности, дают меньший суммарный перифокальный отек, а также медленнее

биodeградируют. При сопоставлении УЗИ, КТ и МРТ скорость биodeградации как монофазных, так и бифазных препаратов не отличается [6, 27].

В 2014 году Girolamo Di M., Mattei M., Signore A. и Grippaudo F.R. отметили, что ввиду наличия значительного промежутка времени между инъекциями и возникающими осложнениями пациенты обычно не помнят, какой препарат им был введен, и не имеют протокола о выполненной процедуре. А знание зоны коррекции, количества введения и характера филлера значительно повышают шансы на успешное лечение. Авторами была предложена КТ в качестве ценного инструмента для оценки кожных наполнителей [130].

По мнению авторов, КТ не может быть использована в качестве основного метода визуализации за счет воздействия ионизирующего излучения на критические органы (хрусталик). УЗИ ВР – это надежный, экономичный метод визуализации, который позволяет оценить локализацию и количество вводимых дермальных наполнителей. С помощью УЗИ ВР возможно предположить, является ли филлер биodeградируемым и бионedeградируемым, а также выявить наличие гранулематозных изменений [149]. Недостатком данного метода авторы считают отсутствие определенных анатомических ориентиров при оценке пластическим хирургом и отсутствие критериев для диагностики воспалительных реакций. А также то, что УЗИ ВР является оператор-зависимым методом исследования, не позволяющим получить второе мнение при оценке диагностических изображений. Поэтому в спорных случаях при проведении УЗИ ВР будет информативным проведение исследования совместно с пластическим хирургом. Тем не менее из-за высокой доступности зачастую именно УЗИ ВР является диагностическим исследованием первого этапа, проводимым у этих пациентов. Учитывая ограничения УЗИ ВР, МРТ может быть предложена в качестве диагностического метода второго этапа. А МРТ с внутривенным контрастированием позволяет провести дифференциальную диагностику между воспалительной гранулематозной реакцией и подкожным фиброзом, который не дает существенного усиления контраста.

По данным Карповой Е.И., Потеева Н.Н., Муракова С.В. и др. (2019),

МРТ и УЗИ применяются для подтверждения диагноза при выявлении таких нежелательных явлений и осложнений, как гематома, гранулематозные изменения, гиперкоррекция, миграция филлера, гиперчувствительность замедленного типа, лимфостаз, асептическое воспаление, невоспалительные узелки, а также абсцессы, и для проведения дифференциальной диагностики инфекционных осложнений [49].

В 2020 году Магомедова С.А. и Багненко С.С. представили результаты своего исследования. Было обследовано 67 пациентов в возрасте от 31 до 60 лет, которым было проведено введение дермальных филлеров на основе ГК (91,0%) и гидроксиапатита кальция (9,0%) в носогубные складки, губы, инфраорбитальные и скуловые области. Всем пациентам было выполнено МРТ с напряженностью магнитного поля 1,5 Т до и после контурной пластики лица. По результатам исследования филлеры на основе ГК визуализировались на T2-ВИ как гиперинтенсивные участки, на T1-ВИ – как гипоинтенсивные, различной формы и размеров в зависимости от объема введенного препарата и продолжительности времени с момента инъекции. Филлеры на основе гидроксиапатита Са на T2-ВИ определялись гипоинтенсивными, и их визуализация была затруднена без точного знания косметологического анамнеза. Авторы считают, что МРТ представляет собой высокоинформативный метод неинвазивной диагностики мягких тканей лица после введения косметологических препаратов. Тем не менее многообразие препаратов, методик введения, а также различного рода осложнений требуют дальнейших углубленных исследований в данном направлении [13, 38].

Таким образом, многие авторы видят решение данной проблемы не только в применении современных, высококачественных имплантатов, и в совершенствовании техники оперативных вмешательств [49], а главное, в поиске путей предупреждения возможных осложнений, а также в их ранней диагностике с помощью различных методов [6, 37, 78, 49, 25].

В настоящее время до сих пор не представлены в полной мере возможности УЗИ пациентов после проведения контурной пластики лица. В Российской Федерации в настоящее время научные исследования, посвященные этой

проблеме, немногочисленны [4, 6, 25, 49, 60, 61, 65, 66, 67, 70, 78, 68, 93, 190, 200]. Имеются лишь единичные научные исследования, посвященные использованию УЗИ при исследовании имплантатов конечностей и молочных желез [89]. Проблема вызывает значительный интерес, и поэтому появляются все новые исследования, посвященные УЗИ и другим методам лучевой диагностики для прогнозирования и оценки результатов косметологических процедур.

Тем не менее, несмотря на имеющиеся немногочисленные научные данные, до сих пор не разработана методика УЗИ челюстно-лицевой области у пациентов косметологического профиля, не разработана ультразвуковая семиотика мягких тканей лица после контурной пластики лица, а также отсутствует эхосемиотика осложнений после введения различных филлеров, не представлены данные ультразвукового планирования и прогнозирования контурной пластики лица.

По результатам анализа литературы, соответствующей диагностическим возможностям в оценке мягких тканей лица до и после проведения контурной пластики, можно подвести итог, что значительный интерес к изучению данной проблемы обусловлен необходимостью своевременной диагностики осложнений, что влияет на тактику дальнейшего лечения. Однако большинство исследований проведено на небольшом количестве клинического материала, большая часть из них посвящена описательным характеристикам, без статистического анализа. Единичные работы касаются применения МРТ, КТ и ПЭТ для изучения мягких тканей после инъекционных процедур, тогда как эти данные крайне важны для оценки комплексного состояния мягких тканей лица. Тем не менее проведенные исследования доказывают, что УЗИ может быть успешно применено для исследования кожи и мягких тканей лица. Практически отсутствуют научные работы, посвященные эластографии после проведения косметологических процедур, оценка которой имеет прикладное значение. Оптимизация УЗИ и анализ различных состояний мягких тканей лица, оценка качества кожи и мягких тканей до и после КИП представляют собой актуальную проблему для современной лучевой диагностики, которая нуждается во всестороннем изучении.

ГЛАВА 2. МАТЕРИАЛЫ И МЕТОДЫ ИССЛЕДОВАНИЯ

2.1. Общая характеристика обследованных пациентов

Диссертационное исследование выполнено на кафедре лучевой диагностики стоматологического факультета ФГБОУ ВО «Московский государственный медико-стоматологический университет имени А.И. Евдокимова» Минздрава России.

Материалами анализа, клинических наблюдений стали 366 пациентов (516 исследований) на этапах разработки эхопризнаков различных групп косметологических препаратов, планирования КИП лица, а также после выполнения эстетической коррекции как без патологии, так и при наличии различных осложнений. УЗИ проводились на базе ООО «Центральный научно-исследовательский институт лучевой диагностики», Клинического Центра «Челюстно-лицевой, реконструктивно-восстановительной и пластической хирургии» Клиники МГМСУ им. А.И. Евдокимова, ООО «Института красоты на Арбате», Центра превентивной медицины «NL-Clinic» (ООО «НЛ-КЛИНИК») (Таблица 1).

Таблица 1 – Распределение пациентов с учетом ультразвукового оборудования

Название организации	Название УЗ-сканера	Используемые датчики (линейные)	Кол-во пациентов
Клинический Центр «Челюстно-лицевой, реконструктивно-восстановительной и пластической хирургии» Клиники МГМСУ им. А.И. Евдокимова	IU-22 (Philips, Нидерланды)	5-17 МГц 7-15 МГц	94
	S6 (SonoScape, Китай)	1-15 МГц	5

Продолжение таблицы 1

Название организации	Название УЗ-сканера	Используемые датчики (линейные)	Кол-во пациентов
ООО «Центральный научно-исследовательский институт лучевой диагностики»	Aplio-500 (Toshiba, Япония)	7-18 МГц	50
	MyLab Twice (Esaote, Италия)	6-18 МГц 15-22 МГц	227
ООО «Институт красоты на Арбате»	IU-22 (Philips, Нидерланды)	5-17 МГц	23
Центр превентивной медицины «NL-Clinic» (ООО «НЛ Клиник»)	Prosound alpha 7 (Алока, Япония)	5-13 МГц	104

В распределении по гендерному составу 366 пациентов (516 исследований) отмечалось преобладание лиц женского пола от 40 до 50 лет — 130 пациентов (35,5%), а также в возрасте от 30 до 40 лет – 125 (34,1%), что обусловлено наиболее частой обращаемостью женщин для коррекции возрастных изменений (Таблица 2).

Таблица 2 – Распределение пациентов по возрасту

Возраст пациентов	Абс. (%)
20-30 лет	37 (10,1%)
30-40 лет	125 (34,1%)
40-50 лет	130 (35,5%)
50-60 лет	57 (15,6%)
60-70 лет	15 (4,1%)
>70 лет	2 (0,5%)

В исследовании приняли участие пациенты после проведения КИП различных областей челюстно-лицевой зоны. Наиболее часто встречалась группа пациентов после коррекции области носогубных складок (n=207, 40,1%) и области губ (n=162, 31,1%) (Таблица 3).

Таблица 3 – Распределение пациентов по области проведения КИП

Область исследования	Количество исследований (Абс.)	Количество исследований (%)
Лобная	20	3,8
Височная	22	4,2
Скуловая	42	8,1
Щечная	20	3,8
Носослезная	38	7,3
Носогубная	207	40,1
Область губ	162	31,1
Подбородочная	5	0,9

В тех случаях, когда УЗИ было выполнено пациентам, у которых в анамнезе имелись данные о проведении КИП, важной оценкой было определение группы косметологического филлера. В исследовании представлен результат обследования пациентов на фоне инъекций различных групп филлеров.

В связи с популярностью введения филлеров на основе ГК, пациентов после КИП препаратами данной косметологической группы было большинство (73,4%). Тем не менее были также обследованы больные на фоне введения бионедegradуемых филлеров (Таблица 4).

Таблица 4 – Распределение количества исследований по группе косметологического препарата

Группа косметологического препарата	Количество исследований (Абс.)	Количество исследований (%)
Гиалуроновая кислота (ГК)	379	73,4
Полиакриламидный гель (ПААГ)	6	1,1
Гидроксиапатит кальция (ГАК)	20	3,8
Силикон	40	7,7

Продолжение таблицы 4

Группа косметологического препарата	Количество исследований (Абс.)	Количество исследований (%)
Полиметиметакрилат (ПММК)	5	0,9
Аутожир	24	4,6
Неизвестный препарат	42	8,1

Ниже в табличной форме представлено распределение различных инъекционных препаратов и количество пациентов, которым было выполнено УЗИ (Таблица 5).

Таблица 5 – Распределение косметологических препаратов

Название препарата (страна производитель)	Группа препарата	Кол-во исследований (Абс.)
RESTYLANE (Швеция)	ГК	29
TEOSYAL (Швейцария)	ГК	6
JUVEDERM (ALLERGAN США)	ГК	30
PRINCESS VOLUME (Австрия)	ГК	8
SURGIDERM (Франция)	ГК	64
AMALAIN (Россия)	ГК	2
YVOIRE (Южная Корея)	ГК	1
BIOMIALVEL (Китай)	ГК	68
AESTHEFILL (Южная Корея)	ГК	1
BIOPOLIMERO 350 (Испания)	силикон	25
EXCELLENT (Швеция)	ГК	54
OVERAGE (Италия)	ГК	1
ARTECOL (Нидерланды)	ПММК	5
BELOTERO (Германия)	ГК	46

Продолжение таблицы 5

Название препарата (страна производитель)	Группа препарата	Кол-во исследований (Абс.)
MESO-WHARTON (США)	ГК	1
RADIESSE (Германия)	ГАК	13
FILORGA (Франция)	ГК	3
FORMACRIL (Россия)	ПААГ	4
Неизвестно	-	122

Из всех обследованных пациентов часть пациентов (206 пациентов, 56,3%) жалоб не предъявляла. Остальные пациенты (160 пациентов, 43,7%), вошедшие в группу с осложнениями после КИП, предъявляли различные жалобы (Таблица 6).

Таблица 6 – Распределение пациентов по предъявляемым жалобам

Жалобы	Абс. кол-во
Припухлость	49
Отек	62
Уплотнение	83
Асимметрия	68
Болезненность	34
Миграция	4
Дискомфорт	1
Онемение	4
Покраснение	1
Кожные элементы	4
Отсутствие жалоб	206

Таблица 7 – распределение пациентов по группам

Признак	Группа I	Группа II	Группа III	Группа IV
Количество пациентов (Абс.)	126	160	65	15
Количество исследований (Абс.)	222	179	65	75

Продолжение таблицы 7

Признак	Группа I	Группа II	Группа III	Группа IV
Возраст	25-67	19-72	25-64	33-47
Наличие жалоб	Отсутствие	Наличие	Отсутствие	Отсутствие
Косметологические препараты:				
✓ ГК	165	110	65	75
✓ ГАК	8	2	-	-
✓ Силикон	11	29	-	-
✓ ПААГ	9	4	-	-
✓ ПММК	5	-	-	-
✓ Аутожир	24	-	-	-
Неизвестный препарат	-	34	-	-

В ходе исследования были выделены следующие группы пациентов (Таблица 7):

I группа (126 пациентов, 222 исследования) – пациенты, с подтвержденными документально косметологическими препаратами разных групп, введенными в мягкие ткани лица. Данная группа обследуемых жалоб не предъявляла и была взята за основу определения эхосемиотики.

Были определены следующие *критерии включения* в данную группу: пациенты в возрасте от 18 до 75 лет, в анамнезе однократная контурная пластика лица, отсутствие любых жалоб в зоне, проведенной ранее КИП, данные о введенном препарате. *Критериями исключения* из I группы стали пациенты с многократными инъекционными процедурами в анамнезе, наличие жалоб в зоне проведенной ранее коррекции, введение неизвестных косметологических препаратов.

Возраст пациентов составил от 25 до 67 лет. Средний возраст – 43 года. Среди обследованных данной группы было 3 мужчины (3,5%) и 97 женщин (96,5%).

Значительная часть исследований приходилась на пациентов в возрасте от 40 до 50 лет (39 пациентов, 30,9%) и от 30 до 40 лет (33 пациента, 26,2%) (Таблица 2.8).

Всем пациентам (n=126) в анамнезе проводилась коррекция возрастных изменений с использованием различных групп филлеров (ГК, силикон, ПААГ, ГАК, ПММК, аутожир). Большая часть исследований была выполнена пациентам после КИП филлерами на основе: ГК (165 исследований, 74,3%) в связи с широким распространением именно этой группы препаратов, далее шли филлеры аутожира (24 исследования, 11,0%), силикона (11 исследований, 5,0%), ГАК (8 исследований, 4,0%), ПААГ (9 исследований, 4,0%) и ПММК (5 исследований, 2,0%). УЗИ проводилось в различные сроки от момента инъекционных процедур: 0–3 мес. (27,5%), 3–6 мес. (17,5%), 6–9 мес. (29,3%), 9–12 мес. (12,1%) и 12 мес. и более (13,5%) (Таблица 2.8).

Также стоит отметить, что в группе были исключены пациенты, которые не предоставляли данные о проведенной КИП с указанием введенного препарата. Во всех случаях (222 исследования, 100%) была документально подтверждена группа филлера, что позволило провести объективную оценку ультразвуковых критериев.

Оценка эхоструктуры различных групп филлеров проводилась по количественной шкале со значениями от 1 до 3, где 1 – однородная, 2 – умеренно неоднородная, 3 – неоднородная. Эхогенность филлеров оценивалась по количественной шкале со значениями от 0 до 4, где 0 – анэхогенная структура, 1 – пониженной эхогенности, 2 – изоэхогенная, соответствующая структуре ткани околоушной слюнной железы, 3 – повышенной эхогенности, 4 – гиперэхогенная структура, аналогичная поверхностной фасции. Четкость контуров филлеров различных групп была представлены с оценкой по количественной шкале, где 0 – нечеткие контуры, 1 – четкие. Ровность контуров филлеров также с оценкой по количественной шкале, где 0 – неровные контуры, 1 – ровные. Оценка наличия артефактов проводилась качественно с определением их типа: слабая акустическая тень, соответствующая соединительнотканым образованиям, интенсивная акустическая тень, аналогичная конкрементам, а также дистальное псевдоусиление.

В группе пациентов с введенным ранее филлером на основе ГК преобладали такие интервалы с момента инъекции как до 3 мес., от 3 до 6 мес. и от 6 до 9 мес. Синтетические препараты на основе ПААГ и силикона были выявлены у пациентов сроком выше 12 мес., наиболее часто они отмечались в период 5–10 лет от момента инъекции. В группе пациентов после КИП препаратами на основе гидроксиапатита кальция преобладал интервал от 3 до 6 мес. В группе с ППМК – 9–12 мес. Распределение среди пациентов после липофилинга было равномерным и включало в себя такие периоды, как 3–6, 6–9 и более 12 месяцев. По локализации в общей группе у пациентов без патологических изменений после КИП преобладали носогубная область (107 исследований, 48,2%) и область губ (72 исследования, 32,4%) (Таблица 8).

Таблица 8 – Общая характеристика I группы пациентов

	Признак	Абс., (%)
1.	<i>Возраст пациентов:</i> 20-30 30-40 40-50 50-60 60-70	24 (19%) 33 (26,2%) 39 (30,9%) 30 (23,8%) 12 (9,5%)
2.	<i>Группа косметологического препарата:</i> ГК ГАК ПААГ Силикон ППМК Аутожир	165 (74,3%) 8 (36,0%) 9 (40,5%) 11 (49,5%) 5 (22,5%) 24 (10,8%)
3.	<i>Период от момента КИП:</i> До 3 мес 3-6 мес 6-9 мес 9-12 мес более 12 мес	61 (27,5%) 39 (17,5%) 65 (29,3%) 27 (12,1%) 30 (13,5%)

Продолжение таблицы 8

	Признак	Абс., (%)
4.	<i>Область исследования:</i>	
	Лобная	7 (31,5%)
	Височная	2 (0,9%)
	Скуловая	3 (1,3%)
	Подглазничная	23 (10,3%)
	Носогубная	107 (48,2%)
	Щечная	5 (2,2%)
	Область рта	72 (32,4%)
	Подбородочная	3 (1,3%)

II группа (160 пациентов, 179 исследований) – пациенты, которым была выполнена КИП различными группами филлеров, в том числе неизвестными препаратами. Все пациенты предъявляли различные жалобы на фоне проведения эстетической коррекции. Возраст пациентов составил от 19 до 72 лет.

Критериями включения в данную группу стали пациенты в возрасте от 18 до 75 лет, с наличием жалоб на в зоне проведения эстетической коррекции, однократная или многократная контурная пластика в анамнезе. *Критериями исключения* стало отсутствие жалоб, а также отсутствие контурной пластики в анамнезе.

Данные по распределению пациентов в зависимости от косметологического препарата представлены на круговой диаграмме (Таблица 2.9). По срокам обращения после проведения КИП преобладали группы в возрасте от 1 до 5 лет и более 5 лет с момента инъекции (46 исследований, 25,7%). Наиболее частой локализацией в данной группе пациентов была область губ (61 исследование, 34,0%), далее шли носогубные складки (51 исследование, 28,5%) и подглазничная область (32 исследования, 17,8%) (Таблица 9).

Таблица 9 – Общая характеристика II группы пациентов

	Признак	Абс., (%)
1.	<i>Возраст пациентов:</i> 20-30 30-40 40-50 50-60 60-70 старше 70 лет	20 (12,5) 61 (38,1%) 53 (33,1%) 23 (14,3%) 1 (0,6%) 2 (0,1%)
2.	<i>Группа косметологического препарата:</i> ГК ГАК ПААГ Силикон Неизвестный препарат	110 (61,4%) 2 (1,1%) 4 (2,2%) 29 (16,2%) 34 (19%)
3.	<i>Период от момента КИП:</i> До 1 мес 1-3 мес 3-6 мес 6-9 мес 9-12 мес 1-5 лет более 5 лет Неизвестно	7 (3,9%) 16 (8,9%) 16 (8,9%) 8 (4,4%) 30 (16,7%) 46 (25,7%) 42 (23,4%) 14 (7,8%)
4.	<i>Область исследования:</i> Лобная Височная Скуловая Подглазничная Носогубная Щечная Область губ Подбородочная Область носа Верхние веки	8 (4,4%) 2 (1,1%) 13 (7,2%) 32 (17,8%) 51 (28,5%) 2 (1,1%) 61 (34,0%) 5 (2,8%) 1 (0,5%) 4 (2,2%)

III группа (65 пациентов, 65 исследований) – пациенты, которые были обследованы с целью выявления ультразвуковых признаков, возможных повлиять на развитие нежелательных явлений и осложнений после инъекционных процедур. *Критериями включения* в данную группу стали: возраст от 18 до 75 лет, отсутствие жалоб, однократная или многократная контурная пластика в анамнезе. *Критерием исключения* были пациенты с наличием жалоб в зоне планируемой коррекции.

В группу вошли пациенты в возрасте от 25 до 64 лет. Среди данной группы пациентов преобладали возрастные категории от 40 до 50 и от 30 до 40 лет (Таблица 10).

Таблица 10 – Общая характеристика III группы пациентов

	Признак	Абс., (%)
1.	<i>Возраст пациентов:</i> 20-30 30-40 40-50 50-60 60-70	5 (7,7%) 23 (12,8%) 31 (17,3%) 4 (2,2%) 2 (1,1%)
2.	<i>Группа косметологического препарата:</i> ГК	65 (100%)
3.	<i>Период от момента КИП:</i> До проведения КИП	65 (100%)
4.	<i>Область исследования:</i> Лобная Височная Скуловая Подглазничная Носогубная Щечная Область рта Подбородочная Область носа Верхние веки	

IV группа (15 пациентов, 75 исследований) – пациенты, которые находились на динамическом наблюдении после КИП с целью определения эхопризнаков биодеградации филлеров на основе гиалуроновой кислоты, а также для оценки состояния мягких тканей на разных этапах. *Критериями включения* в данную группу стали пациенты в возрасте от 18 до 75 лет, отсутствие контурной пластики в анамнезе, отсутствие жалоб. *Критерием исключения* стало наличие жалоб в зоне планируемой коррекции, наличие КИП в анамнезе.

В группу вошли 15 пациентов женского пола в возрасте от 33 до 47 лет, которые не имели патологических изменений мягких тканей на этапе планирования КИП (Таблица 11). После проведения КИП препаратами из группы ГК всем пациентам на строго установленных сроках (1, 3, 6, 9 и 12 мес. после инъекции) было выполнено УЗИ мягких тканей области коррекции по стандартизированному протоколу. Оценивалось состояние мягких тканей, их эхогенность и эхоструктура, локализация филлера, распределение болюсов, их количество, диаметр, состояние окружающих мягких тканей. В доплеровских режимах определяли васкуляризацию в зоне КИП, взаимоотношение сосудистых структур с болюсами.

Таблица 11 – Общая характеристика IV группы пациентов

	Признак	Абс., (%)
1.	<i>Возраст пациентов:</i> 30-40 40-50	8 (53,3%) 7 (46,6%)
2.	<i>Группа косметологического препарата:</i> ГК	15 (100%)
3.	<i>Период от момента КИП:</i> 1 мес 3 мес 6 мес 9 мес 12 мес	15 (20,0%) 15 (20,0%) 15 (20,0%) 15 (20,0%) 15 (20,0%)

Продолжение таблицы 11

	Признак	Абс., (%)
4.	<i>Область исследования:</i> Скуловая Щечная Носогубная Область губ	 3 (20,0%) 2 (13,3%) 5 (33,3%) 5 (33,3%)

Оценка эхоструктуры мягких тканей лица в зоне КИП проводилась по количественной шкале со значениями от 1 до 3, где 1 – однородная, 2 – умеренно неоднородная, 3 – неоднородная. Эхогенность болюсов оценивалась по количественной шкале со значениями от 0 до 4, где 0 – анэхогенная структура, 1 – пониженной эхогенности, 2 – изоэхогенная, соответствующая структуре ткани околоушной слюнной железы, 3 – повышенной эхогенности, 4 – гиперэхогенная структура, аналогичная поверхностной фасции. Четкость контуров болюсов была представлена с оценкой по количественной шкале, где 0 – нечеткие контуры, 1 – четкие.

2.2. Клинико-лабораторные исследования

В работе использовались стандартные методы клинико-лабораторного обследования пациентов, включающие изучение жалоб, анамнеза, осмотр пациента, пальпацию, проведение гистологического исследования после выполнения оперативного вмешательства.

Обследование пациентов проводилось комплексно и включало в себя осмотр пациентов с визуальной оценкой симметричных зон лица, пальпацию мягких тканей в области интереса, где была выполнена КИП, у пациентов с осложнениями с целью определения таких симптомов, как уплотнение, отечность, болезненность.

Во всех случаях проводился тщательный сбор косметологического анамнеза пациента и был создан опросник.

Пациентам, которым проводилось оперативное вмешательство по поводу

удаления филлеров, было выполнено гистологическое исследование мягких тканей на следующем оборудовании: микроскоп прямой исследовательский LEICA DM 3000 и DM 3000 LED, Микроскоп AxioImager 2, прямой исследовательский, Zeiss.

2.3. Методы исследования

Пациентам проводилось УЗИ на аппаратах: MyLab Twice (Esaote, Италия) с применением высокочастотных линейных датчиков 6–18 МГц и 15–22 МГц; IU-22 (Philips, Нидерланды) с использованием высокочастотного линейного датчика 5-17 МГц и высокочастотного линейного интраорального датчика 7–15 МГц; на аппарате Aplio 500 (Toshiba, Япония) с применением высокочастотного линейного датчика L7-18 МГц; а также на ультразвуковом сканере Alpha 7 Prosound (Aloka, Япония) с использованием линейного датчика 5–13 МГц. Все исследования проводились в В-режиме, в режимах цветового доплеровского картирования, энергетического доплеровского картирования, а также с использованием современных ультразвуковых технологий, таких как SMI (Superb Micro-Vascular Imaging) (n=50) на аппарате Aplio 500 (Toshiba, Япония), MicroV (n=227) на аппарате MyLab Twice (Esaote, Италия), Micro Pure (n=50) на аппарате Aplio 500 (Toshiba, Япония), компрессионная эластография (n=227) на аппаратах MyLab Twice (Esaote, Италия) и Aplio 500 (Toshiba, Япония).

Всем пациентам было выполнено УЗИ мягких тканей лица. В зависимости от поставленных задач проводилось исследование лобной области, височных, скуловых, периорбитальных, щечных областей, области носа, околоушно-жевательные области, области рта, носогубной области, подбородочной, челюстной, подподбородочной и поднижнечелюстной областей.

Разработана авторская методика УЗИ мягких тканей лица (патент № № 2717548 от 24.03.2020 г.). Специальной подготовки к исследованию мягких тканей лица не требовалось. Все пациенты были заранее ознакомлены с методикой УЗИ и предварительно подписывали информированное согласие на проведение исследования. УЗИ выполнялось в положении пациента лежа на спине, с

горизонтальным положением головы. Для четкой визуализации эпидермиса исследование проводили с применением специализированной ультразвуковой гелевой подушки (Aquaflex Ultrasound gel pad, USA) (Рисунок 1).



Рисунок 1 – Ультразвуковая гелевая подушка

Изучение мягких тканей лица выполнялось с использованием режимов серой шкалы, в результате которых получали изображение от эпидермиса до кортикальной пластинки костей лицевого скелета. Изучение тканей в В-режиме позволяло оценить состояние мягких тканей лица, измерить толщину мягких тканей: эпидермиса и дермы, подкожно-жировой клетчатки и мышечной ткани. Также исследование давало возможность верифицировать различного рода инородные тела (филлеры и др.) в мягких тканях лица, определить глубину нахождения и распределение препарата при объемном моделировании (подкожное, внутрикожное и супрапериостальное введение), оценить состояние регионарных лимфоузлов, оценить биодеградацию филлера, определить природу филлера, выявить различные осложнения после контурной пластики лица.

Всем пациентам проводилось исследование в доплеровских режимах (ЦДК и

ЭДК), а также с применением современных ультразвуковых технологий microV MyLab Twice (Esaote, Италия) и SMI на аппарате Aplio 500 (Toshiba, Япония). Использование доплеровских методик давало возможность получить представление об особенностях васкуляризации изучаемой области, а также определить глубину залегания сосудов и локальный сосудистый рисунок в зоне планирования контурной пластики или после проведения процедуры.

Компрессионная эластография (КЭГ) была выполнена по методикам, предложенным фирмами-производителями для исследования мягких тканей. Оценка упругих свойств мягких тканей после КИП проводилась по шкале эластичности Цукуба от 1 до 5 (Рисунок 2).

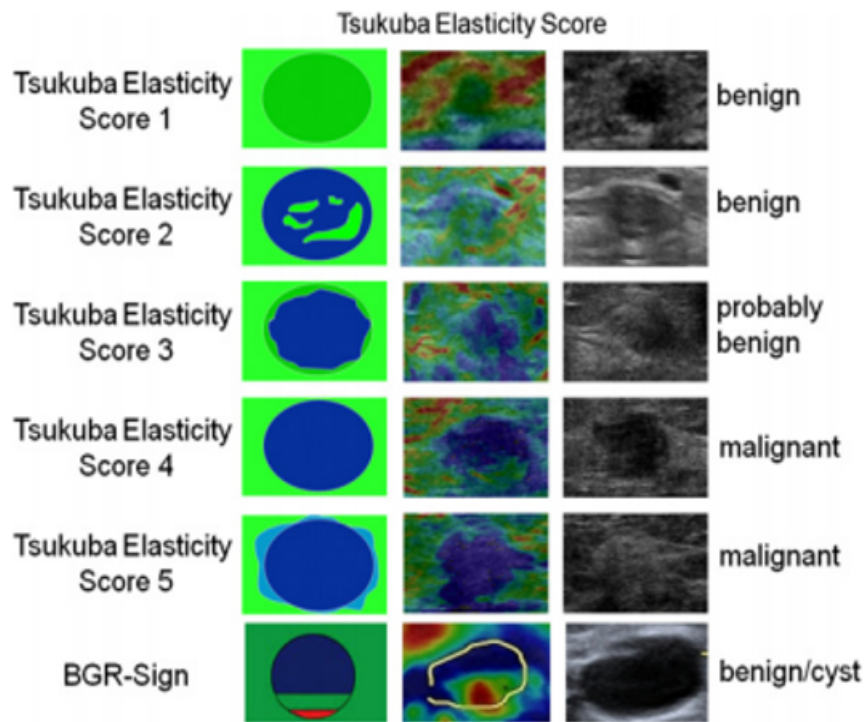


Рисунок 2 – Шкала эластичности Цукуба (TES). Схематическое изображение, КЭГ и УЗИ в В-режиме образований, классифицированных как TES 1–5 или BGR-признак

В 5 случаях (5 исследований) ультразвуковое исследование выполнялось в момент инъекции для визуализации процесса распределения косметологического препарата. Применялся одноразовый стерильный ультразвуковой гель «Медигель-С». В качестве филлера использовался препарат на основе гиалуроновой кислоты с использованием ретроградной техники.

2.4. Методика ультразвукового исследования мягких тканей

Основные принципы УЗИ мягких тканей лица: последовательный осмотр симметричных зон лица и полипозиционное сканирование зоны интереса. Перед выполнением УЗИ датчик дезинфицировали для исключения инфицирования кожных покровов согласно методическим рекомендациям (МР 3.1.0284-22 от 12.05.22), определяющих комплекс санитарно-противоэпидемических (профилактических) мероприятий, обеспечивающих эпидемиологическую безопасность ультразвуковой диагностики в медицинской деятельности. В начале исследования ультразвуковой датчик устанавливали на лобную область для визуализации верхней трети лица. Далее проводили полипозиционное сканирование средней трети лица (височные, скуловые, периорбитальные области, область носа) и нижней трети лица (носогубный треугольник, носогубные складки, область рта (губы), челюстные, околоушно-жевательные, подбородочная, подподбородочная и подчелюстные области).

УЗИ лобной области проводилось с использованием толстого слоя геля или специализированной гелевой подушки (для четкой визуализации эпидермиса). Пациент находился в положении лежа на спине, поверхность лобной области располагалась параллельно плоскости пола. Датчик в начале устанавливался вертикально по срединной линии, сканирование выполнялось от срединной линии латерально сначала с правой стороны, далее аналогично слева. Далее датчик устанавливался перпендикулярно срединной линии и проводилось сканирование вниз в область глабеллы (Рисунок 3).

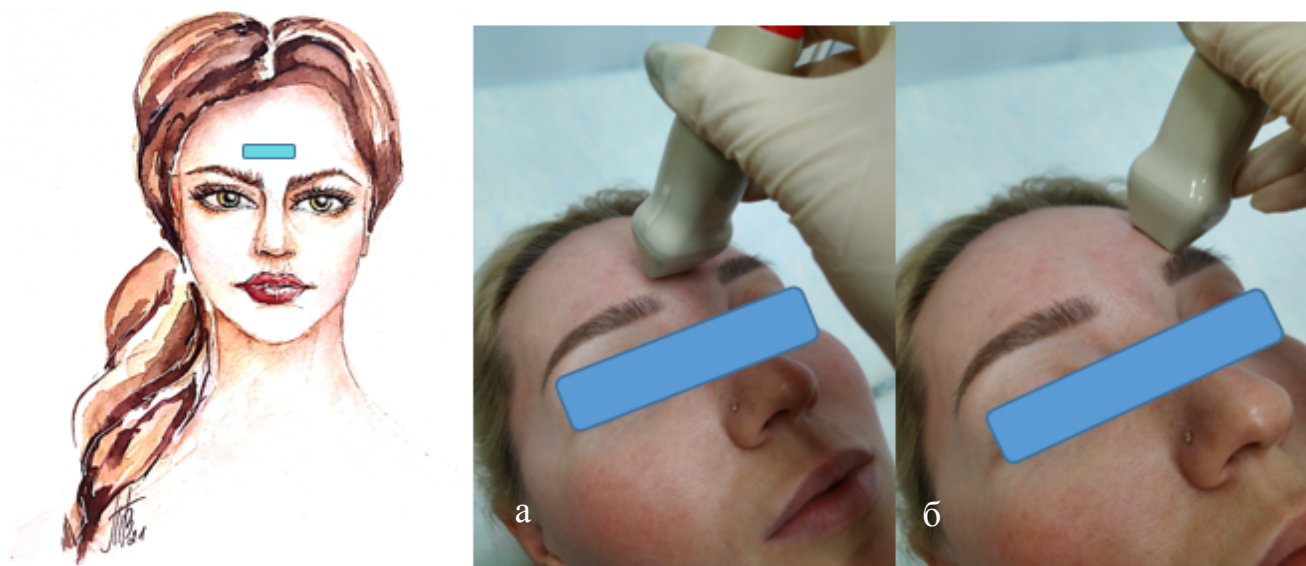


Рисунок 3 – Укладка пациента и расположение датчика при УЗИ лобной области:
а – датчик установлен вертикально; б – датчик установлен горизонтально

При сканировании лобной области визуализировались следующие анатомические структуры: кожа (эпидермис и дерма), подкожно-жировая клетчатка, в которой определяются *a. et v. supratrochlearis*, лобное брюшко затылочно-лобной мышцы, подапоневротическая клетчатка, надкостница, поднадкостничная клетчатка и лобная кость (Рисунок 4).

Эпидермис определялся как тонкая, неоднородная, трехслойная структура, состоящая из двух гиперэхогенных полос, а между ними гипоэхогенная полоса, которая располагалась на границе с гелевой подушкой. Дерма визуализировалась как структура, расположенная сразу под эпидермисом, в виде полосы пониженной эхогенности – сосочковый слой однородной эхоструктуры, а под ним определялась полоса повышенной эхогенности – сетчатый слой, также однородный. Подкожно-жировая клетчатка была слабо выражена, определялась в виде изоэхогенной полосы, умеренно неоднородной эхоструктуры, за счет наличия тонких гиперэхогенных соединительно-тканых прослоек и расположенного в данной зоне надблокового сосудисто-нервного пучка.

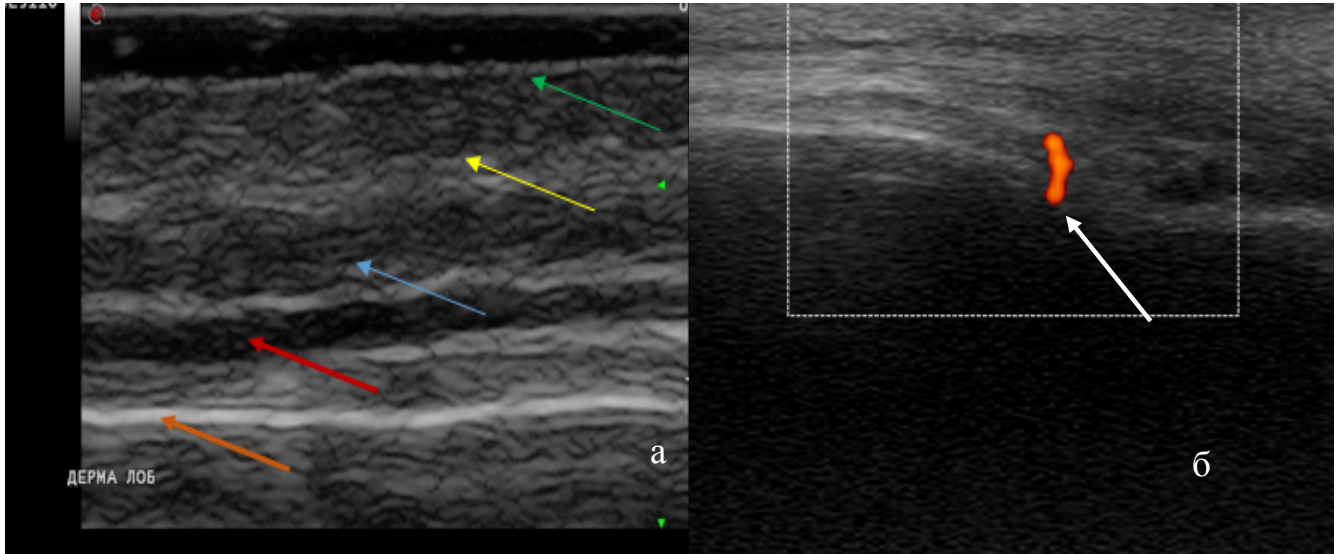


Рисунок 4 – УЗИ лобной области (датчик 10–22 МГц) в В-режиме (а, б). Визуализируются эпидермис (зеленые стрелки), дерма (желтая стрелка), ПЖК (синяя стрелка), лобная мышца (красная стрелка), лобная кость (оранжевые стрелки), надглазничная артерия (белая стрелка)

Лобное брюшко затылочно-лобной мышцы визуализировалось как гипоэхогенная структура, которая определялась под подкожно-жировой клетчаткой. В случае, когда визуализация была затруднительна, просили пациента сократить и расслабить лобную мышцу в момент исследования. Толщина мышцы менялась при динамическом исследовании. Подапоневротическая клетчатка представляла собой полосу пониженной эхогенности, равномерную, с четкими, ровными контурами, однородной эхоструктуры. Заключительная структура лобной области, которая визуализировалась при УЗИ, – лобная кость, которая определялась в виде гиперэхогенной полосы с четкими, ровными контурами, однородной эхоструктуры, дающая акустическую тень, за счет чего нижерасположенные структуры (в том числе лобная доля головного мозга) не визуализировались при ультразвуковом сканировании.

Также стоит отметить, что проведение компрессионной эластографии лобной области было затруднено ввиду технических особенностей (слишком тонкий слой мягких тканей).

При выявлении патологических изменений воспалительного характера в

лобной области проводилось УЗИ лимфатических узлов околоушно-жевательной области как зоны лимфооттока.

УЗИ височной области проводилось с использованием толстого слоя геля или специализированной гелевой подушки (для четкой визуализации эпидермиса). Пациент находился в положении лежа на спине, немного наклонив голову в противоположную сторону (Рисунок 5). Датчик в начале устанавливался вертикально от латерального края орбиты до волосистой части головы. Далее датчик устанавливался перпендикулярно от скуловой дуги вверх до лобной области.

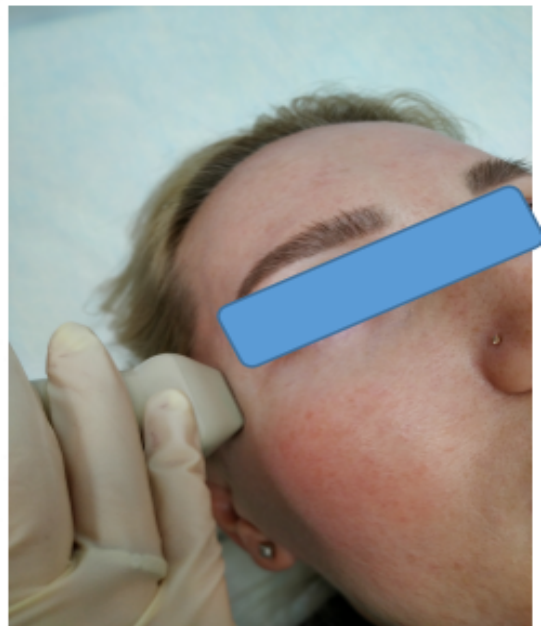

Рисунок 5 – Укладка пациента и расположение датчика при УЗИ височной области. Датчик установлен вертикально вдоль височной мышцы

При сканировании височной области визуализировались следующие анатомические структуры: кожа (эпидермис и дерма), подкожно-жировая клетчатка, поверхностная фасция лица, межапоневротическое клетчаточное пространство височной области, которое окружала собственная фасция (височный апоневроз), незначительная часть подапоневротического клетчаточного пространства, височная мышца, глубокое клетчаточное пространство височной области, надкостница и кортикальная пластинка височной кости (Рисунок 6).

При исследовании височной области с применением доплеровских

технологий визуализировались височная ветвь поверхностной височной артерии (r. temporalis a. temporalis superficialis), а также ветви поверхностной височной вены (v. temporalis superficialis). Поскольку лимфоотток от височной области осуществляется в поверхностные околоушные лимфатические узлы, у пациентов с осложнениями после КИП было выполнено УЗИ данной группы лимфоузлов.

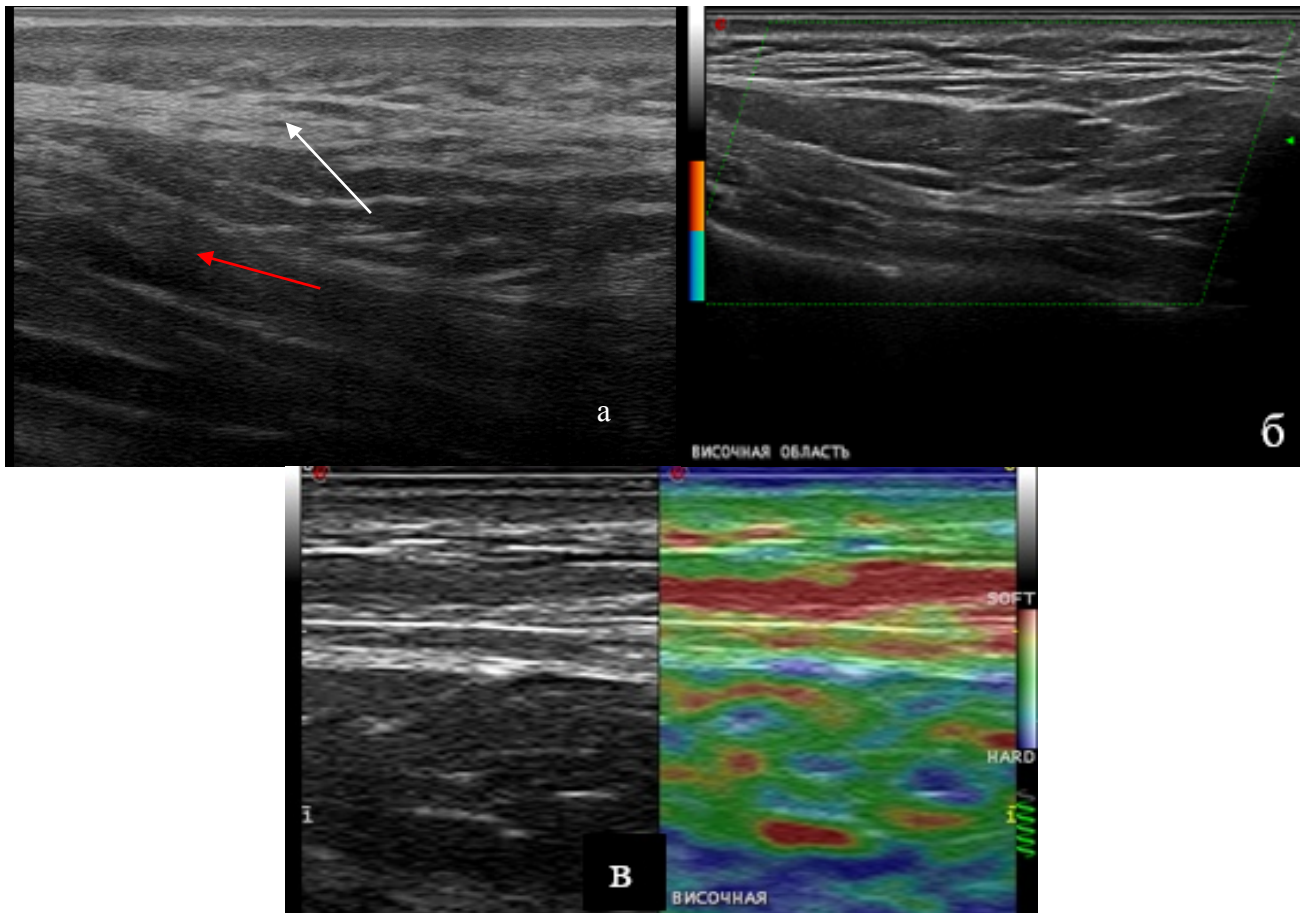


Рисунок 6 – Эхограммы височной области в В-режиме (а), в режиме ЦДК (б), в режиме КЭГ (в). Визуализируется височная мышца (красная стрелка) и поверхностная фасция (белая стрелка)

УЗИ околоушно-жевательных областей заключалось в оценке состояния мягких тканей данной области, а также околоушно-жевательных желез. Исследование начиналось с визуализации околоушных слюнных желез. В начале сканирование проводилось конвексным датчиком для определения размеров ОУСЖ. Далее для оценки паренхимы желез, протоковой системы, а также васкуляризации применяли линейный датчик с частотой сканирования не меньше 15 МГц (Рисунок 7).

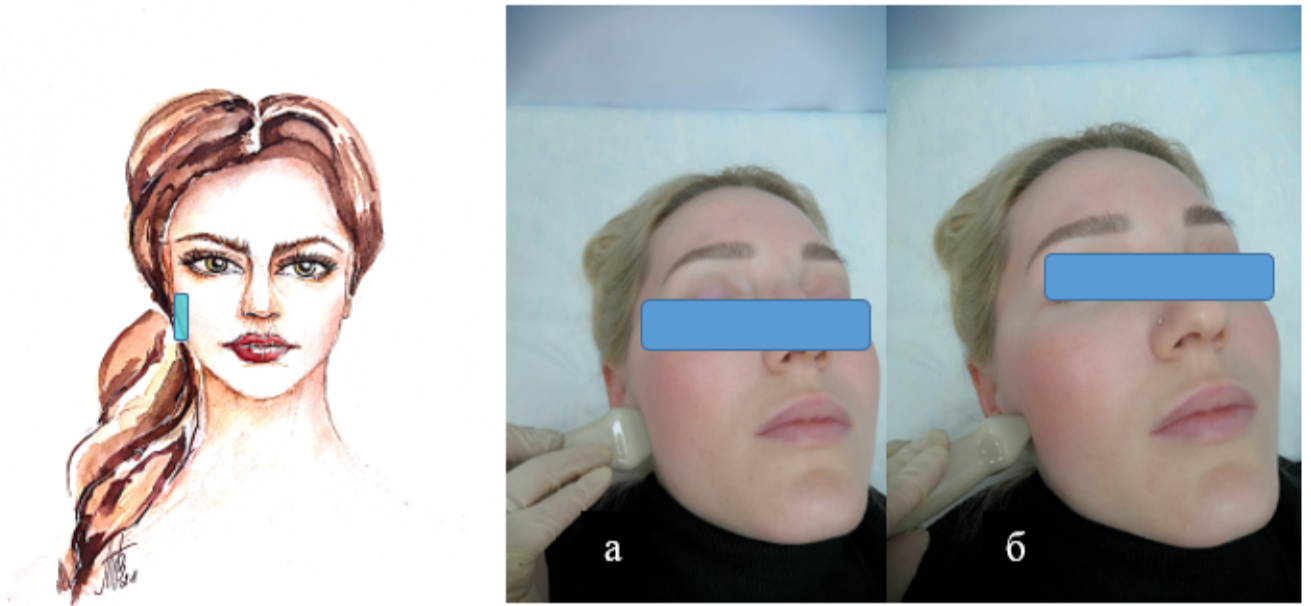

Рисунок 7 – Укладка пациента и расположение датчика при УЗИ околоушно-жевательной области: а – датчик установлен горизонтально (поперек ОУСЖ); б – датчик установлен вертикально вдоль ОУСЖ

Лимфатические узлы в проекции околоушных слюнных желез являются коллекторами лимфооттока из мягких тканей лобной, глазничной, скуловой, щечной областей, области носа. Наиболее часто лимфатические узлы расположены в проекции верхнего и нижнего полюса околоушной слюнной железы. Оценка лимфатического оттока являлась обязательным этапом полноценного диагностического УЗИ, поскольку через лимфатические сосуды возможно распространение инфекции и злокачественных процессов, что было противопоказанием к инвазивным косметологическим вмешательствам.

Мягкие ткани околоушно-жевательной области были представлены кожей (эпидермис и дерма), хорошо выраженной подкожно-жировой клетчаткой, поверхностной фасцией, собственной околоушно-жевательной фасцией, околоушной слюнной железой.

Эпидермис представлял собой тонкую, в большинстве случаев равномерную, гиперэхогенную полосу, которая интимно прилежала к гелевой подушке. Дерма визуализировалась как структура, расположенная сразу под эпидермисом, в виде полосы пониженной эхогенности – сосочковый слой однородной эхоструктуры, а под ним определялась полоса повышенной эхогенности – сетчатый слой, также

однородный. Кожа содержала значительное количество сальных желез. Подкожно-жировая клетчатка хорошо была выражена, определялась в виде изоэхогенной полосы умеренно неоднородной эхоструктуры за счет наличия соединительно-тканых прослоек. Поверхностная фасция определялась как гиперэхогенная структура, расположенная субдермально. Собственная околоушно-жевательная фасция представляла собой гиперэхогенную полосу, которая окружала жевательную мышцу, околоушную слюнную железу и делила ее на дольки. Околоушная слюнная железа в норме была несколько пониженной эхогенности (в сравнении с подкожно-жировой клетчаткой), имела четкие, ровные контуры, однородную эхоструктуру, в проекции железы визуализировался главный выводной проток (в некоторых случаях, в норме, он может не определяться), более мелкие протоки при отсутствии патологических изменений не определялись. В режиме ЦДК отмечалась паренхиматозная васкуляризация в виде единичных сосудистых сигналов; также в толще околоушной слюнной железы проходила а. *carotis externa et v. retromandibularis*. Также проводилась визуализация щечной области с целью определения наличия добавочных долек околоушной слюнной железы, которые представляют собой паренхиматозную ткань с четкими, ровными контурами, окруженную капсулой, изоэхогенную/несколько пониженной эхогенности, однородной эхоструктуры.

Спереди от околоушной слюнной железы визуализировалась жевательная мышца – *m.masseter*, представляющая собой хорошо развитую мышечную структуру, активно участвующую в жевании, изоэхогенное, неоднородной эхоструктуры, с наличием гиперэхогенных включений, что соответствовало соединительно-тканым прослойкам. Жевательная мышца была важным элементом УЗИ при наличии асимметрии в околоушно-жевательной и частично щечной областях, так как данная симптоматика могла быть связана с наличием гипертрофии жевательной мышцы (Рисунок 8).

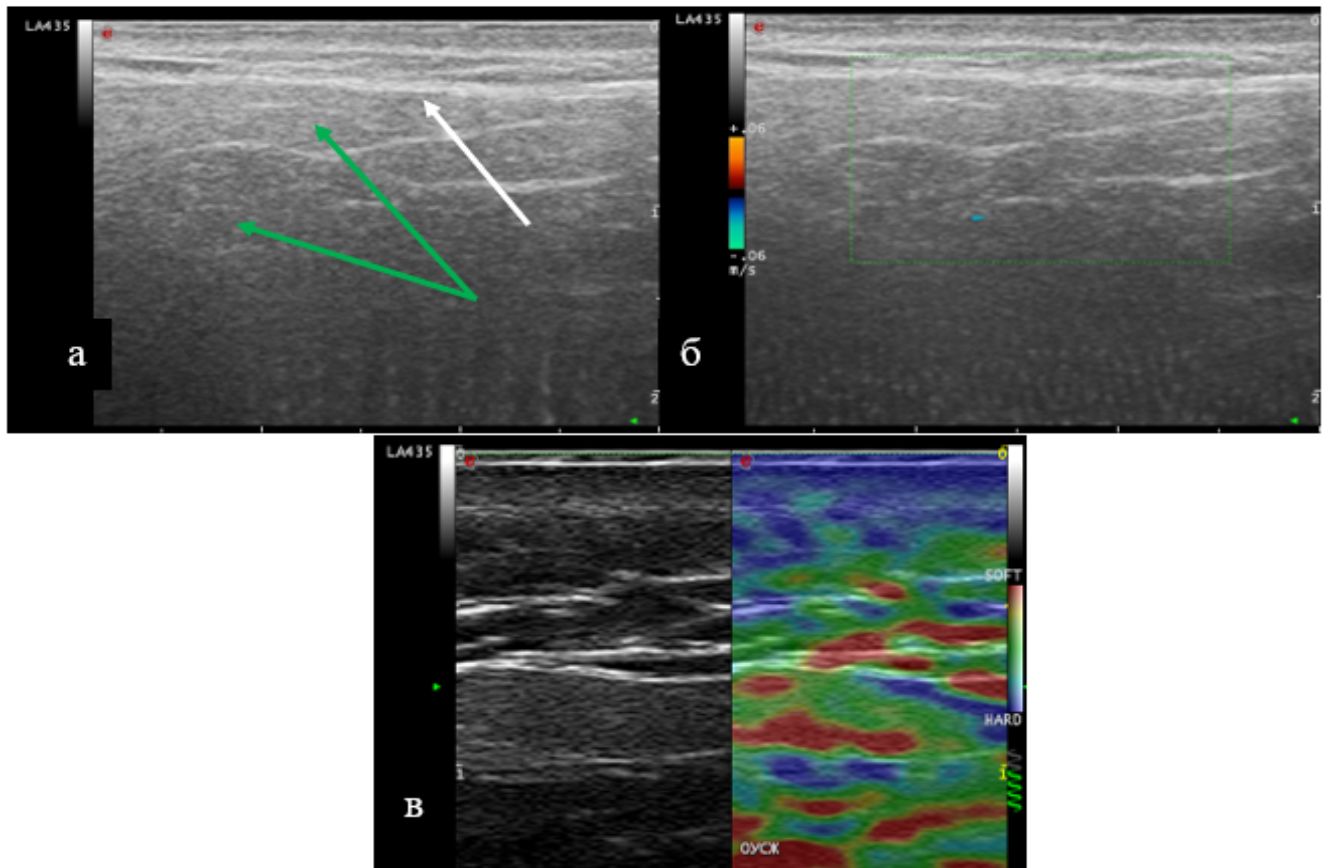


Рисунок 8 – Эхограммы околоушно-жевательной области: а – в В-режиме визуализируется околоушная слюнная железа (отмечено зелеными стрелками), капсула железы (белая стрелка). Паренхимы железы обычной эхогенности и эхоструктуры, протоковая система не расширена; б – в режиме ЦДК определяются единичные сосудистые сигналы, патологической васкуляризации не выявлено; в – в режиме КЭГ

Клетчаточное пространство околоушной слюнной железы – *spatium parotideum* – мышечно-фасциальное пространство, которое включало в себя околоушную слюнную железу, сосуды (*a.carotis externa* и *v.retromandibularis*), нервные волокна (*nn.facialis et auriculotemporalis*) и лимфатические узлы. Данное пространство соединяется с жировым комком Биша и парафарингеальным пространством (Рисунок 9).

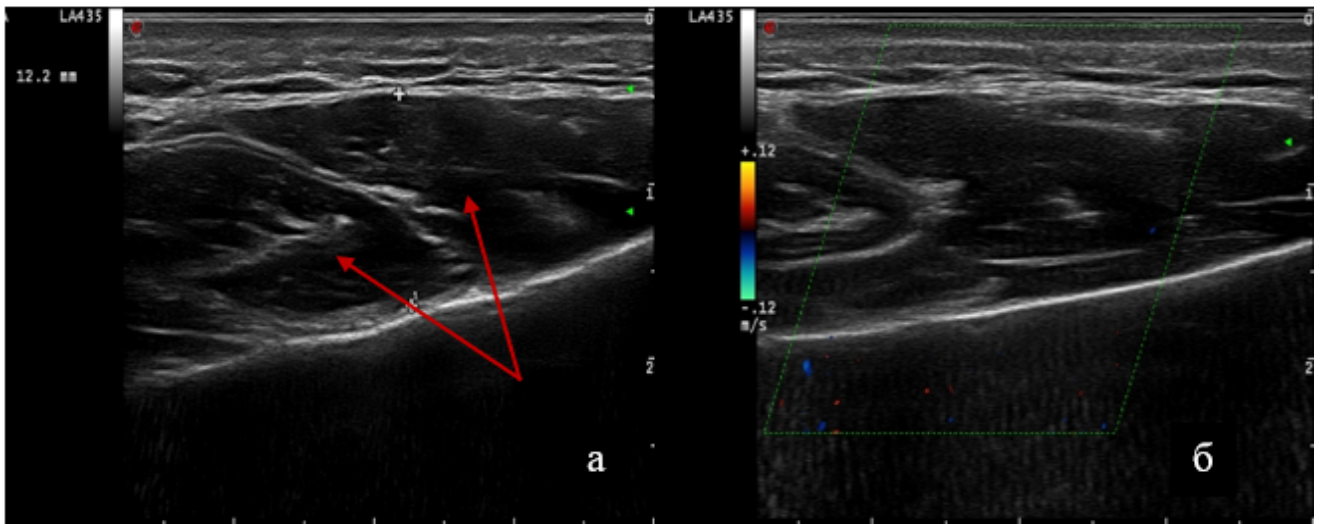


Рисунок 9 – Эхограммы жевательной мышцы: а – в В-режиме определяется жевательная мышца (отмечено красными стрелками) с четкими, ровными контурами, обычной эхогенности и экоструктуры; б – в режиме ЦДК – васкуляризация не изменена

Исследование проводилось с установки датчика в область носогубной складки, которая являлась передней границей щечной области, и последующим сканированием в латеральную сторону до околоушно-жевательной области (Рисунок 10). Далее датчик устанавливался горизонтально, и проводилось сканирование от нижнего края скуловой кости до нижнего края нижней челюсти. Проводился последовательный осмотр противоположной стороны также в В-режиме и доплеровских режимах.

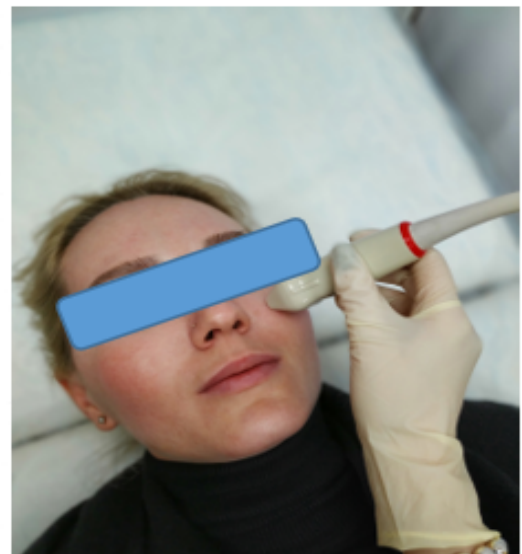

Рисунок 10 – Укладка пациента и расположение датчика при УЗИ щечной области. Датчик расположен горизонтально

Визуализировались следующие анатомические структуры: кожа (эпидермис, дерма), подкожно-жировая клетчатка, поверхностная фасция, большая скуловая мышца, жировое тело щеки (*corpus adiposum Bichat*), щечная мышца, глубокое клеточное пространство щеки, слизистая оболочка щеки.

Дифференцировка структур кожи была возможна с использованием значительного количества геля или специализированной гелевой подушки. Эпидермис определялся как тонкая, гиперэхогенная полоса, которая интимно прилежала к гелевой подушке. Дерма представляла собой структуру, расположенную под эпидермисом, в виде полосы пониженной эхогенности и однородной эхоструктуры (сосочковый слой) и повышенной эхогенности и однородной эхоструктуры (сетчатый слой). Подкожно-жировая клетчатка данной зоны была достаточно развита, определялась в виде зоны пониженной эхогенности, неоднородной эхоструктуры за счет наличия соединительно-тканых прослоек (Рисунок 11). Поверхностная фасция представляла собой гиперэхогенную, умеренно неоднородную структуру, расположенную субдермально. Мышечные структуры в щечной области были представлены щечной мышцей (*m. buccinator*) и большой скуловой мышцей (*m. zygomaticus major*), которые отчетливо визуализировались при ультразвуковом сканировании.

В щечной области также визуализировалось жировое тело щеки (*corpus adiposum Bichat*), которое располагалось на щечной мышце с обеих сторон. Жировое тело щеки имеет 3 отростка (височный, глазничный и крылонебный). Фасция в области отростков очень тонкая, поэтому в данных отделах возможен прорыв гноя в соседнее клетчаточное пространство лица, а также в межкрыловидное пространство и в глубокую клетчаточную щель височной области. Слизистая оболочка щеки визуализируется в виде гиперэхогенной линии с четкими, ровными контурами, за которой визуализация структур невозможна. В случае затруднительной оценки слизистой оболочки щеки пациент устанавливал язык со стороны полости рта в область, где расположен датчик.

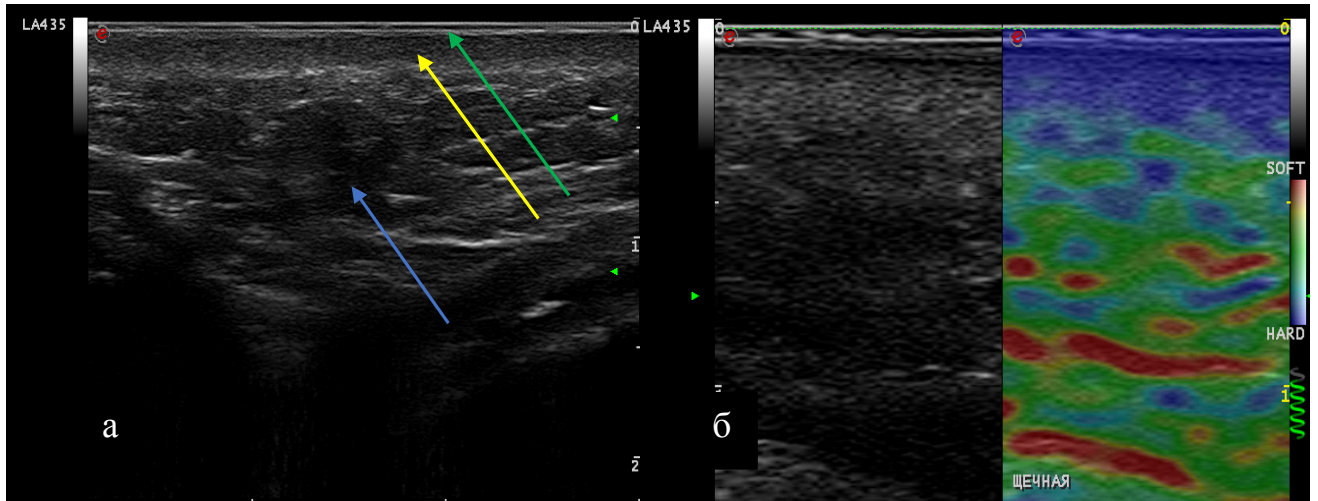


Рисунок 11 – Эхограмма щечной области (датчик 6–18 МГц). В-режим (а), режим КЭГ (б). Визуализируются эпидермис (зеленые стрелки), дерма (желтые стрелки), подкожно-жировая клетчатка (синие стрелки)

Исследование области наружного носа заключалось в первоначальной установке датчика параллельно вдоль спинки носа, и далее проводилась визуализация правого и левого крыльев носа. Пациент находился в положении лежа на спине (Рисунок 12). Оценка мягких тканей наружного носа выполнялась в В-режиме и доплеровских режимах.

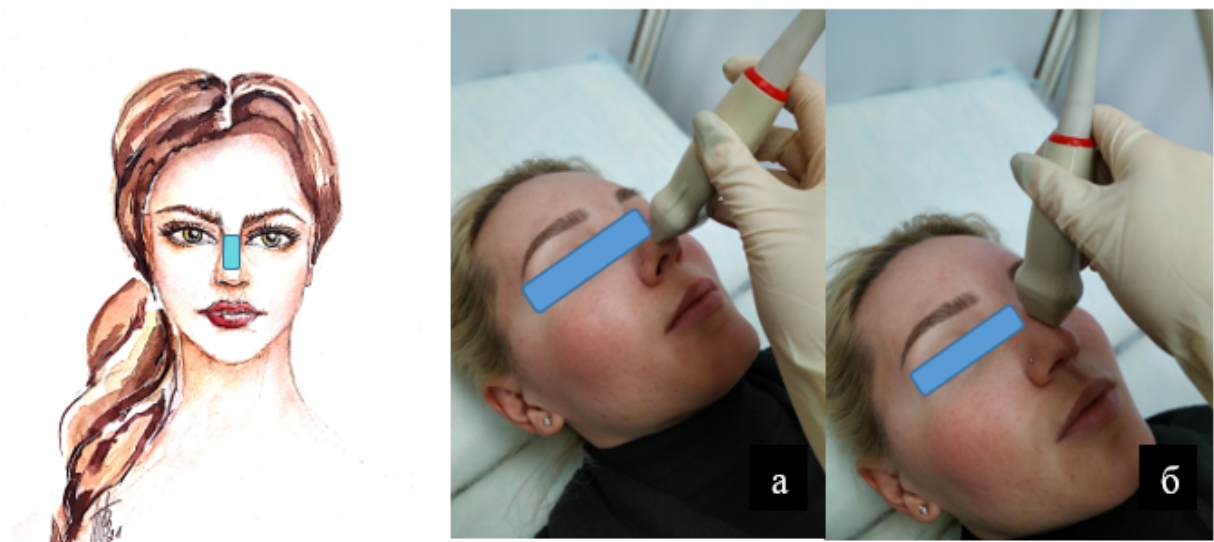

Рисунок 12 – Укладка пациента и расположение датчика при УЗИ области наружного носа. Датчик устанавливается вертикально вдоль спинки носа (а). Датчик расположен горизонтально на уровне кончика носа (б)

Кожа и подкожно-жировая клетчатка носа были достаточно тонкие. В проекции подкожной клетчатки располагались мимические мышцы, а именно *m.nasalis*, которая состояла из 2 частей: крыльной (*m. nasalis pars alaris*) и поперечной (*m.nasalis pars transversa*) (Рисунок 13).

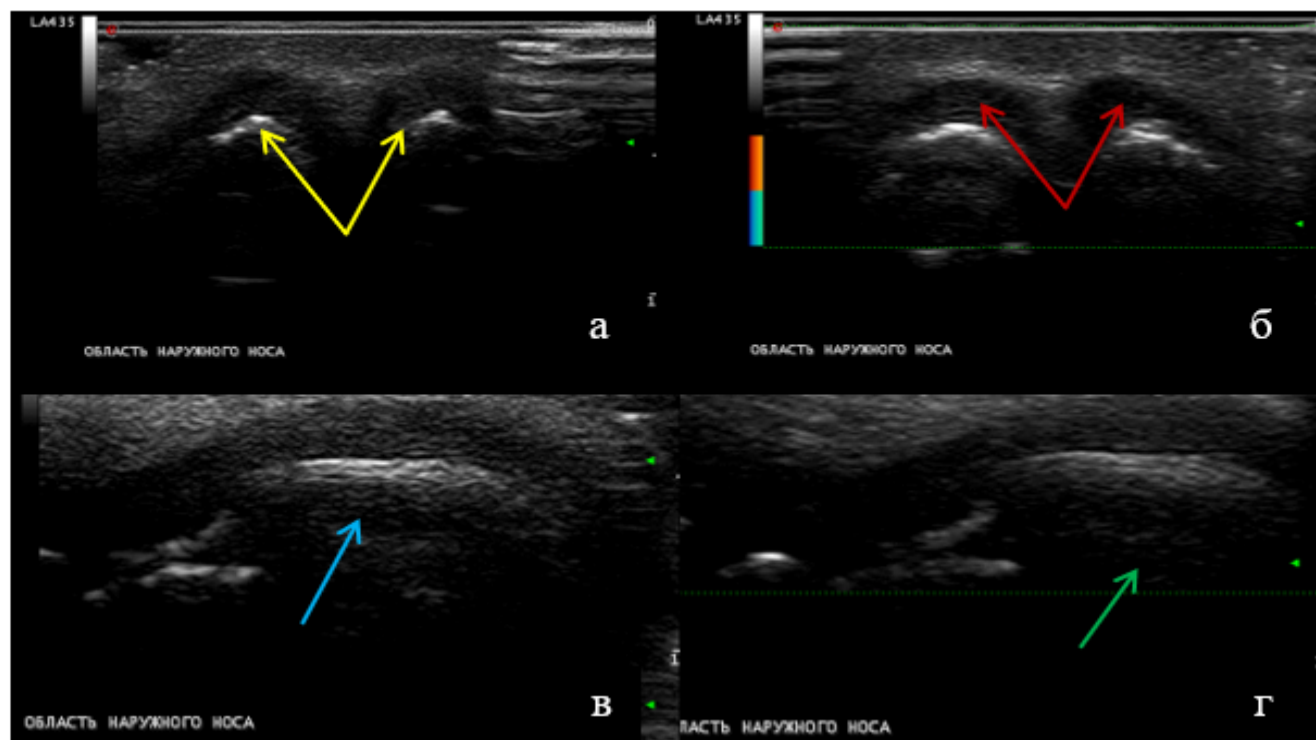


Рисунок 13 – Эхограмма области наружного носа. В-режим (а, в). Режим ЦДК (б, г). Визуализируются большие хрящи носа (желтые стрелки) и латеральный хрящ носа (зеленые стрелки), мышцы носа – *m.nasalis pars transversa* (красные стрелки), *m.nasalis pars alaris* (отмечено голубой стрелкой)

При исследовании с помощью доплеровских методик визуализировалась непарная артерия спинки носа (*a.dorsalis nasi*, из *a.ophtalmica*). Венозный отток осуществлялся через *v.dorsalis nasi*. Лимфоотток из области наружного носа проводится в щечные и поднижнечелюстные лимфатические узлы.

УЗИ области глазницы включало в себя оценку подглазничной и надглазничной областей, а также медиального и латерального угла глаза (Рисунок 14). Оценка глазного яблока, двигательных мышц глаза и ретробульбарной клетчатки не входила в исследование и должна выполняться в специализированном учреждении с правильно выбранными настройками на ультразвуковом аппарате.

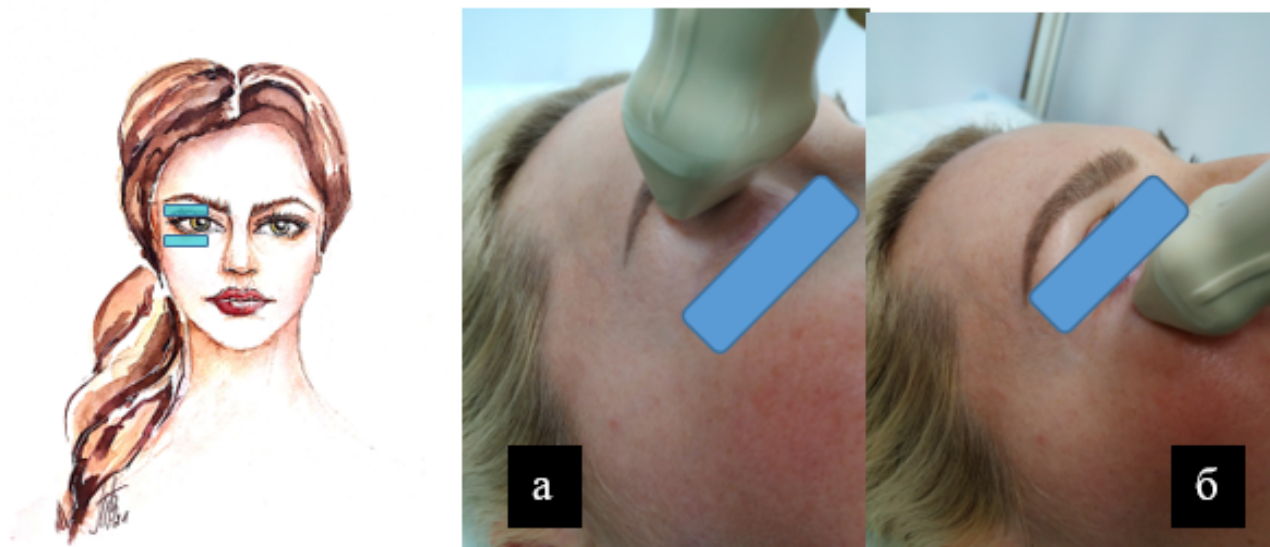


Рисунок 14 – Укладка пациента и расположение датчика при УЗИ области глазницы. Датчик устанавливается горизонтально вдоль верхнего (а) и нижнего века (б)

При сканировании подглазничной области в сагиттальном положении датчик от медиального края глазницы смещали латерально, затем в поперечном (горизонтальном) положении визуализировались эпидермис, дерма, подкожно-жировая клетчатка, круговая мышца глаза. Под круговой мышцей определялся подглазничный жир, толщина которого индивидуальна, и ее важно учитывать при планировании КИП. Также при установке датчика на латеральный край верхнего века возможно было визуализировать пальпебральную часть слезной железы (рисунки 15–16).

Кровоснабжение век происходит из системы внутренней и наружной сонных артерий. Венозный отток идет в систему глазных вен, поверхностной височной вены и угловой вены. Также важным аспектом является то, что глазные вены отводят венозную кровь в пещеристый синус твердой мозговой оболочки.

Зоной лимфооттока области глазницы являются поднижнечелюстные лимфатические узлы.

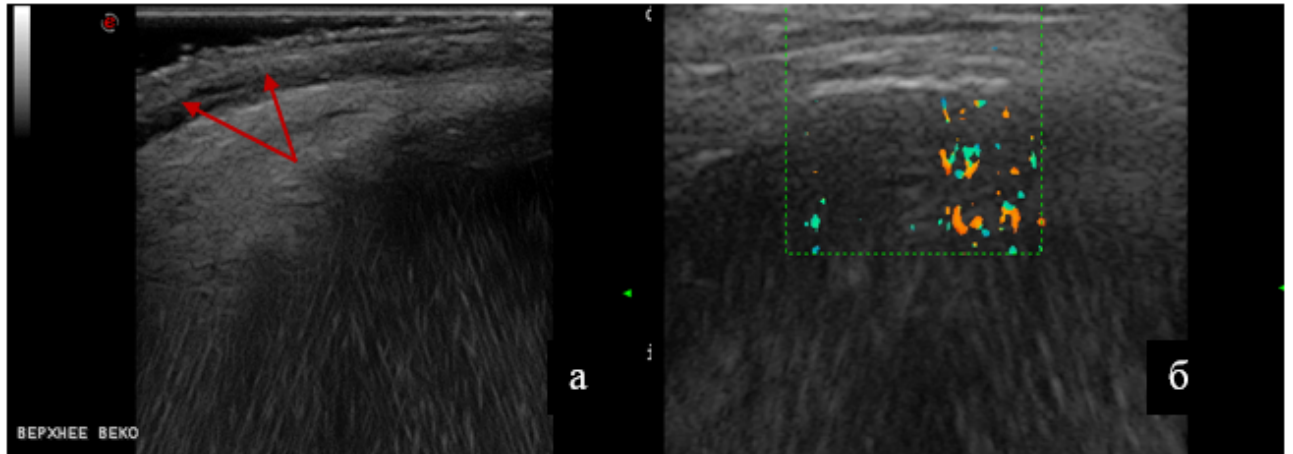


Рисунок 15 – Эхограммы верхнего века. В В-режиме визуализируется круговая мышца глаза (красные стрелки). В режиме ЦДК васкуляризация не определяется

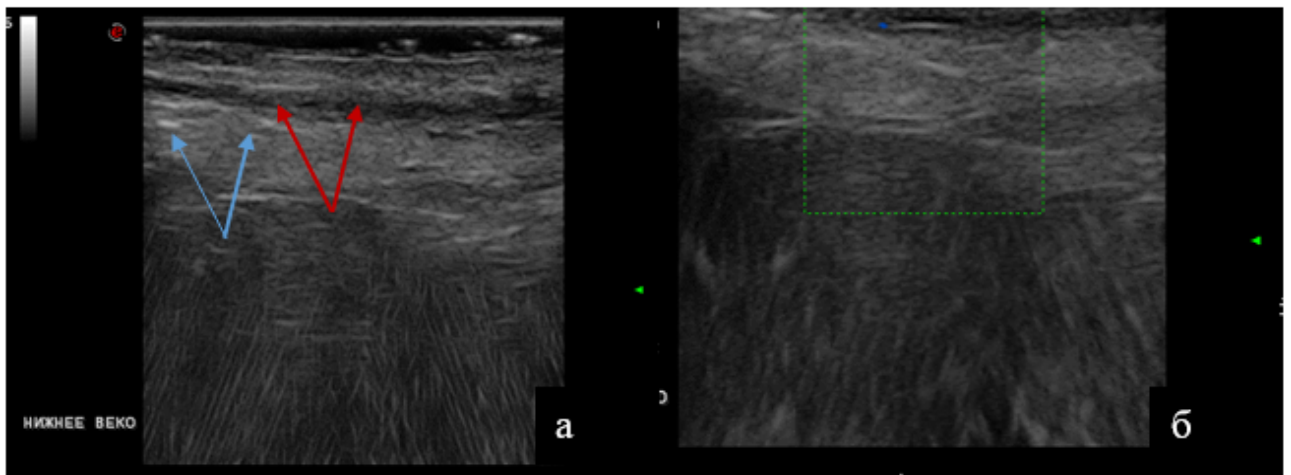


Рисунок 16 – Эхограммы нижнего века. В В-режиме визуализируются круговая мышца глаза (отмечено красными стрелками), подглазничный жир (синие стрелки). В режиме ЦДК васкуляризация не определяется

УЗИ губ проводилось в положении лежа на спине, с использованием достаточного количества ультразвукового геля для лучшей оценки структур. Исследование начиналось с визуализации верхней губы от основания перегородки носа с установкой датчика горизонтально и далее вниз с последующим сканированием красной каймы верхней губы (Рисунок 17). Далее проводилось сканирование нижней губы от носогубной складки вверх и к центру с последующим сканированием красной каймы верхней губы. Исследования выполнялись в В-режиме и с использованием доплеровских технологий.

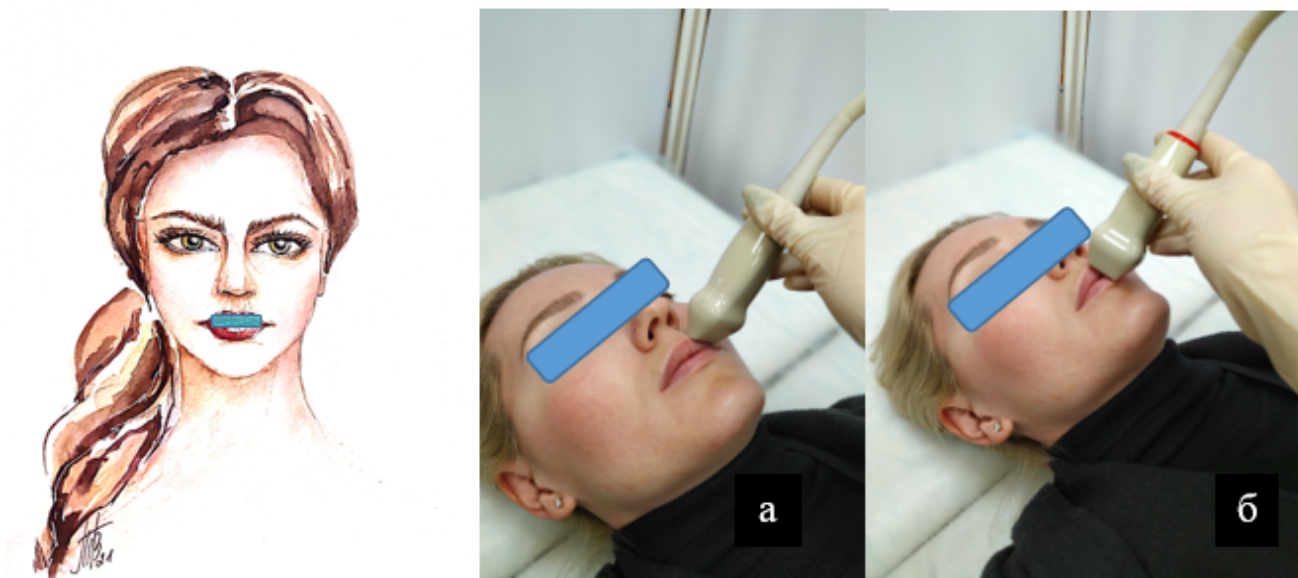

Рисунок 17 – Укладка пациента и расположение датчика при УЗИ области губ. Датчик устанавливается в горизонтальном положении вдоль верхней (а) и нижней губы. И вертикально для одновременной визуализации верхней и нижней губы (б)

При исследовании визуализировалась кожа (за исключением области красной каймы), в которой содержалось значительное количество сальных и потовых желез, а также волосяных фолликул (преимущественно у мужчин). Подкожно-жировая клетчатка была выражена слабо в отличие от других анатомических областей. Среди мимических мышц в области губ определялась круговая мышца рта, которая окружает ротовую щель (Рисунки 18–19). В периферическую часть круговой мышцы рта вплетаются также и другие мышцы: *mm.zygomaticus major et minor*, *m.levator labii superioris*, *m. levator labii superioris et alaeque nasi*, *mm.levator anguli oris*, *m.depressor anguli oris*, *m.depressor labii inferioris*.

В подслизистом слое визуализировалось значительное количество мелких слюнных желез.

При УЗИ с использованием доплерографических технологий проводилась оценка кровоснабжения данной области. Вдоль вермилона (красной каймы губ) в подслизистом слое были расположены *aa., vv.labiales superiores et inferiores*. Артериальные сосуды представляли собой ветви *a.facialis*. Сосуды, как артериальные, так венозные, анастомозировали друг с другом, образуя околоротовые сосудистые круги (Рисунок 20).

Лимфоотток от области губ происходит в поднижнечелюстные, подподбородочные, щечные, околоушные, поверхностные и глубокие шейные лимфатические узлы.

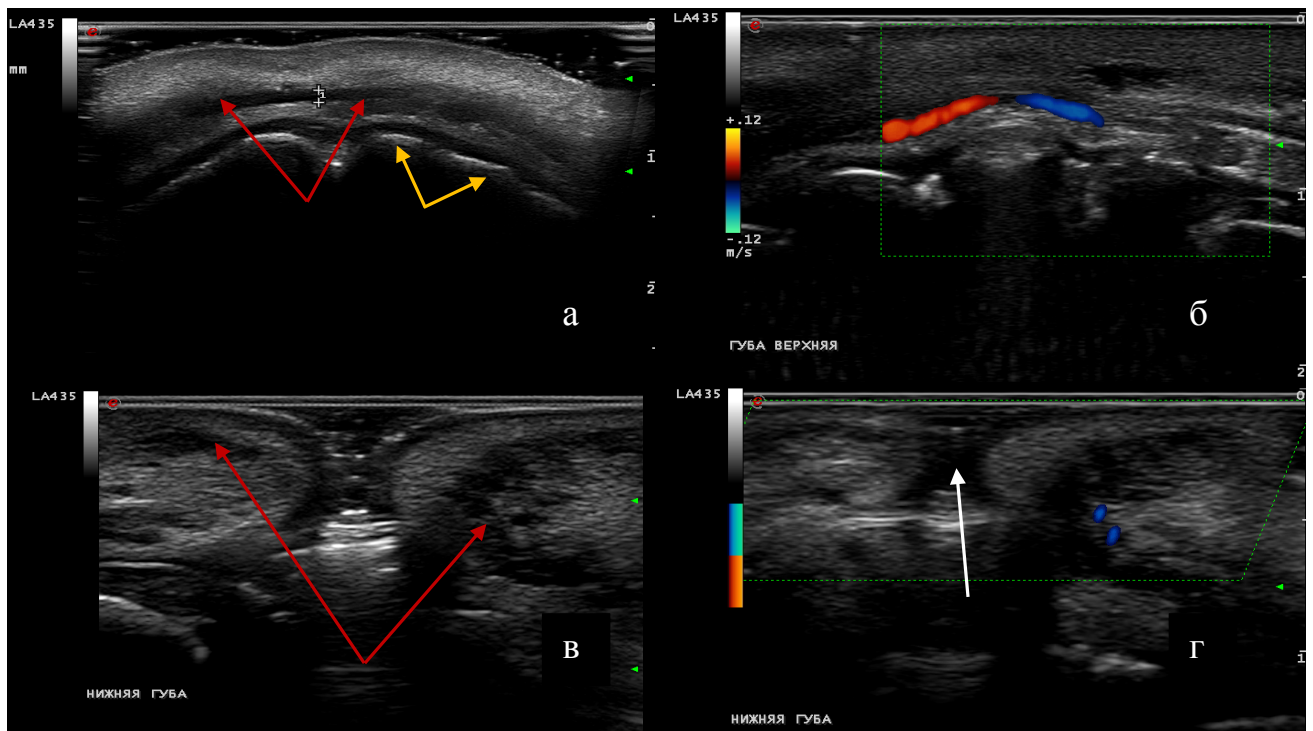


Рисунок 18 – УЗИ области рта (губы). В-режим (а, б) и режим ЦДЦ (в, г). Горизонтальное расположение датчика вдоль верхней губы (а, б). Датчик установлен вертикально по срединной линии на уровне ротовой щели (в, г). Визуализируется круговая мышца рта (отмечено красными стрелками), коронковая часть фронтальной группы зубов (оранжевые стрелки), область соединения верхней и нижней губы (белые стрелки)

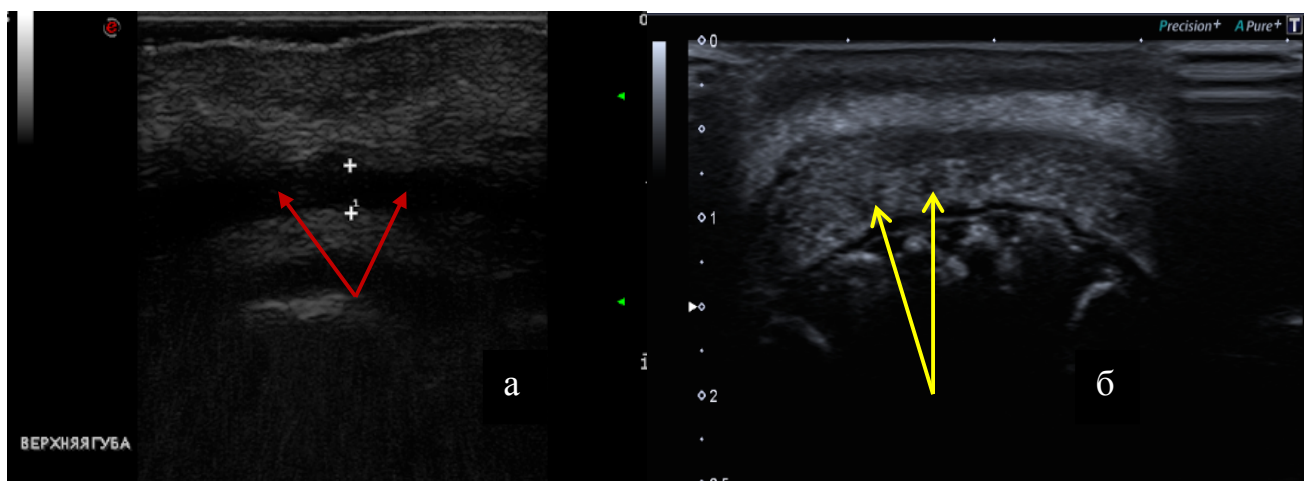


Рисунок 19 – УЗИ верхней губы. Визуализируется круговая мышца рта (красные стрелки) и малые слюнные железы (желтые стрелки)

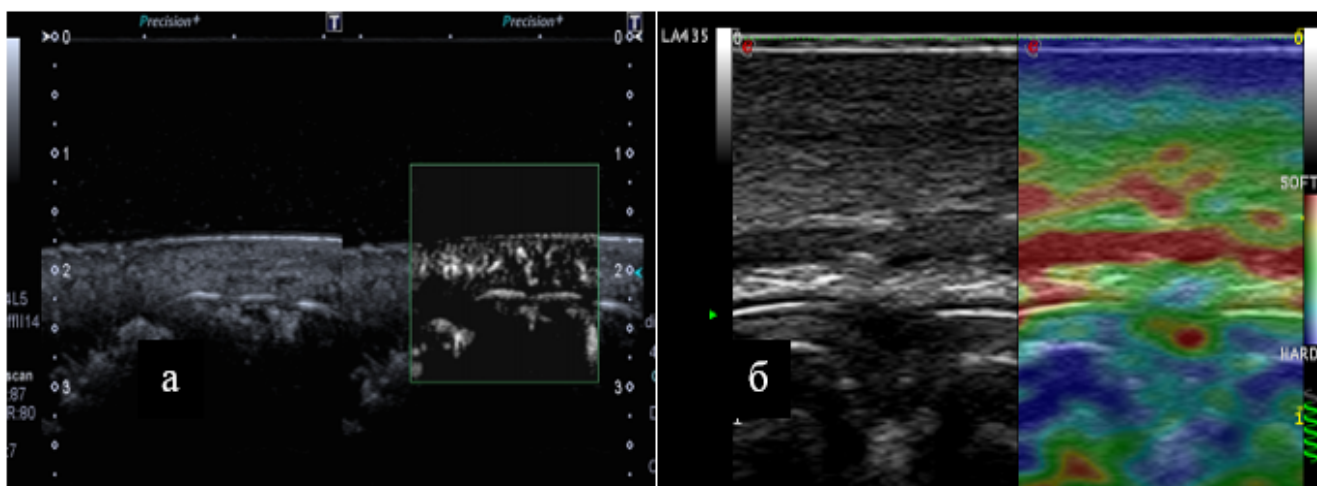


Рисунок 20 – Эхограмма верхней губы. В-режим + режим SMI (для визуализации интрадермальных сосудов) (а). Визуализируются множественные анастомозы между сосудами. Режим КЭГ, круговая мышца рта картируется в красный цвет (б)

Исследование проводилось в положении лежа на спине. Датчик устанавливался на подбородочно-губную борозду, перпендикулярно срединной линии, и далее проводилось сканирование до подбородочного бугорка (Рисунок 21). Также сканирование выполнялось полипозиционно, включая вертикальное положение датчика в области интереса.

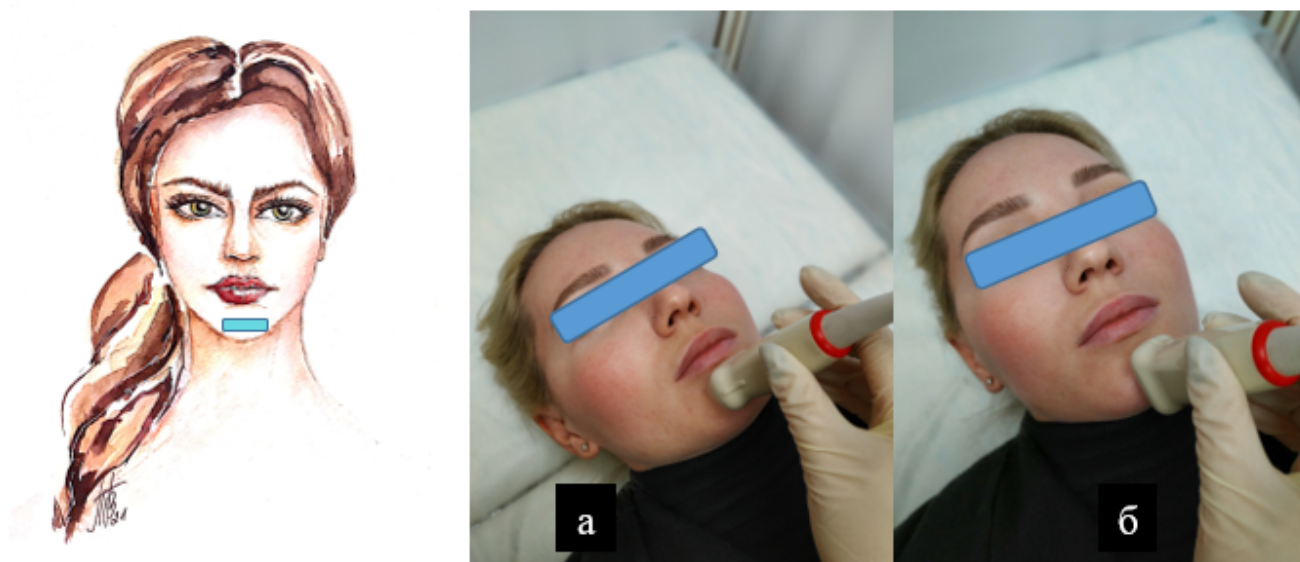


Рисунок 21 – Укладка пациента и расположение датчика при УЗИ подбородочной области: а – датчик расположен горизонтально; б – датчик расположен вертикально

При ультразвуковом сканировании визуализировалась кожа, которая достаточно плотная в этой области и спаяна с подлежащей фасцией. В дерме

отмечались множественные волосяные фолликулы (преимущественно у мужчин) и сальные железы. Подкожно-жировая клетчатка была представлена ячеистым строением за счет фиброзных тяжей, которые располагались от дермы до мимических морщин.

При исследовании ниже подкожно-жировой клетчатки определялась мышечная ткань, которая была представлена мышцами: мышцей, опускающей угол рта (*m. depressor anguli oris*); мышцей, опускающей нижнюю губу (*m. depressor labii inferioris*); подбородочной мышцей (*m. mentalis*) и поперечной мышцей подбородка (*m. transversus menti*).

В самых глубоких отделах определялись надкостница и тело нижней челюсти, где возможно было визуализировать только переднюю поверхность ввиду физических особенностей УЗИ (Рисунок 22).

При исследовании подбородочной области в режиме ЦДК визуализировались подбородочная артерия (*a. mentalis*) и подбородочная вена (*v. mentalis*), которые выходят из подбородочного отверстия.

Лимфоотток из подбородочной области осуществляется в подподбородочные и поднижнечелюстные лимфатические узлы.

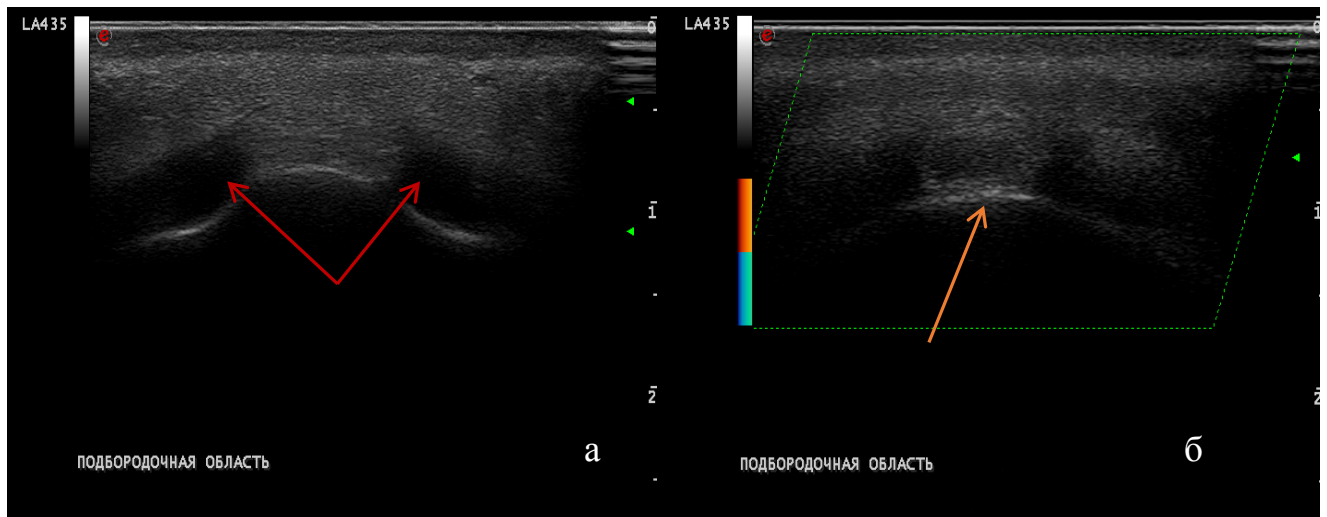


Рисунок 22 – Эхограмма подбородочной области. Визуализируется *m. mentalis* (красные стрелки), тело нижней челюсти (оранжевая стрелка)

Исследование подподбородочной области или подподбородочного треугольника шеи проводилось с установки датчика горизонтального под тело

нижней челюсти, а именно под подбородочную ость, строго по срединной линии (Рисунок 23). Подподбородочный треугольник был ограничен по сторонам передними брюшками правой и левой двубрюшных мышц, основание его соответствовало телу подъязычной кости, а вершиной он был обращен к подбородочной ости. Далее сканирование проводилось кзади также при горизонтальном положении датчика до подъязычной кости и подъязычных слюнных желез. Последовательный осмотр данной области проводился в В-режиме и в доплеровских режимах.

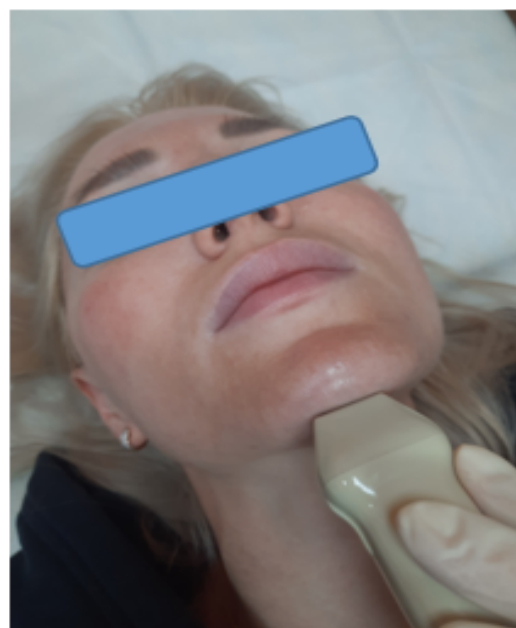

Рисунок 23 – Укладка пациента и расположение датчика при УЗИ подподбородочной области

Визуализировались следующие анатомические структуры: кожа (эпидермис, дерма), подкожно-жировая клетчатка различной степени выраженности, поверхностная фасция, по бокам визуализировались передние брюшки правой и левой двубрюшных мышц, челюстно-подъязычная мышца, подъязычная кость, правая и левая подъязычные слюнные железы, которые интимно прилежали к языку.

Дифференцировка структур кожи была возможна с использованием значительного количества геля. Эпидермис определялся как тонкая, равномерная, гиперэхогенная полоса, которая интимно прилежала к гелевой подушке. Дерма

представляла собой структуру, расположенную под эпидермисом, в виде полосы пониженной эхогенности, однородной эхоструктуры. Подкожно-жировая клетчатка была достаточно развита, в данной зоны отмечались выраженные возрастные изменения с увеличением количества подкожно-жировой клетчатки, а также у лиц с избыточным весом. ПЖК определялась в виде изоэхогенной полосы, умеренно неоднородной эхоструктуры, за счет наличия множественных соединительно-тканых прослоек. При ультразвуковом сканировании была возможна визуализация платизмы (подкожной мышцы шеи), которая представляла собой полосу пониженной эхогенности, окруженную с обеих сторон гиперэхогенными полосами (Рисунок 24).

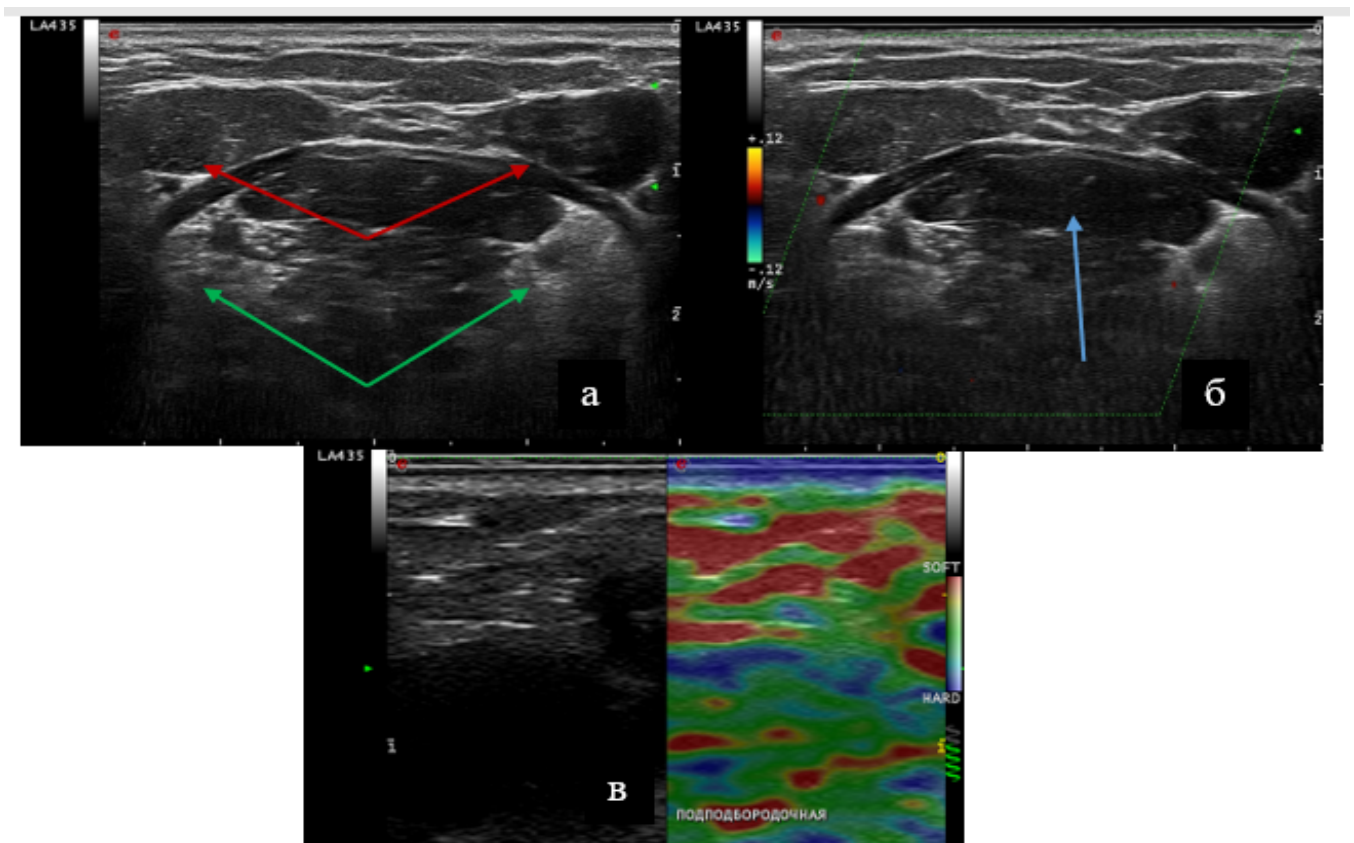


Рисунок 24 – Подподбородочная область (область дна полости рта). В-режим (а), режим ЦДК (б). Визуализируются эпидермис, дерма, ПЖК, брюшки правой и левой двубрюшных мышц (*m. digastricus*) (отмечено красными стрелками), подъязычные слюнные железы (*glandulae sublingualis*) (отмечено зелеными стрелками), язык (*lingua*) (отмечен синей стрелкой). Режим КЭГ (г)

Также в проекции подподбородочного треугольника возможно было визуализировать лимфатические узлы, которые являются зоной оттока по

лимфатическим сосудам, идущих от передних отделов альвеолярного отростка нижней челюсти (десны и зубов), кончика языка, подъязычной области, нижней губы и подбородочной области.

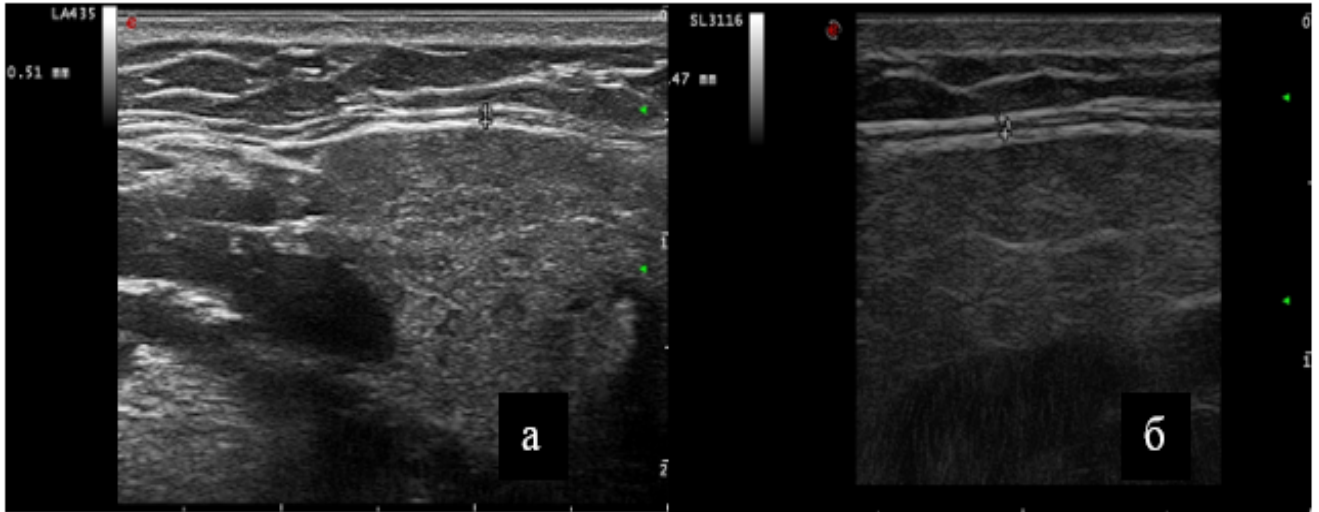


Рисунок 25 – Эхограмма верхних отделов шеи. Визуализируется платизма в виде полосы пониженной эхогенности с четкими, ровными гиперэхогенными контурами

Исследование парных областей начиналось с правой или со здоровой стороны. В случае наличия двухсторонней патологии – справа. Пациент немного приподнимал подбородок, слегка запрокинув голову назад, для лучшего ультразвукового доступа (Рисунок 26). Датчик устанавливался косо-горизонтально с получением четкой визуализации длинной оси правой поднижнечелюстной слюнной железы. Далее датчик перемещался вверх и вниз от поднижнечелюстной слюнной железы.

При УЗИ поднижнечелюстной области визуализировалась кожа, подкожно-жировая клетчатка, поверхностная фасция, поднижнечелюстная слюнная железа (Рисунок 27). Толщина ПЖК в данной области существенно варьировала в зависимости от возраста и веса пациентки.

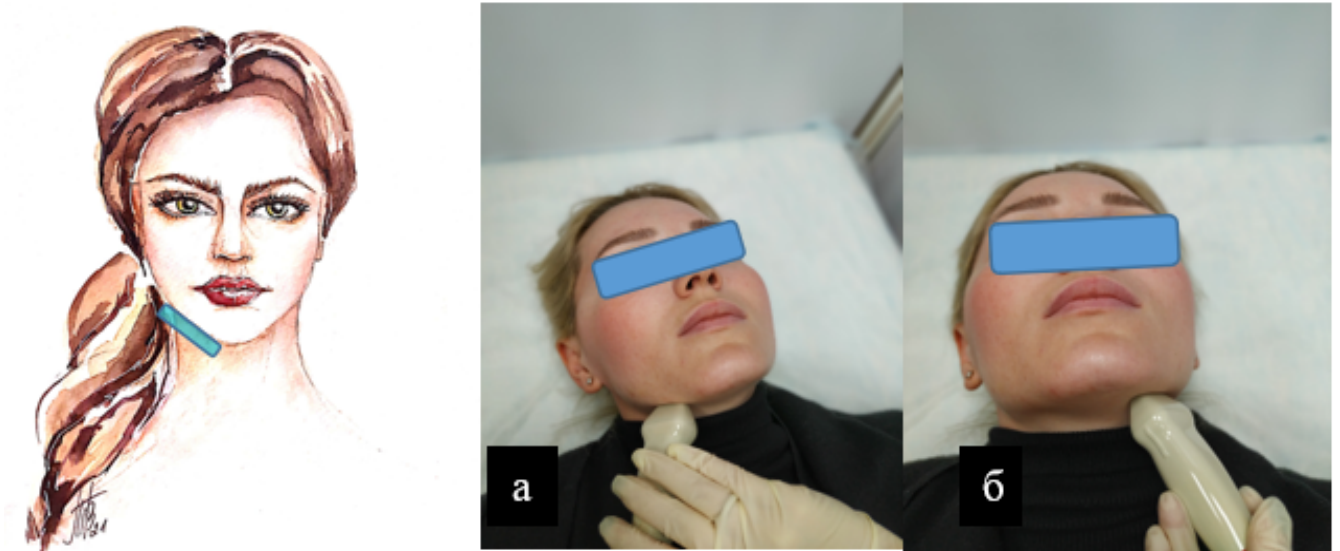


Рисунок 26 – Укладка пациента и расположение датчика при УЗИ поднижнечелюстной области

Также стоит отметить, что в поднижнечелюстных областях были расположены лимфатические узлы, которые являются зоной лимфооттока от многих областей челюстно-лицевой области (Рисунок 28). Данная область требует тщательного осмотра лимфатических узлов. Необходимо оценить количество визуализируемых лимфоузлов, их размер, отношение длины к ширине, эхогенность, эхоструктуры, а также оценка васкуляризации в режимах доплеровских технологий.

Выполнение УЗИ мягких тканей лица у пациентов без наличия косметологических препаратов с оценкой анатомо-топографических особенностей позволило определить ультразвуковые признаки неизмененных мягких тканей. Были разработаны унифицированные протоколы УЗИ для планирования КИП, а также протокол для пациентов с осложнениями (приложение А).

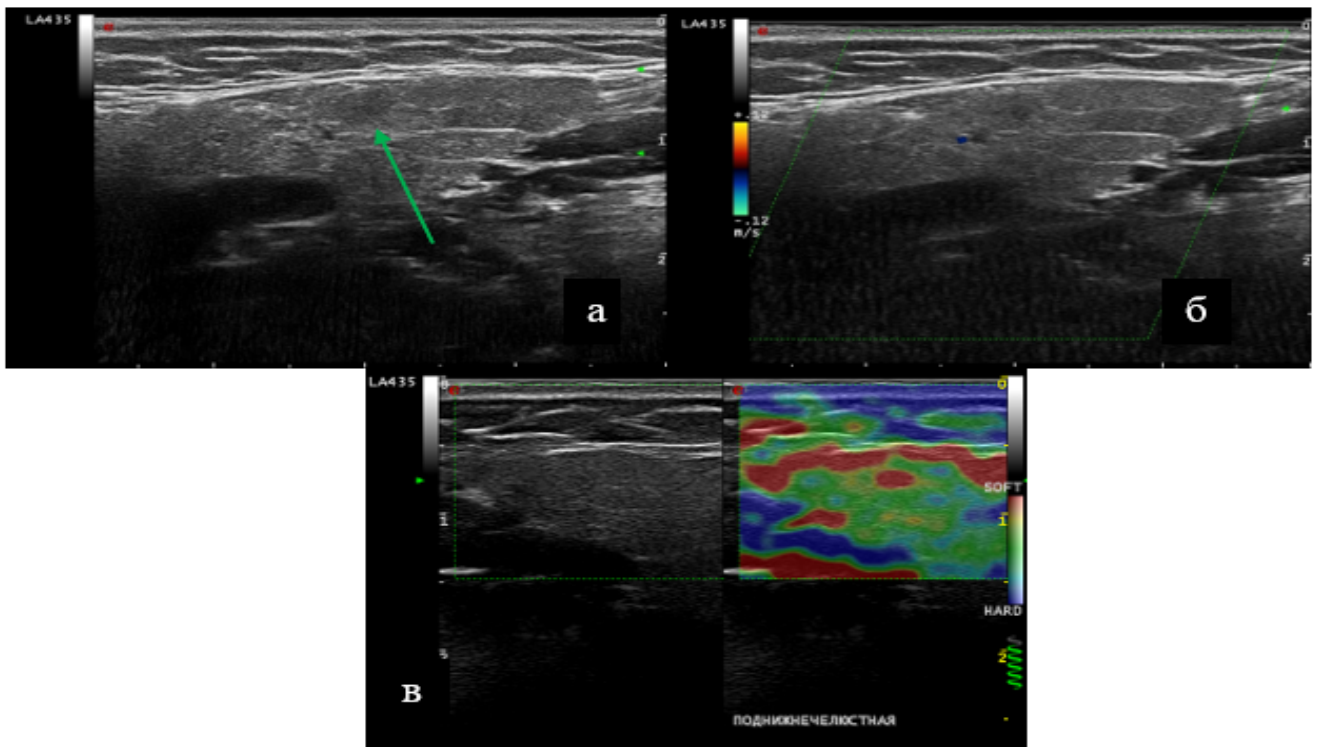


Рисунок 27 – Эхограмма поднижнечелюстной области: а – В-режим; б – режим ЦДК. Визуализируется ПНЧСЖ с четкими, ровными контурами, обычной эхогенности и эхоструктуры (отмечено зелеными стрелками). Режим КЭГ (в)

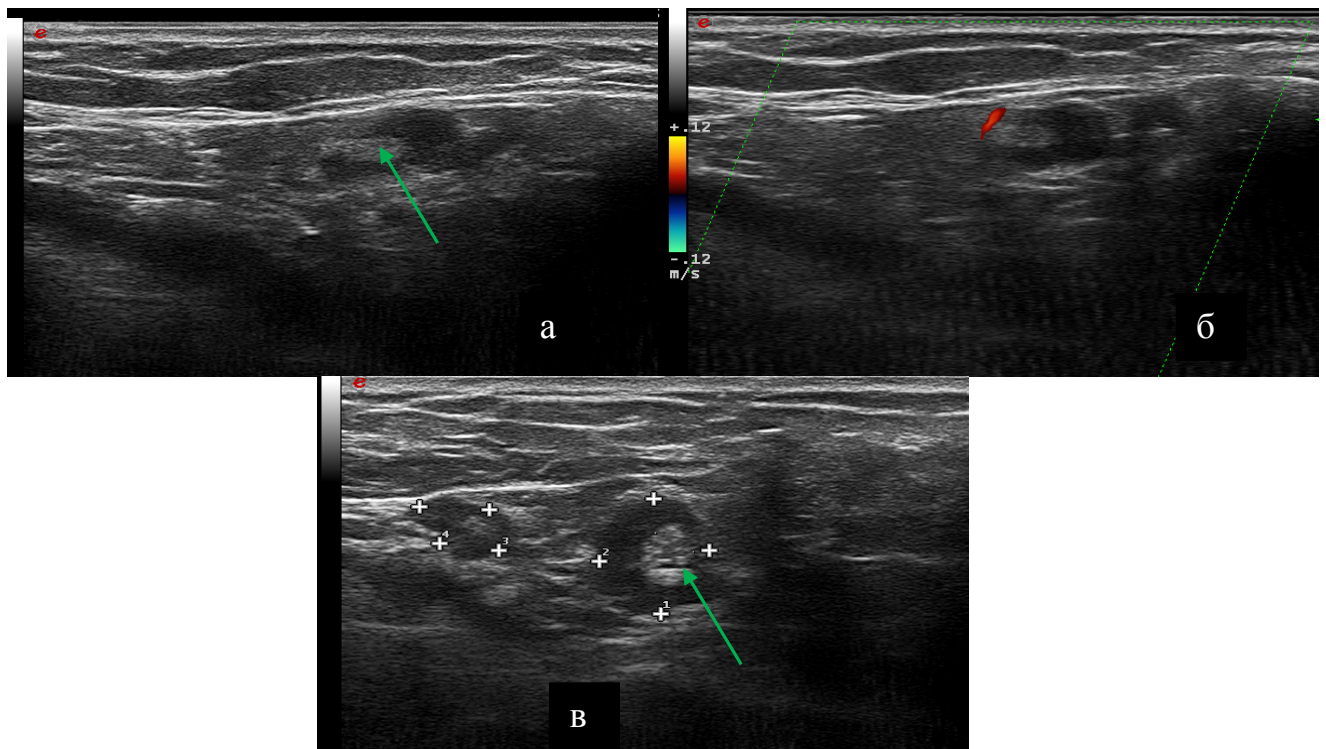


Рисунок 28 – Эхограмма поднижнечелюстной области в В-режиме (а, в), в режиме ЦДК (б). В В-режиме определяются увеличенные лимфатические узлы, с утолщением коркового слоя

2.5. Методика статистической обработки полученной информации

Статистическая обработка выполнена с использованием программы TIBCO Statistica 13.5 (TIBCO Software Inc., США) непараметрическими методами. Данные представлены в виде медианы, 5-го и 95-го перцентилей, максимального и минимального значений. Сравнение групп по качественному признаку проводилось с использованием критерия χ^2 . Анализ взаимосвязи количественных признаков выполняли с помощью непараметрического корреляционного метода Спирмена. С целью определения статистически значимых ультразвуковых критериев, позволяющих дифференцировать между собой различные группы филлеров, результаты исследования были подвергнуты статистической обработке с помощью методов кластеризации с использованием алгоритма К-средних. Для каждого из выделенных кластеров проводилась проверка статистической значимости предложенных критериев путем вычисления критерия хи-квадрат с поправкой Йейтса. Также метод кластеризации с использованием алгоритма К-средних был использован для II группы пациентов С целью определения статистически значимых ультразвуковых критериев, позволяющих дифференцировать между собой различные осложнения после проведения КИП.

Точность, чувствительность и специфичность рассчитывались по формулам: $Se = PS/PS + NS$, $Sp = NH/NH + PH$, $Ac = PS + NH/PS + NH + PH + NS$, $PVP = 77 PS/PS + PH$, $PVN = NH/NH + NS$, где Se – чувствительность;

Sp – специфичность;

Ac – точность.

За истинно положительный (отрицательный) результат принимали случай положительного (отрицательного) совпадения заключения по данным лучевого исследования с окончательным диагнозом. За ложноположительный (отрицательный) результат принимали случай положительного (отрицательного) заключения по лучевому исследованию, не соответствующего окончательному диагнозу.

Таким образом, обследование пациентов до и после проведения КИП выполнялось с использованием современных высокотехнологичных методик, что позволило объективно оценить состояние пациентов.

ГЛАВА 3. РЕЗУЛЬТАТЫ УЛЬТРАЗВУКОВОГО ИССЛЕДОВАНИЯ ПАЦИЕНТОВ ПОСЛЕ КИП В НОРМЕ ПРИ ВВЕДЕНИИ РАЗЛИЧНЫХ ГРУПП ФИЛЛЕРОВ

3.1. Результаты обследования пациентов после КИП филлерами на основе гиалуроновой кислоты

Количество пациентов в группе, которым был введен филлер на основе ГК, составило 69 человек, было выполнено 165 исследований (75,0%). Были обследованы пациенты в возрасте от 25 до 67 лет. Преобладала группа от 40 до 50 лет (21 пациент, 30,4%) и от 30 до 40 лет (18 пациентов, 26,0%). Давность введения препарата варьировала от момента инъекции и до 2 лет после введения косметологического препарата. Наиболее часто исследования были выполнены пациентам в интервале 6–9 мес. (65 исследований, 39,4%), до 3 мес. (54 исследования, 32,7%) и 3–6 мес. (29 исследований, 17,5%). По локализации в данной группе преобладали пациенты с проведенной ранее эстетической коррекцией в области носогубных складок (81 исследование, 49,1%) и губ (65 исследований, 39,4%) (Таблица 12).

Таблица 12 – Распределение пациентов после КИП филлерами на основе гиалуроновой кислоты

	Признак	Абс., (%)
1.	<i>Возраст пациентов:</i>	
	20-30	10 (14,5%)
	30-40	18 (26,0%)
	40-50	21 (30,4%)
	50-60	15 (22,4%)
	60-70	5 (7,2%)

Продолжение таблицы 12

	Признак	Абс., (%)
2.	<i>Группа косметологического препарата:</i> ГК	165 (100%)
3.	<i>Период от момента КИП:</i> До 3 мес 3-6 мес 6-9 мес 9-12 мес более 12 мес	54 (32,7%) 29 (17,5%) 65 (39,4%) 13 (7,8%) 4 (2,4%)

Визуализация мягких тканей после введения филлера на основе ГК была возможна с момента введения препарата. При использовании высокочастотных датчиков до 22 МГц возможно было визуализировать минимальные болюсы до 0,5 мм. Стоит отметить, что в разные временные интервалы от момента введения и далее отмечалась различная ультразвуковая картина. Для каждого интервала в ходе проведения исследований, а также по результатам статистической обработки были определены ультразвуковые критерии (Таблица 13).

При проведении КИП филлером на основе ГК под ультразвуковой навигацией в мягких тканях визуализировалась игла (линейная гиперэхогенная структура), которая вводилась в проекцию подкожно-жировой клетчатки на заданную глубину. При использовании ретроградной техники определялся выход филлера из иглы и его визуализация в виде анэхогенных включений, который сразу распределялся в округлые структуры (4 исследования, 80,0%) с нечеткими (5 исследований, 100%), ровными контурами (4 исследования 80,0%).

Ультразвуковая навигация позволила визуализировать введение препарата, оценить глубину инъекции, окружающие мягкие ткани. При проведении УЗИ непосредственно сразу (в течение 10–20 минут) после выполнения контурной пластики лица МТЛ визуализировались с наличием зоны пониженной эхогенности, с нечеткими (5 исследований, 100%), неровными контурами (5 исследований, 100%), что соответствовало нарастанию отека в результате травматизации мягких

тканей иглой (канюлей) и введением препарата во всех случаях (5 исследований, 100%). В первые минуты в режиме ЦДК и ЭДК васкуляризация оставалась неизменной, но постепенно усиление васкуляризации нарастало от момента инъекции (Рисунки 29-31).

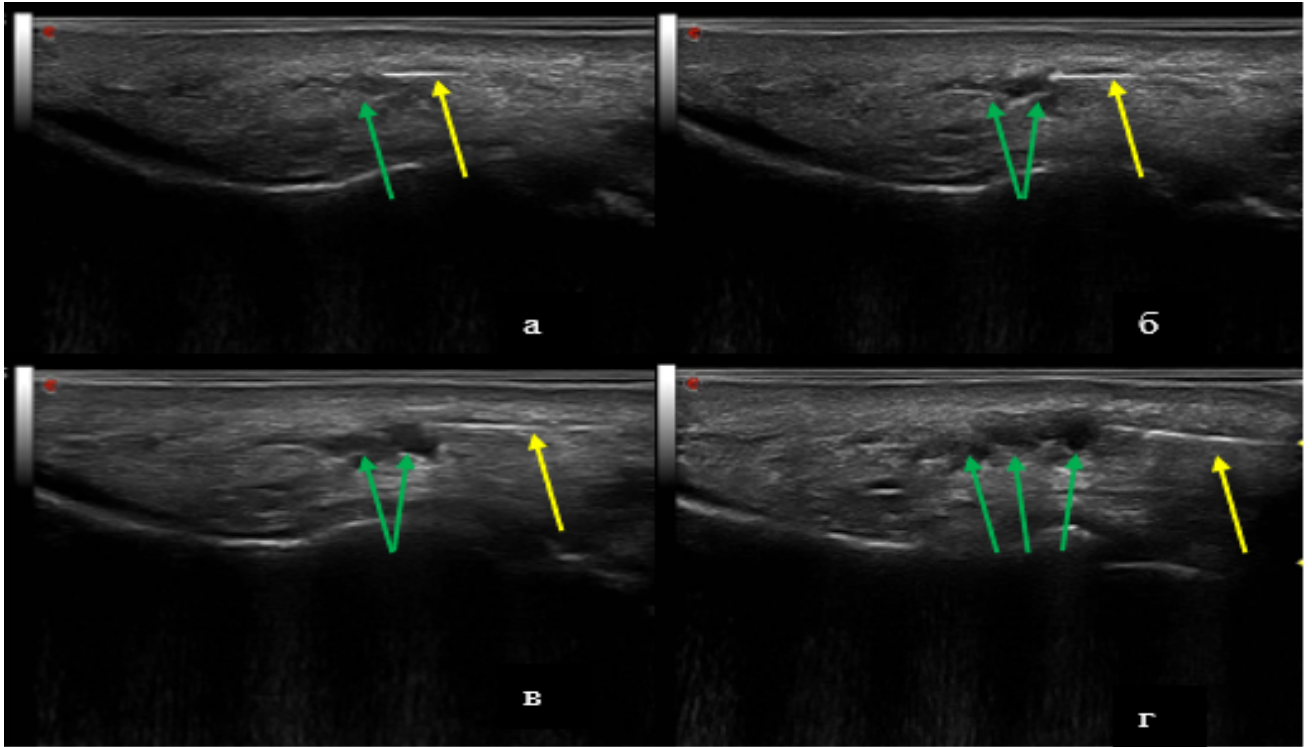


Рисунок 29 – Фрагмент записи проведения КИП филлером на основе ГК под ультразвуковой навигацией в В-режиме. Визуализируется гиперэхогенная линейная структура (игла) (отмечено желтыми стрелками), у конца иглы лоцируются анэхогенные включения (филлер) (отмечены зелеными стрелками)

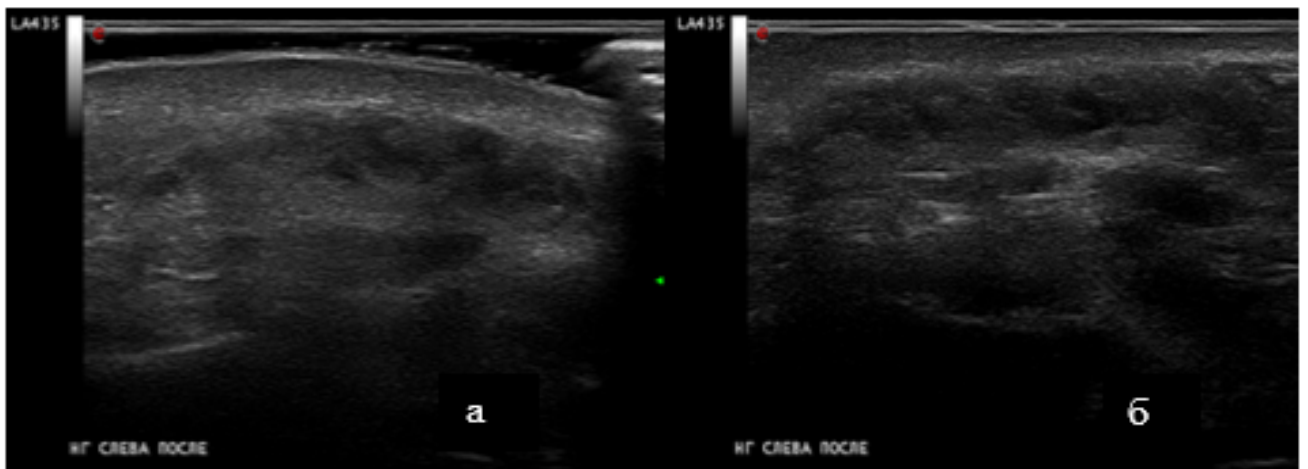


Рисунок 30 – УЗИ мягких тканей носогубных складок после КИП филлером на основе ГК. Спустя 10 мин. после инъекции. Данная УЗ-картина соответствует постинъекционному отеку мягких тканей

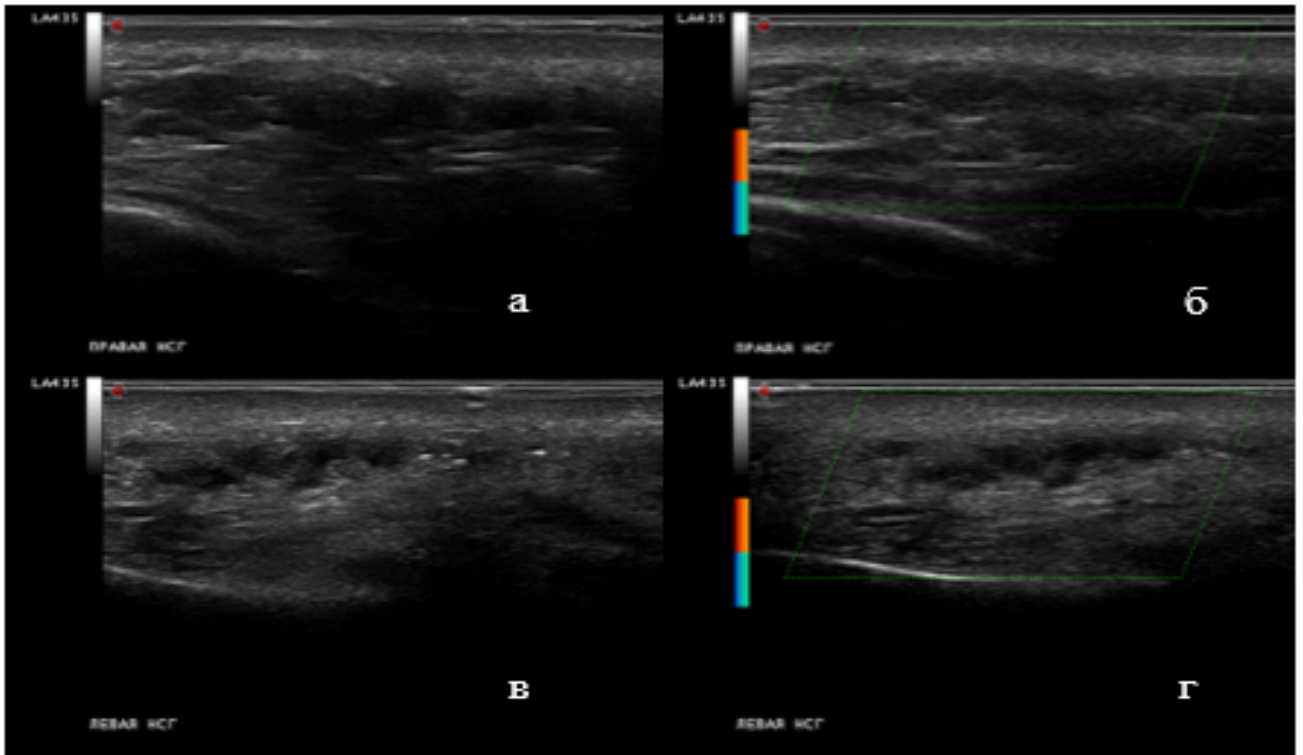


Рисунок 31 – УЗИ мягких тканей носогубных складок после КИП филлером на основе ГК. Спустя 15 мин. после инъекции

Через 30 мин. после введения филлера (5 исследований) при осмотре отмечалось усиление отека, при проведении УЗИ определялись зоны пониженной эхогенности (вплоть до анэхогенных) с нечеткими (4 исследования, 80,0%), неровными контурами (4 исследования, 80,0%), расположенные в проекции зоны инъекции у всех пациентов. В режимах ЦДК и ЭДК в этот временной период во всех случаях отмечалось выраженное усиление васкуляризации мягких тканей (Рисунок 32).

Через 1 час с момента инъекции (5 исследований) ультразвуковая картина в В-режиме оставалась прежней, в режиме ЦДК и ЭДК отмечалось усиление сосудистого рисунка в области мягких тканей после коррекцией филлерами на основе ГК (Рисунок 33).

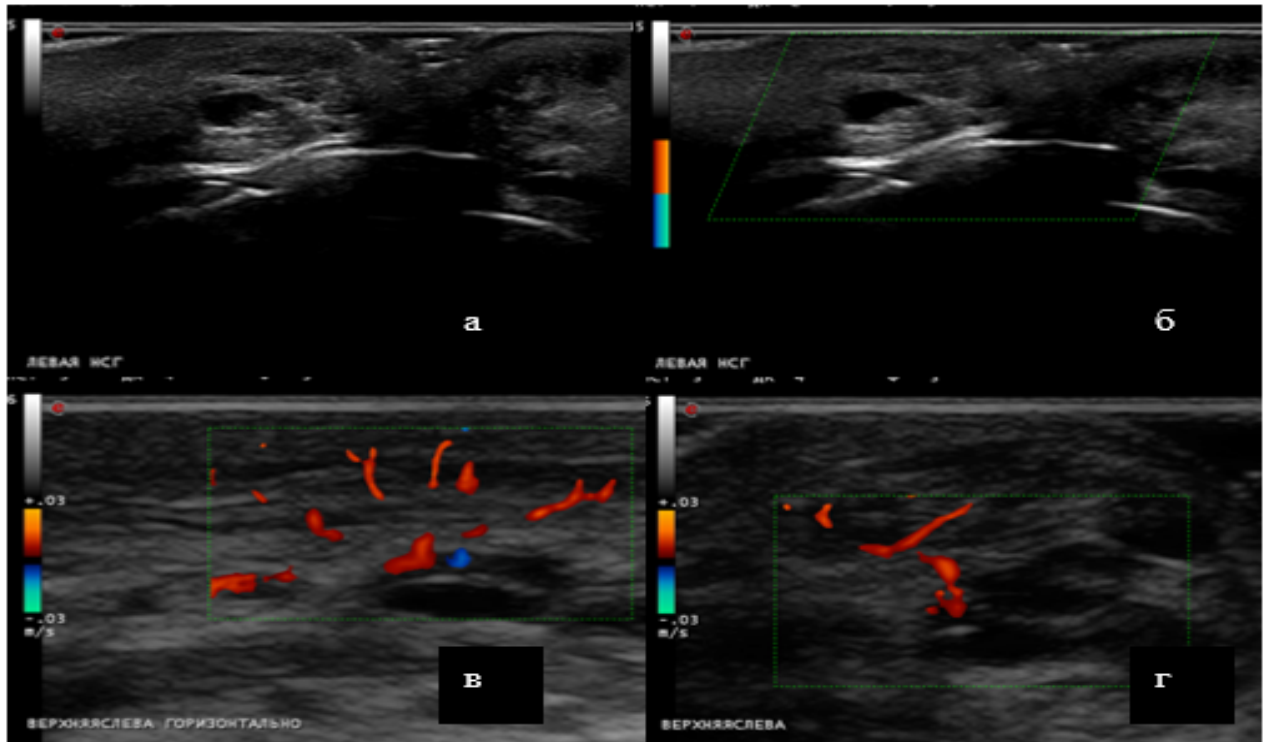


Рисунок 32 – УЗИ мягких тканей периоральной области после КИП филлером на основе ГК в В-режиме (а), в режиме ЦДК (б, в, г). Спустя 30 мин. после инъекции

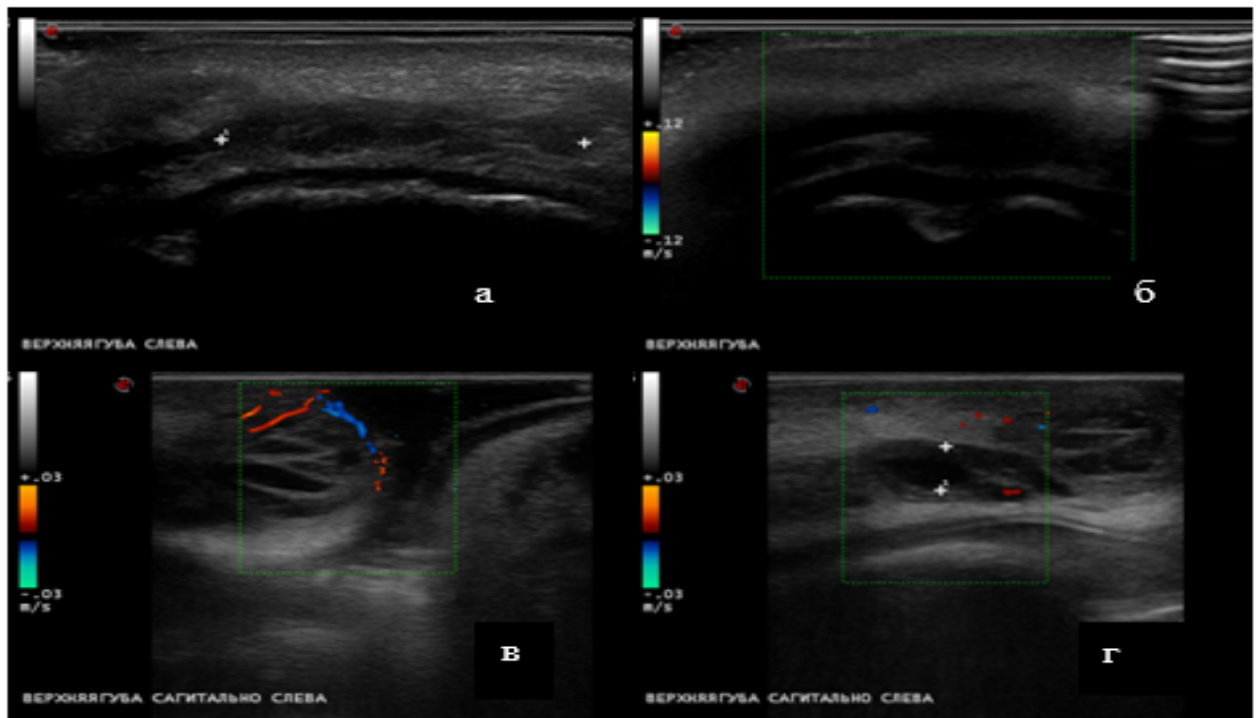


Рисунок 33 – УЗИ мягких тканей периоральной области после КИП филлером на основе ГК в В-режиме (а), в режиме ЭДК (б), в режиме ЦДК (в, г). Спустя 1 ч после инъекции

Таблица 13 – Результаты исследования пациентов после КИП филлерами на основе ГК

	Признак	Время от момента проведения КИП					
		До 3 мес n=54 (32,7%)		3-6 мес n=29 (17,5%)	6-9 мес n=65 (39,4%)	9-12 мес n=13 (7,8%)	более 12 мес n=4 (2,4%)
		1-30 сут после (n=5)	1-3 мес после инъекции (n=49)				
1.	<i>Локализация:</i> ПЖК накостно	5 (100%) -	45 (91,8%) 4 (8,2%)	20 (68,9%) 9 (31,1%)	44 (67,7%) 21(32,3%)	10 (76,9%) 3 (23,0%)	3 (75,0%) 1 (25,0%)
2.	<i>Контуры:</i> ровные неровные четкие нечеткие	- 5 (100%) - 5 (100%)	45 (91,8%) 4 (8,2%) 46 (93,9%) 3 (6,1%)	28 (96,5%) 1 (3,4%) 26 (89,6%) 3 (10,3%)	61 (93,8%) 4 (6,2%) 58 (89,2%) 7 (10,7%)	9 (69,2%) 4 (30,7%) 8 (61,5%) 5 (38,4%)	1 (25,0%) 3 (75,0%) - 4 (100%)
3.	<i>Форма:</i> округлая овальная без четкой формы	- - 5 (100%)	44 (89,8%) 3 (6,1%) 2 (%)	26 (89,6%) 2 (6,9%) 1 (3,4%)	63 (96,9%) - 2 (3,0%)	10 (76,9%) 3 (23,0%) -	2 (50,0%) - 2 (50,0%)
4.	<i>Эхогенность:</i> анэхогенная гипоэхогенная	- 5 (100%)	43 (87,8%) 6 (12,2%)	27 (93,1) 2 (6,9%)	61 (93,8%) 4 (6,2%)	8 (61,5%) 5 (38,4%)	1 (25,0%) 3 (75,0%)

Продолжение таблицы 13

	Признак	Время от момента проведения КИП					
		До 3 мес n=54 (32,7%)		3-6 мес n=29 (17,5%)	6-9 мес n=65 (39,4%)	9-12 мес n=13 (7,8%)	более 12 мес n=4 (2,4%)
		1-30 сут после (n=5)	1-3 мес после инъекции (n=49)				
5.	<i>Эхоструктура:</i> однородная неоднородная	- 5 (100%)	44 (89,8%) 5 (10,2%)	27 (93,1) 2 (6,9%)	61 (93,8%) 4 (6,2%)	8 (61,5%) 5 (38,4%)	1 (25,0%) 3 (75,0%)
6.	<i>Состояние окружающих мягких тканей:</i> отек мягких тканей не изменены	5 (100%) -	- 49 (100%)	- 29 (100%)	- 65 (100%)	- 13 (100%)	- 4 (100%)
7.	<i>Васкуляризация:</i> усиление сосудистого рисунка не изменен	5 (100%) -	- 49 (100%)	- 29 (100%)	- 65 (100%)	- 13 (100%)	- 4 (100%)
8.	<i>Компрессионная эластография:</i> тип по шкале эластичности Цукуба	BGR-sign 5 (100%)	BGR-sign 49 (100%)	BGR-sign 29 (100%)	BGR-sign 65 (100%)	BGR-sign 13 (100%)	BGR-sign 4 (100%)
9.	<i>Артефакты:</i> дистальное псевдоусиление отсутствие	- 5 (100%)	43 (87,8%) 6 (12,2%)	26 (89,6%) 3 (10,3%)	61 (93,8%) 4 (6,2%)	8 (61,5%) 5 (38,4%)	- 4 (100%)

При исследовании пациентов спустя 14 дней после проведения КИП (n=5) в проекции мягких тканей определялось наличие множественных округлых анэхогенных включений (болюсов филлера на основе ГК), которые представляли собой псевдокистозные образования с ровными (95,0%), местами нечеткими контурами (80,0%), расположенные в проекции подкожно-жировой клетчатки. Окружающие мягкие ткани были обычной эхогенности и эхоструктуры, соответствующие обычной жировой ткани во всех случаях.

В режимах ЦДК и ЭДК через 14 дней после КИП васкуляризация мягких тканей была не изменена; анэхогенные включения (болюсы) были аваскулярными у всех пациентов (Рисунок 34).

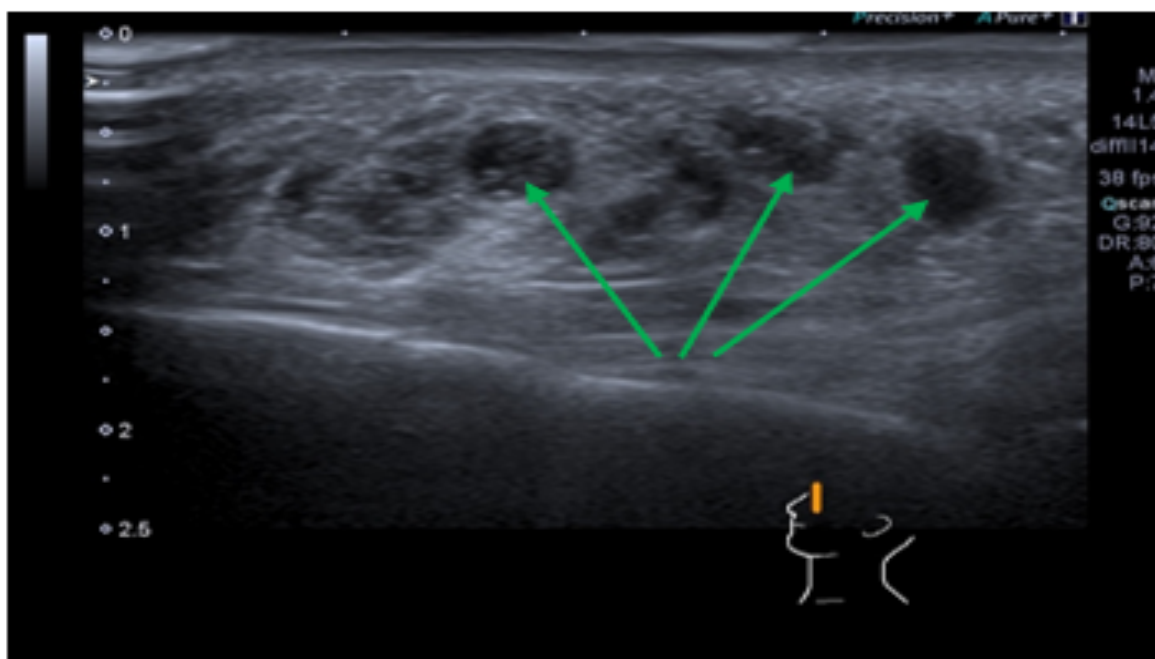


Рисунок 34 – УЗИ мягких тканей левой носогубной складки после КИП филлером на основе ГК в В-режиме. На 14-й день после инъекции. В проекции подкожно-жировой клетчатки визуализируются множественные анэхогенные включения (болюсы филлера) (отмечены зелеными стрелками)

На сроке через 30 дней (интервал до 1 мес.) с момента инъекции в зоне КИП (5 исследований) также визуализировались множественные анэхогенные включения (болюсы) с четкими (4 исследования, 80,0%), ровными контурами (4 исследования, 80,0%), однородной эхоструктуры (4 исследования 80,0%),

диаметром до $5,5 \pm 0,25$ мм. В режимах ЦДК и ЭДК болюсы были аваскулярными, а окружающие мягкие ткани имели обычную васкуляризацию во всех случаях (5 исследований, 100%). При выполнении УЗИ с использованием технологии КЭГ анэхогенные включения (болюсы) картировались аналогично, как и на 14 день после КИП, в виде трехслойных структур, что по типу качественной оценки очагов Ueno E., Tsukybo (2006) соответствует BGR-признаку и имели эластографические признаки жидкостных структур.

На сроках 1–3 мес. (30–150 дней) при ультразвуковом сканировании в зоне инъекции мягкие ткани были неоднородной эхоструктуры за счет наличия множественных анэхогенных включений, которые во всех случаях представляли собой болюсы геля (49 исследований). Диаметр этих включений варьировал, но среднее значение составляло $(3–6) \pm 0,25$ мм. Контуры чаще ровные (45 исследований, 91,8%) и четкие (46 исследований, 93,9%), а форма округлая (44 исследования, 89,8%), реже овальная (3 исследования, 6,1%). В норме, при отсутствии миграции и дислокации, филлер у всех пациентов данной группы определялся непосредственно в зоне проводимой коррекции (49 исследований, 100%). В доплеровских режимах включения геля были аваскулярными (49 исследований, 100%). Важно было оценить локализацию сосудистых структур относительно болюсов, что являлось важным критерием в оценке возможной компрессии и признаков ишемии. Во всех случаях (49 исследований, 100%) болюсы не прилегали близко к сосудистым структурам.

При выполнении УЗИ с использованием технологии СЭГ болюсы во всех случаях (49 исследований, 100%) определялись в виде трехслойной структуры, более мягкая структура расположена в глубоких отделах, более упругая – в поверхностных, между ними расположена структура, соответствующая средней упругости тканей (BGR-признак) (Рисунок 35).

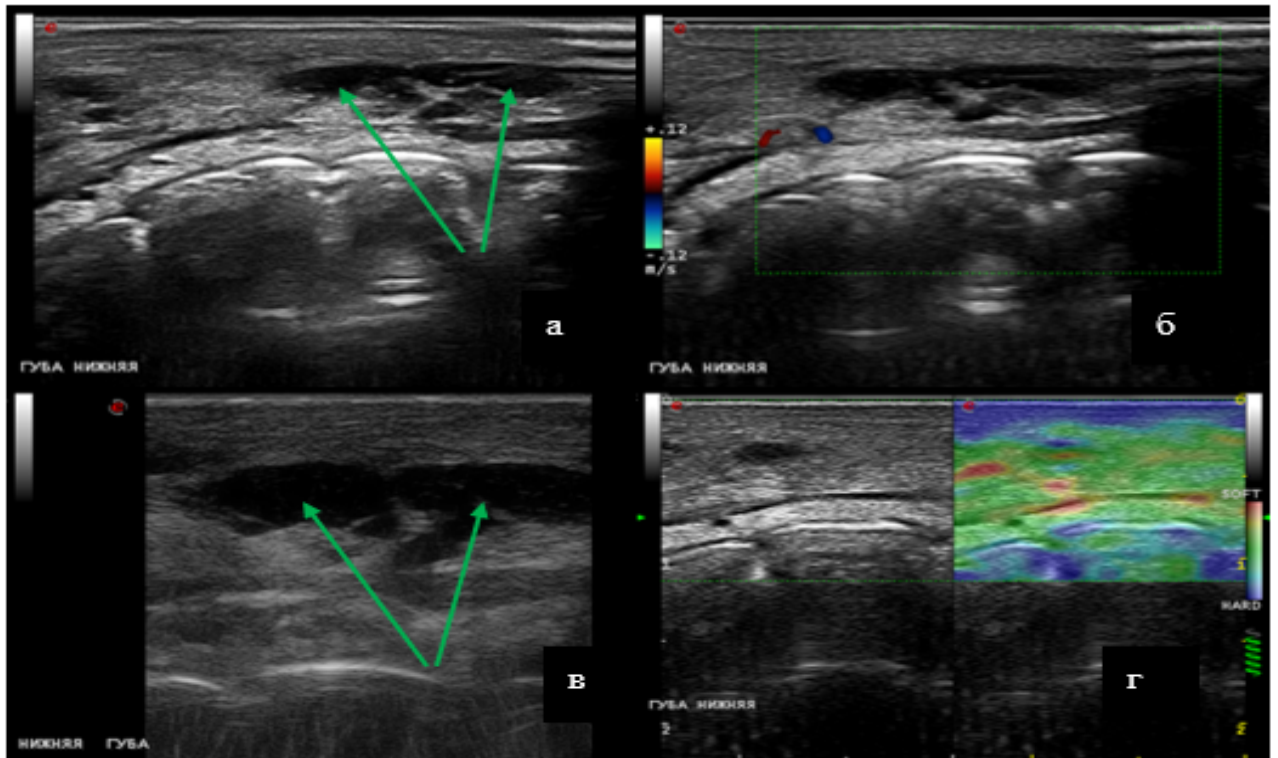


Рисунок 35 – УЗИ мягких тканей периоральной области (нижняя губа) после КИП филлером на основе ГК в В-режиме (а, в), в режиме ЦДК (б), в режиме КЭГ (г). С применением датчика 15–22 МГц (в). На 30-й день после инъекции

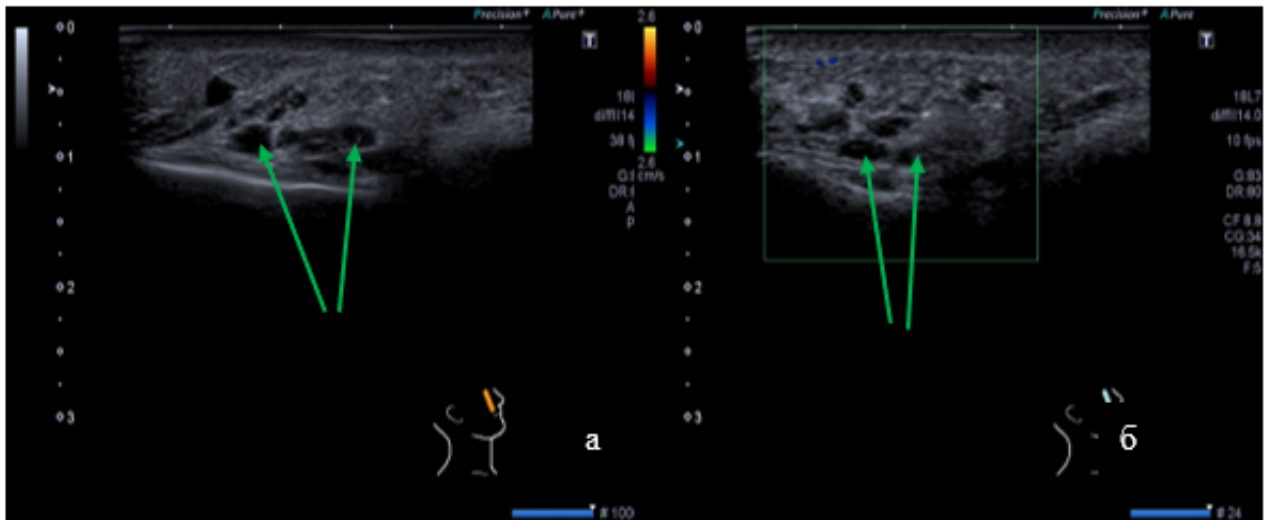


Рисунок 36 – УЗИ мягких тканей правой носогубной складки после КИП филлером на основе ГК в В-режиме (а), в режиме ЦДК (б). На 150-й день после инъекции

Со временем происходило уменьшение количества болюсов, а также уменьшался их диаметр, что связано с биодegradацией филлеров на основе ГК (более подробная информация представлена в параграфе 5.2). При выполнении

технологии КЭГ болюсы оставались трехслойными на протяжении данного срока проведения исследования (49 исследований, 100%) (Рисунок 37).

По результатам обследования пациентов на этапе 3-6 мес. (29 исследований, 17,5%) определялись включения, локализованные преимущественно в проекции ПЖК (20 исследований, 68,9%), наочно (9 исследований, 31,1%). Практически во всех случаях (28 исследований, 96,5%) контуры болюсов были ровные, и четкие (26 исследований, 89,6%). В 27 случаях (93,1%) включения были анэхогенные и однородные и только в 2 случаях (6,9%) имели пониженную эхогенность и неоднородную эхоструктуру. В доплеровских режимах болюсы были аваскулярные (29 исследований, 100%), окружающие мягкие ткани имели неизмененный сосудистый рисунок. В режиме КЭГ сохранялся BGR-sign во всех случаях (29 исследований, 100%). По результатам анализа артефактов преобладал артефакт дистального псевдоусиления (26 исследований, 89,6%), в 3 случаях (10,3%) определялось отсутствие артефактов (Таблица 3.2).

УЗИ мягких тканей лица на сроке 6–9 мес. после проведения КИП филлерами на основе ГК выполнено 65 пациентам (39,4%) (Таблица 3.2). В 44 случаях (67,7%) анэхогенные включения (болюсы) определялись в проекции ПЖК, наочно в 21 случае (32,3%). Диаметр болюсов в среднем составлял 3,6 мм, а количество – от 0 до 5 болюсов (преимущественно 3). Они сохраняли свою округлую форму (63 исследования, 93,8%), четкие (58 исследований, 89,2%), ровные контуры (61 исследование, 93,8%), однородную эхоструктуру (61 исследование, 93,8%). Окружающие мягкие ткани были не изменены во всех случаях (65 исследований, 39,4%) (Рисунки 37–38).

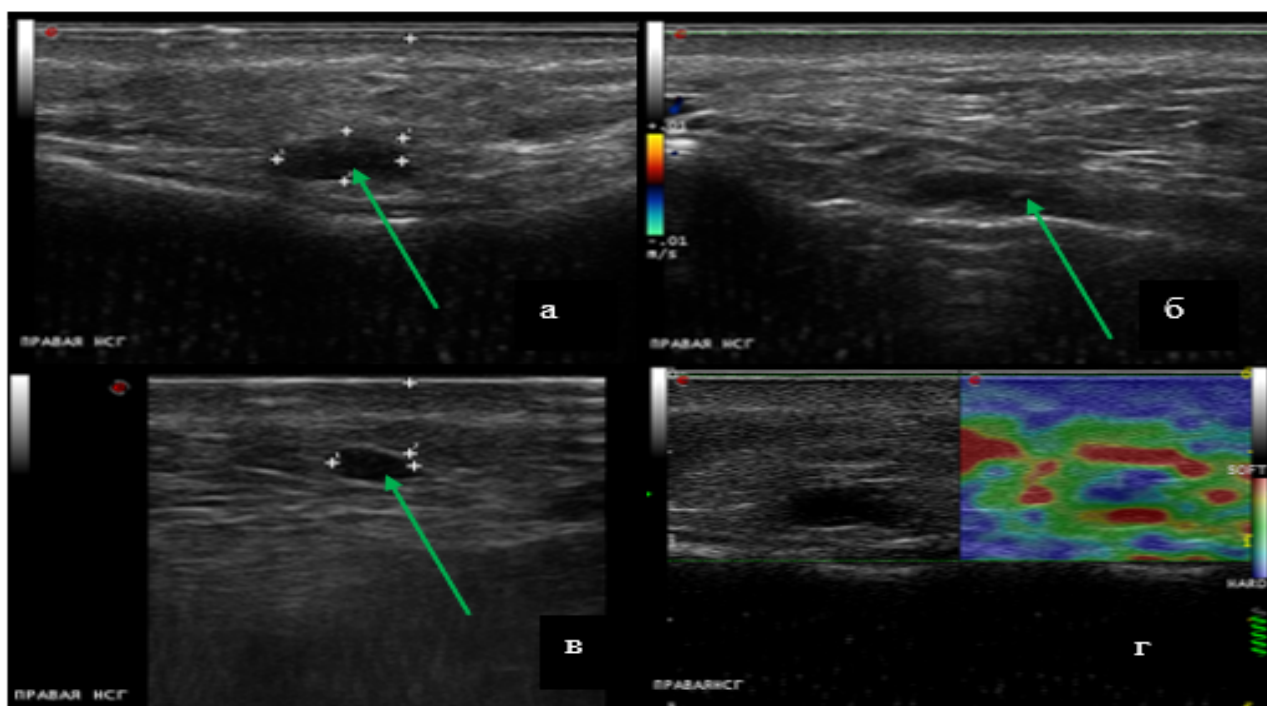


Рисунок 37 – УЗИ мягких тканей правой носогубной складки после КИП филлером на основе ГК в В-режиме (а, в), в режиме ЦДК (б), в режиме КЭГ (г). На 180-й день после инъекции

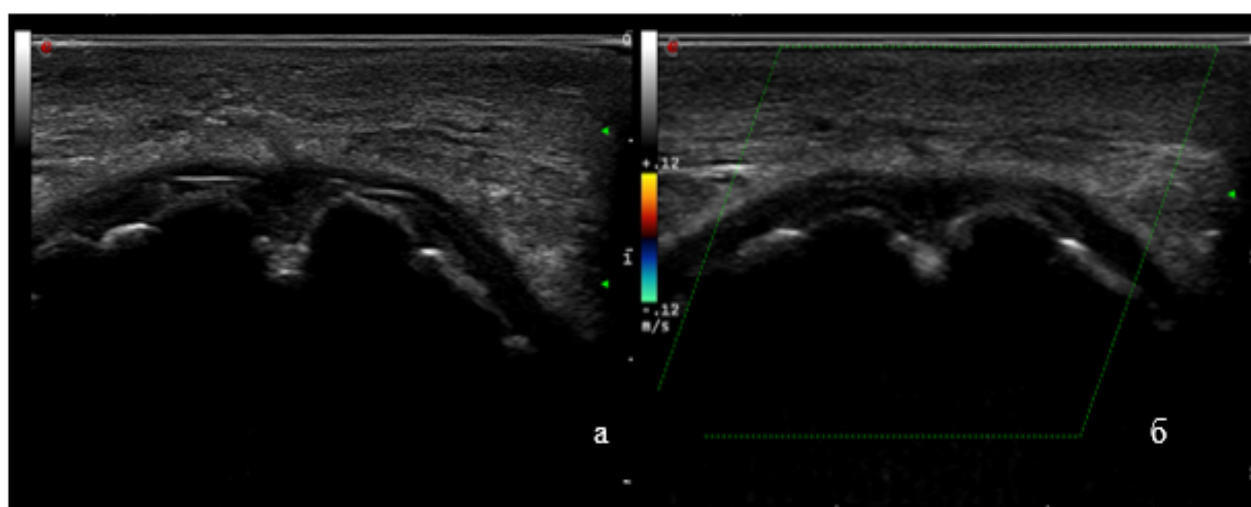


Рисунок 38 – УЗИ мягких тканей периоральной области (верхняя губа) после КИП филлером на основе ГК в В-режиме (а), в режиме ЦДК (б). На 270-й день после инъекции. В В-режиме анэхогенные включения (болюсы) не визуализируются. В режиме ЦДК васкуляризация без особенностей

На сроке 9–12 мес. с момента КИП филлерами на основе ГК было выполнено 13 исследований (7,8%). В 38% случаев (5 исследований) болюсы визуализировались не так убедительно как на более ранних этапах исследования, что соответствовало этапам биodeградации препарата. В других случаях (8

исследований, (61,5%) филлеры определялись в мягких тканях в зоне инъекции (в 10 случаях (76,9% в ПЖК и в 3 случаях (23,0%) на костно), представляли собой округлые анэхогенные включения (болюсы) (8 случаев, 61,5%%), с четкими (8 случаев, 61,5%%), ровными (9 исследований, 69,2%) контурами. Количество болюсов на данном сроке исследования уменьшалось, а также уменьшался диаметр болюсов, что говорило о явлении биодegradации филлеров на основе ГК собственным ферментом гиалуронидазой, расположенной в мягких тканях (Рисунок 39).

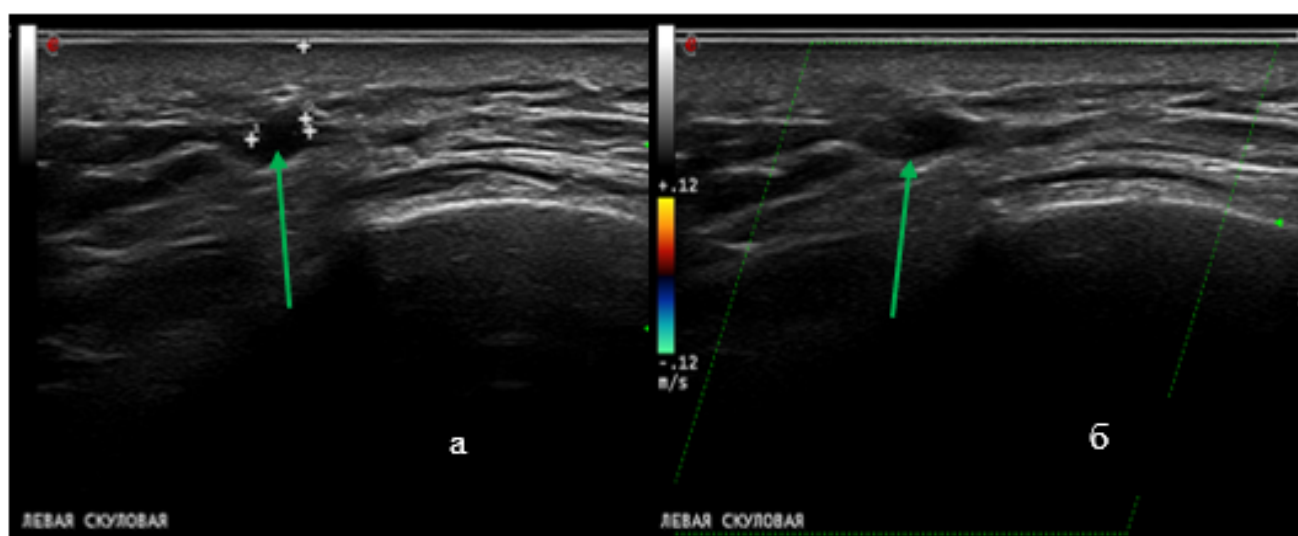


Рисунок 39 – УЗИ мягких тканей левой скуловой области после КИП филлером на основе ГК в В-режиме (а), в режиме ЦДК (б). На 300-й день после инъекции. В В-режиме определяются единичные анэхогенные включения (отмечены зелеными стрелками)

На сроках более 12 мес. после инъекции (4 исследования, 2,4%) филлер визуализировался в 1 случае 25,0% в виде анэхогенных включений (1 случай, 25,0%) с нечеткими (100,0%), ровными (25,0%) контурами, расположенных в зоне проведенной коррекции во всех случаях. В режимах ЦДК и ЭДК болюсы сохраняли свою аваскулярность, окружающие ткани имели неизменный сосудистый рисунок, характерный для данной анатомической зоны. При выполнении технологии КЭГ болюсы теряли свою трехслойность (75,0%) с преимущественным повышением упругости тканей, имеющими качественные характеристики окружающих мягких тканей (Рисунок 40).

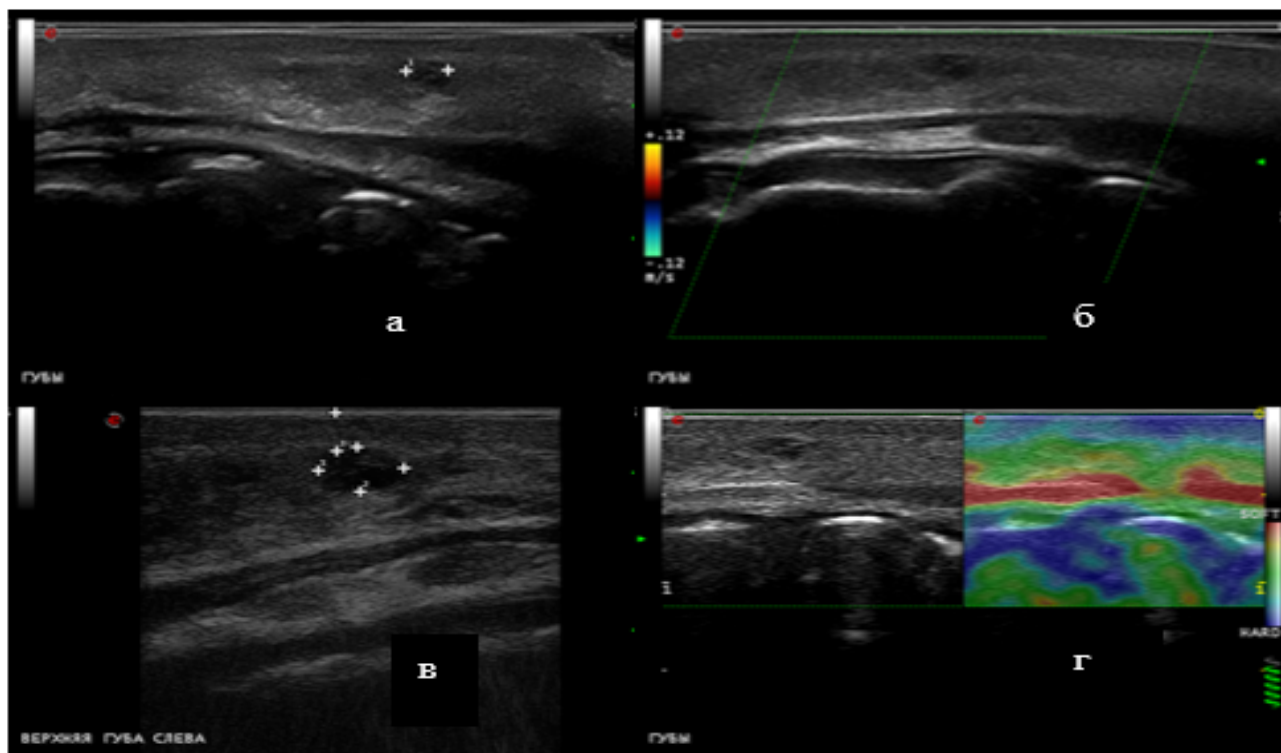


Рисунок 40 – УЗИ мягких тканей периоральной области (нижней губы) после КИП филлером на основе ГК в В-режиме (а, в), в режиме ЦДК (б), в режиме КЭГ (г). На 365-й день после инъекции

По результатам анализа полученных данных УЗИ позволило во всех случаях выявить изменения в мягких тканях, соответствующие введенному ранее филлеру на основе ГК. Также данные исследований, проведенных под ультразвуковой навигацией, показали, каким образом филлер распределяется в мягких тканях при его введении. Филлер на основе ГК в мягких тканях лица имеет различную ультразвуковую картину в зависимости от сроков выполнения исследования от момента инъекции.

3.2. Результаты обследования пациентов после КИП филлерами на основе кальция гидроксиапатита

Было обследовано 8 пациентов (8 исследований, 3,6%) после проведения КИП препаратами на основе ГАК. В данной группе распределение по возрасту

было следующим: 40–50 лет – 37,5%, 50–60 лет – 25,0%. Были выполнены исследования на сроках до 3 мес. (1 исследование, 12,5%), 3-6 мес. (4 исследования, 50,0%), 9-12 мес (25,0%) и более 12 мес. (1 исследование, 12,5%) (Таблица 14).

Таблица 14 – Распределение пациентов после КИП филлерами на основе кальция гидроксипатита

	Признак	Абс., (%)
1.	<i>Возраст пациентов:</i> 20-30 30-40 40-50 50-60 60-70	1 (12,5%) 1 (12,5%) 3 (37,5%) 2 (25,0%) 1 (12,5%)
2.	<i>Группа косметологического препарата:</i> ГАК	8 (100%)
3.	<i>Период от момента КИП:</i> До 3 мес 3-6 мес 9-12 мес более 12 мес	1 (12,5%) 4 (50,0%) 2 (25,0%) 1 (12,5%)
4.	<i>Область исследования:</i> Скуловая Челюстная Носогубная	3 (37,5%) 4 (50,0%) 1 (12,5%)

Ультразвуковая картина мягких тканей на фоне введения препаратов на основе ГАК отличалась в зависимости от сроков введения. В 50,0% случаев пациенты были обследованы в интервале от 3 до 6 мес. (Рисунок 3.17). По локализации преобладало проведение в анамнезе КИП препаратом на основе ГАК в челюстной области (4 исследования, 50%) (Таблица 3.3). На этапе до 3 мес. отмечалось наличие гиперэхогенной структуры в проекции введения филлера, на этапах 3-6 и 9-12 мес эхогенность была повышена (4 исследования, 100% и 2 исследования, 100% соответственно) (Рисунок 41). Эхогенность филлера менялась

в сторону понижения эхогенности в связи с биорезорбцией на сроках 3-6 и 9-12 мес, а на поздних этапах более 12 мес на месте введенного ранее препарата оставались гиперэхогенные включения (единичные кальцинаты). Филлер визуализировался как в проекции ПЖК при более поверхностной технике инъекции (4 исследования, 50,0%) и наочно при глубоких техниках введения (4 исследования, 50%).

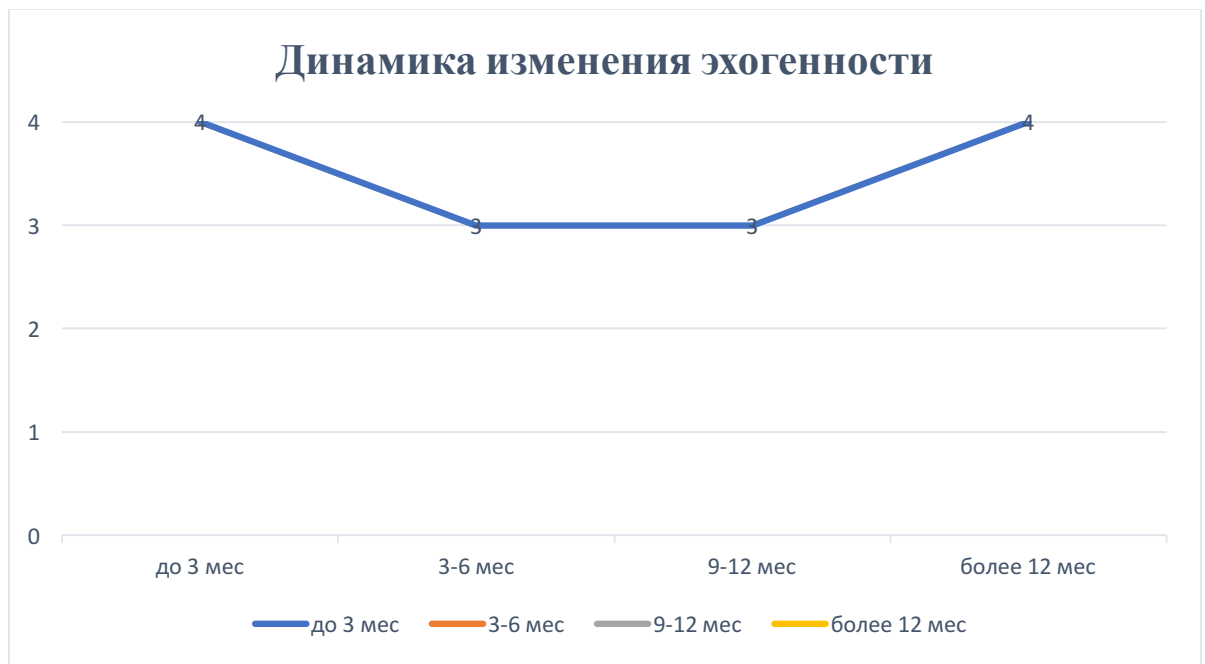


Рисунок 41 – Изменение эхогенности при динамическом наблюдении за пациентами после КИП филлером на основе ГАК

Четкость и ровность контуров также претерпевала изменения в ходе естественной биорезорбции (Рисунок 42). Четкие и ровные контуры были при исследовании пациента после КИП до 3 мес. (1 исследование, 100%), далее на этапах 3-6 мес в 2 случаях (50,0%) они были четкими и ровными и в 2 случаях (50,0%) нечеткими и неровными. Особенно хорошо контур прослеживался при более поверхностном введении на контрасте с ПЖК. На всех этапах во всех случаях (8 исследований, 100%) препарат не имел определенной конфигурации и визуализировался в виде зоны однородной эхоструктуры неправильной формы (Таблица 15). Также состояние окружающих тканей было неизменено при исследовании на разных сроках.

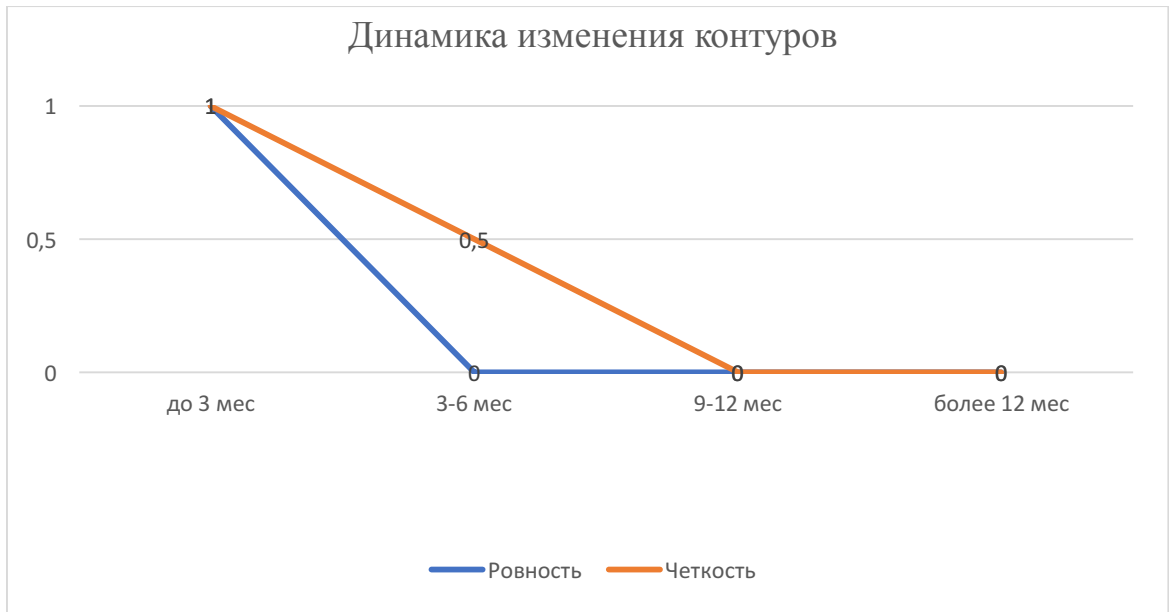


Рисунок 42 – Изменение эхогенности при динамическом наблюдении за пациентами после КИП филлером на основе ГАК

В результате исследования в доплеровских режимах васкуляризации в проекции локализации препарата не определялось во всех случаях (8 исследований, 100%) (Рисунок 43).

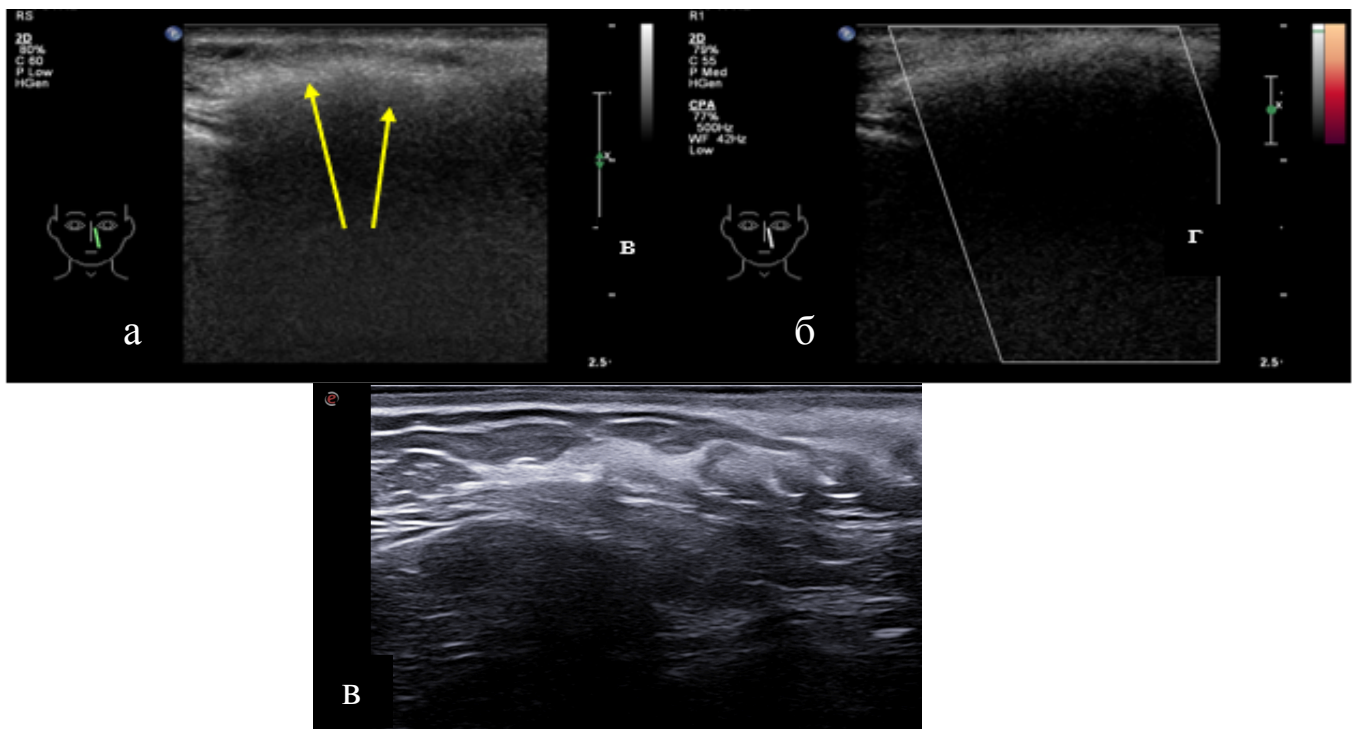


Рисунок 43 – Эхограммы носогубных областей (а, б) и челюстной области (в) на фоне введения филлера на основе гидроксиапатита кальция 1 месяц назад (а, б) и через 3 месяца (в)

Таблица 15 – Результаты обследования пациентов после КИП филлерами на основе кальция гидроксиапатита

	Признак	Время от момента проведения КИП			
		< 3 мес n=1 (12,5%)	3-6 мес n=4 (50,0%)	9-12 мес n=2 (25,0%)	> 12 мес n=1 (12,5%)
1.	<i>Локализация:</i> ПЖК Накостно	1 (100%) -	2 (50,0%) 2 (50,0%)	1 (50,0%) 1 (50,0%)	- 1 (100%)
2.	<i>Контуры:</i> ровные неровные четкие нечеткие	1 (100%) - 1 (100%) -	- 4 (100%) 2 (50,0%) 2 (50,0%)	- 1 (50,0%) - 1 (50,0%)	- 1 (100%) - 1 (100%)
3.	<i>Форма:</i> без четкой формы	1 (100%)	4 (100%)	2 (100%)	1 (100%)
4.	<i>Эхогенность:</i> повышенной эхогенности гиперэхогенная	- 1 (100%)	4 (100%) -	2 (100%) -	- 1 (100%)
5.	<i>Эхоструктура:</i> однородная	1 (100%)	4 (100%)	2 (100%)	1 (100%)
6.	<i>Состояние окружающих мягких тканей:</i> не изменены	1 (100%)	4 (100%)	2 (100%)	1 (100%)
7.	<i>Васкуляризация:</i> не определяется в зоне филлера	1 (100%)	4 (100%)	2 (100%)	1 (100%)
8.	<i>Артефакты:</i> слабая акустическая тень интенсивная акустическая тень	- 1 (100%)	3 (75%) 1 (25%)	1 (50,0%) 1 (50,0%)	1 (100%) -

Препараты данной группы включали в себя микросферы ГАК в сочетании с полисахаридами. На ранних сроках при ультразвуковом сканировании в 1 случае (100%) определялась интенсивная акустическая тень в зоне введения филлера. В период от 3 до 6 и от 9 до 12 мес отмечалась наличие слабой акустической тени, что обусловлено изменением эхогенности структуры. На сроке более 12 мес. визуализируемые гиперэхогенные включения также давали акустическую тень (Рисунок 44).

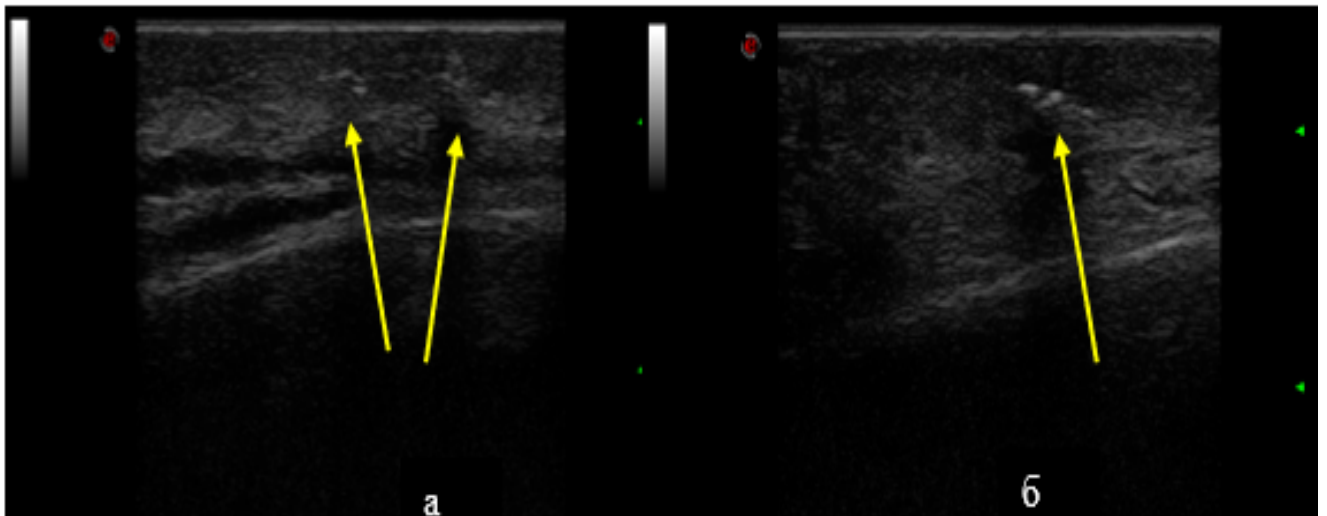


Рисунок 44 – Эхограмма скуловой области на фоне введения филлера на основе гидроксиапатита кальция (через год после инъекции). В проекции ПЖК визуализируются единичные гиперэхогенные включения (микрокальцинаты) с четкими, ровными контурами, дающие акустическую тень (отмечены желтыми стрелками)

УЗИ позволило визуализировать препарат на основе ГАК в проекции мягких тканей лица после проведения КИП на всех этапах исследования. Филлер данной группы имел различные ультразвуковые признаки в зависимости от срока выполнения исследования после инъекции. На ранних сроках препарат имел схожую картину с филлерами на основе силикона, что затрудняло анализ полученных данных. На более поздних сроках определялась характерная для данной группы ультразвуковая картина, при которой визуализировались гиперэхогенные включения, соответствующие микрокальцинатам.

3.3. Результаты обследования пациентов после контурной инъекционной пластики филлерами на основе полиакриламидного геля

Данная группа препаратов в течение последних лет была практически полностью оттеснена другими группами филлеров, в частности на основе ГК. Было обследовано 9 пациентов (9 исследований, 4,0%) после проведения КИП группой препаратов на основе ПААГ. Тем не менее до сих пор еще встречаются пациенты, которым вводились препараты на основе ПААГ много лет назад (обычно более 10–15 лет назад). Распределение по возрасту было неравномерным и преобладали пациенты в возрасте от 40 до 50 лет (66,7%), что было обусловлено популярностью данного препарата в 90-е и 2000-е гг. (Таблица 16).

Таблица 16 – Распределение пациентов после КИП филлерами на основе ПААГ

	Признак	Абс., (%)
1.	<i>Возраст:</i> 40-50 50-60 60-70	6 (66,6%) 2 (22,2%) 1 (1,1%)
2.	<i>Группа косметологического препарата:</i> ПААГ	9 (100%)
3.	<i>Период от момента КИП:</i> более 12 мес	9 (100%)
4.	<i>Область исследования:</i> носогубная область губ	5 (55,5%) 4 (44,4%)

Во всех случаях (9 исследований) интервал с момента инъекции и до проведения УЗИ составил более 12 мес. (от 10 лет до 25 лет с момента введения филлеров на основе ПААГ). В данной группе пациентов распределение по локализации было следующим: 55,5% в области носогубных складок и 44,4% в области губ. При УЗИ мягких тканей у пациентов с введенным ранее филлером на

основе ПААГ во всех случаях (9 исследований) определялись зоны с четкими и ровными контурами, пониженной эхогенности, неоднородной эхоструктуры за счет наличия зон повышенной и пониженной эхогенности (Таблица 17). Чем более длительное время филлер находился в мягких тканях, тем более неоднородная эхоструктура с наличием участков пониженной эхогенности на фоне зон более высокой эхогенности определялась в ходе исследования. В режиме ЦДК при отсутствии патологических изменений вышеописанная зона всегда была аваскулярна (рисунки 45-48).

Таблица 17 – Результаты обследования пациентов после КИП филлерами на основе ПААГ

	Признак	Асб., (%)
1.	<i>Локализация:</i> ПЖК Накостно	7 (77,7%) 2 (22,2%)
2.	<i>Контурь:</i> Ровные Четкие	9 (100%) 9 (100%)
3.	<i>Форма:</i> Овальная	9 (100%)
4.	<i>Эхогенность:</i> Пониженной эхогенности	9 (100%)
5.	<i>Эхоструктура:</i> Однородная Неоднородная	2 (22,2%) 7 (77,7%)
6.	<i>Состояние окружающих мягких тканей:</i> Не изменены Признаки фиброзных изменений	8 (88,8%) 1 (11,1%)
7.	<i>Васкуляризация:</i> Отсутствие в проекции филлера	9 (100%)
8.	<i>Артефакты:</i> Отсутствует Дистальное псевдоусиление	7 (77,7%) 2 (22,2%)

Несмотря на низкую популярность препаратов данной группы, пациенты с проведенной в анамнезе КИП встречались среди всех обследованных пациентов и составили 4%. Мягкие ткани после введения препаратов на основе ПААГ имели свою эхографическую картину, отличную от групп филлеров (Рисунок 3.22–3.25).

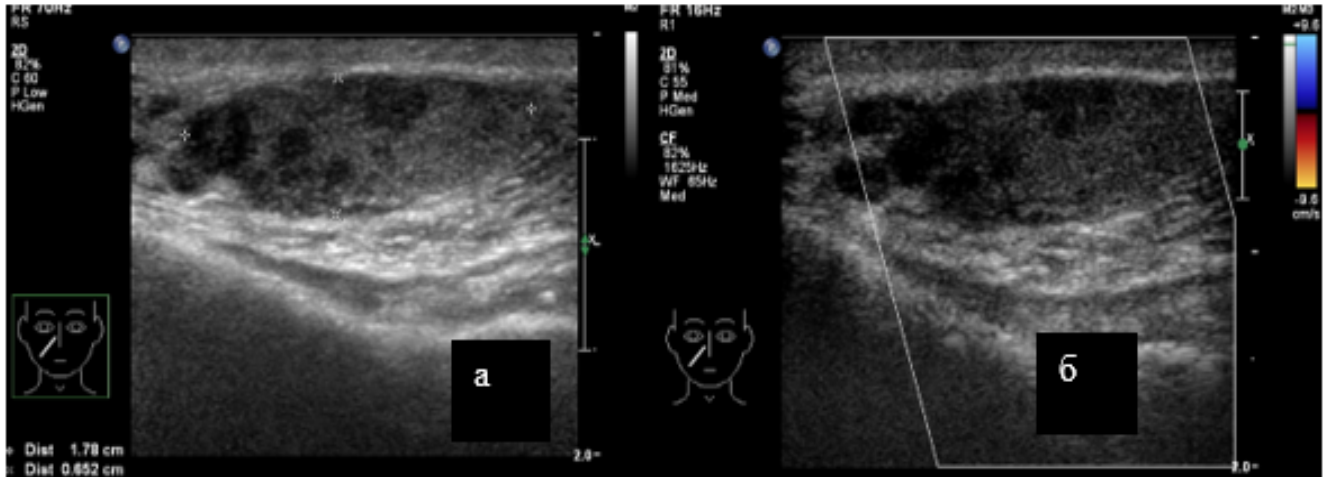


Рисунок 45 – Эхограмма носогубной складки. В анамнезе введение филлера на основе ПААГ более 23 лет назад. В В-режиме визуализируется образование (филлер), расположенное на уровне ПЖК, с четкими, ровными контурами, пониженной эхогенности, умеренно неоднородной эхоструктуры, за счет наличия участков более низкой эхогенности

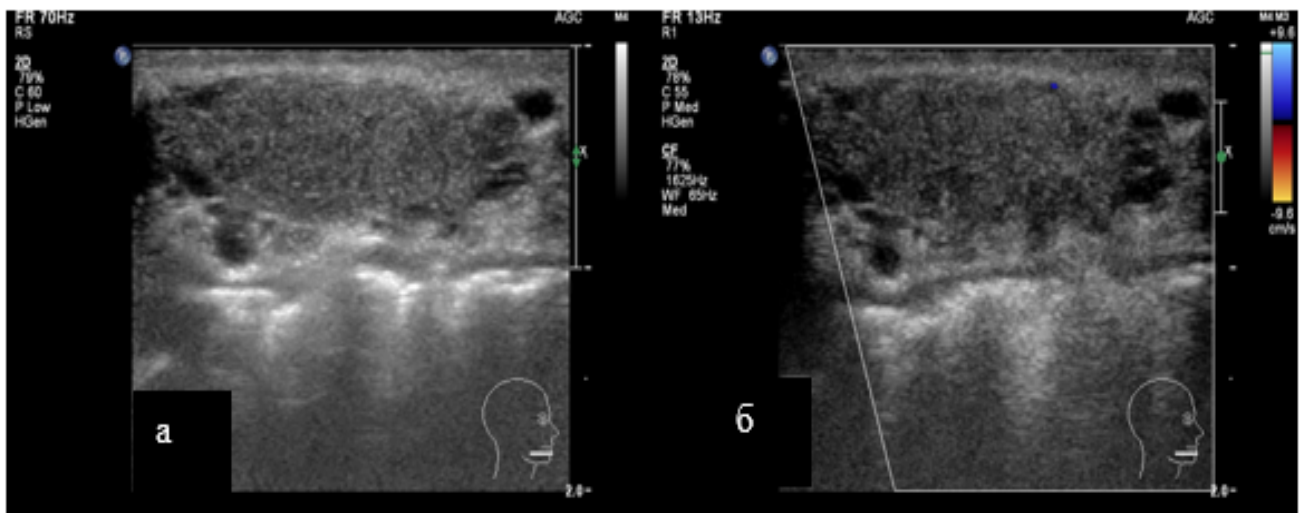


Рисунок 46 – Эхограмма нижней губы. В анамнезе введение филлера на основе ПААГ более 15 лет назад. В В-режиме визуализируется образование (филлер), расположенное на уровне ПЖК, с четкими, ровными контурами, пониженной эхогенности, умеренно неоднородной эхоструктуры, за счет наличия участков более низкой эхогенности

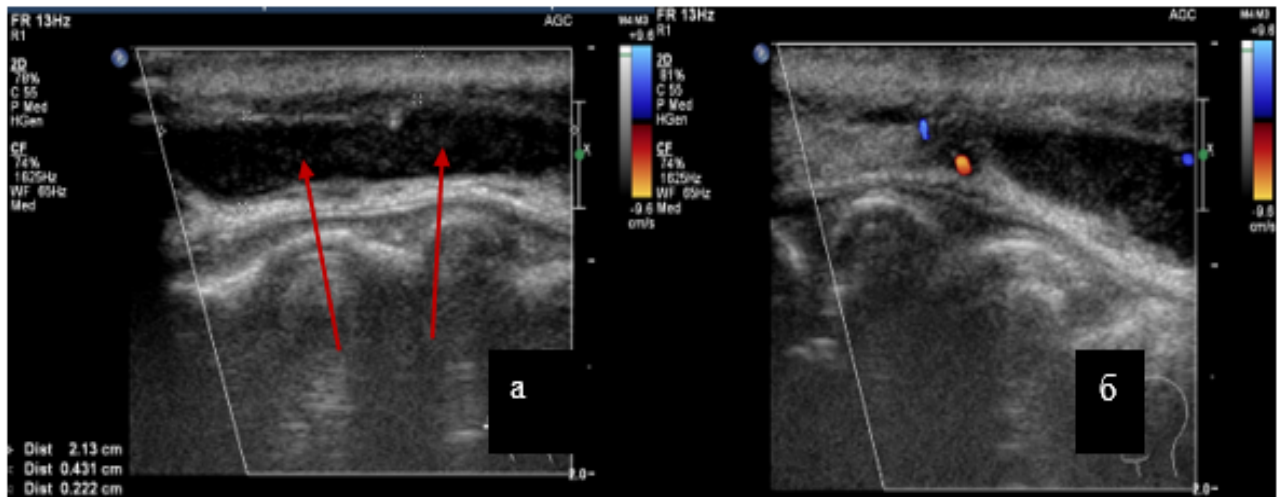


Рисунок 47 – Эхограмма верхней губы. В анамнезе введение филлера на основе ПААГ 7 лет назад. На уровне ПЖК визуализируется образование (филлер) с четкими, ровными контурами, отграниченное от окружающих тканей, пониженной эхогенности, однородной эхоструктуры (отмечено красными стрелками). В режиме ЦДК образование аваскулярное, отмечается наличие сосудистых структур по периферии

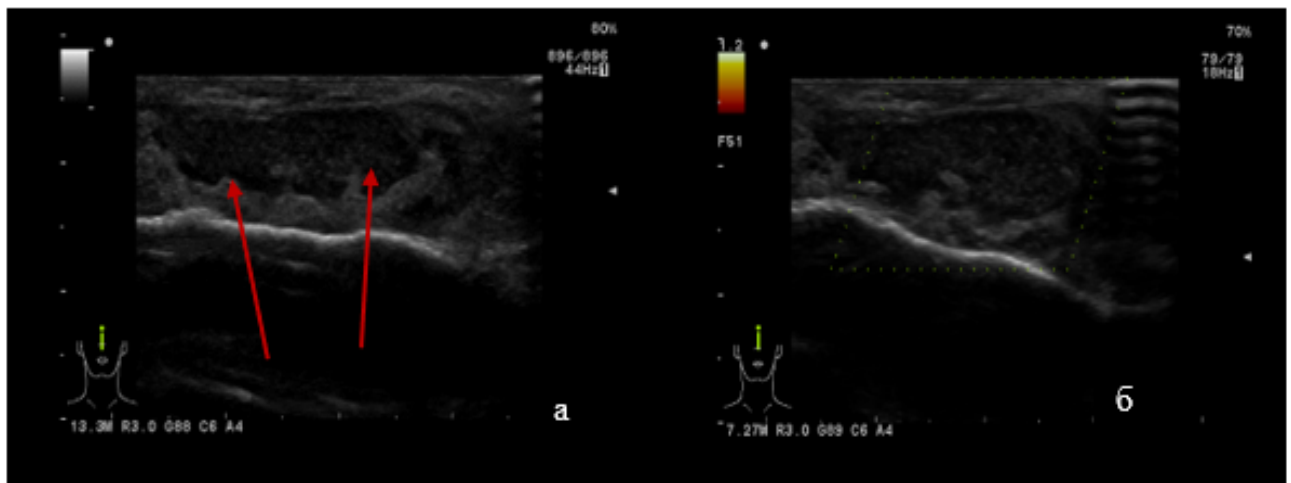


Рисунок 48 – УЗИ мягких тканей лобной области после КИП филлером на основе ПААГ более 10 лет назад. В В-режиме визуализируется образование (филлер) с четкими, ровными контурами, пониженной эхогенности, неоднородной эхоструктуры за счет наличия участков повышенной эхогенности (отмечено красными стрелками). В режиме ЭК – образование аваскулярное

3.4. Результаты обследования пациентов после контурной инъекционной пластики филлерами на основе силикона

В последние годы в инъекционной косметологии предпочтение отдается биodeградируемым филлерам (чаще на основе ГК), тем не менее до сих пор проводятся инъекции филлерами на основе силикона. Было обследовано 11 пациентов (11 исследований, 4,9%) после проведения КИП группой препаратов на основе силикона. Возраст пациентов с проведенной ранее эстетической коррекцией филлерами на основе силикона составил 30–40 лет (45,4%), 40–50 лет (36,3%), 20–30 лет (18,2%). Во всех случаях интервал с момента инъекции и до проведения УЗИ составил более 12 мес. (от 5 лет до 15 лет с момента введения препаратов на основе силикона). В данной группе преобладали пациенты с КИП в области губ (54,5%), далее шла область носогубных складок (27,3%) (Таблица 18).

Таблица 18 – Распределение пациентов после КИП филлерами на основе силикона

	Признак	Абс., (%)
1.	<i>Возраст:</i> 20-30 лет 30-40 лет 40-50 лет	2 (18,2%) 5 (45,4%) 4 (36,3%)
2.	<i>Группа косметологического препарата:</i> силикон	11 (100%)
3.	<i>Период от момента КИП:</i> более 12 мес	11 (100%)
4.	<i>Область исследования:</i> носогубная область губ щечная скуловая	3 (27,3%) 6 (54,5%) 1 (9,1%) 1 (9,1%)

Филлер на основе силикона визуализировался во всех случаях (11 исследований, 100%) в виде зоны повышенной эхогенности, с нечеткими, неровными контурами, неправильной формы, неоднородной эхоструктуры за счет наличия множественных мелких гиперэхогенных включений, расположенный в проекции ПЖК (8 случаев, 72,7%) и субдермально (3 случая, 27,2%). Эхоструктура была неоднородной в 9 случаях (81,8%) за счет наличия множественных анэхогенных псевдокистозных включений с четкими, ровными контурами, преимущественно круглой формы, с наличием плотной фиброзной капсулы по периферии (Таблица 19). Также особым ультразвуковым признаком стало изменение окружающих мягких тканей в виде наличия выраженных фиброзных изменений. Данная ультразвуковая картина также обуславливала наличие интенсивной акустической тени за препаратом (11 исследований, 100%). В доплеровских режимах васкуляризация в проекции филлера и окружающих мягких тканей с признаками фиброзных изменений не определялась (Рисунок 49). Похожую УЗ-картину можно было наблюдать на поздних сроках после введения препаратов ГАК, что затрудняло дифференциальную диагностику при отсутствии данных анамнеза.

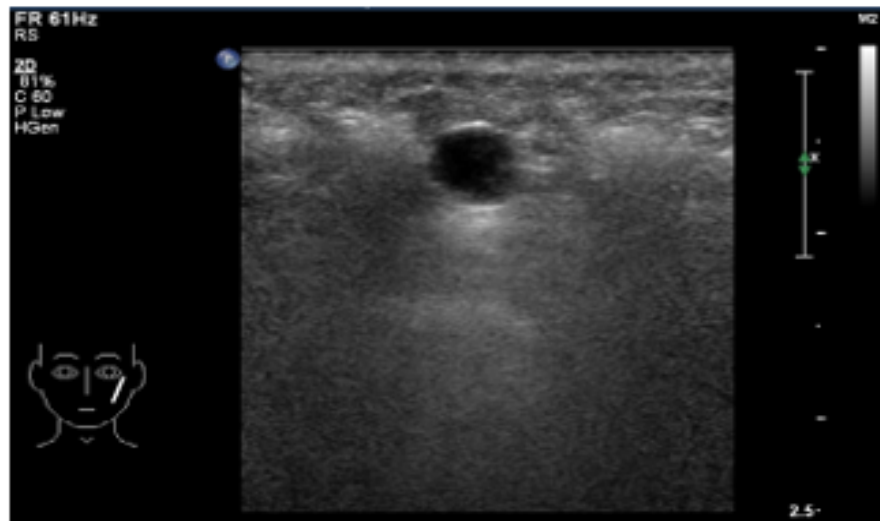


Рисунок 49 – УЗИ мягких тканей щечной области. В анамнезе введение филлера на основе жидкого силикона более 5 лет назад. В проекции ПЖК визуализируется образование (филлер) с четкими, ровными контурами, с наличием плотной (фиброзной) эхогенной капсулы. Окружающие мягкие ткани повышенной эхогенности, умеренно неоднородной эхоструктуры, с нарушением дифференцировки (что соответствует фиброзным изменениям)

Таблица 19 – Результаты обследования пациентов после КИП филлерами на основе силикона

	Признак	Абс., (%)
1.	<i>Локализация:</i> субдермально ПЖК	3 (27,2%) 8 (72,7%)
2.	<i>Контуры:</i> неровные нечеткие	11 (100%) 11 (100%)
3.	<i>Форма:</i> без четкой формы	11 (100%)
4.	<i>Эхогенность:</i> повышенной эхогенности с гиперэхогенными включениями	11 (100%)
5.	<i>Эхоструктура:</i> однородная неоднородная	2 (18,1%) 9 (81,8%)
6.	<i>Состояние окружающих мягких тканей:</i> признаки фиброзных изменений	11 (100%)
7.	<i>Васкуляризация:</i> усиление сосудистого рисунка отсутствие сосудистого рисунка	- 11 (100%)
8.	<i>Компрессионная эластография:</i> Отсутствие сигнала из-за плотности препарата	11 (100%)
9.	<i>Артефакты:</i> Интенсивная акустическая тень	11 (100%)

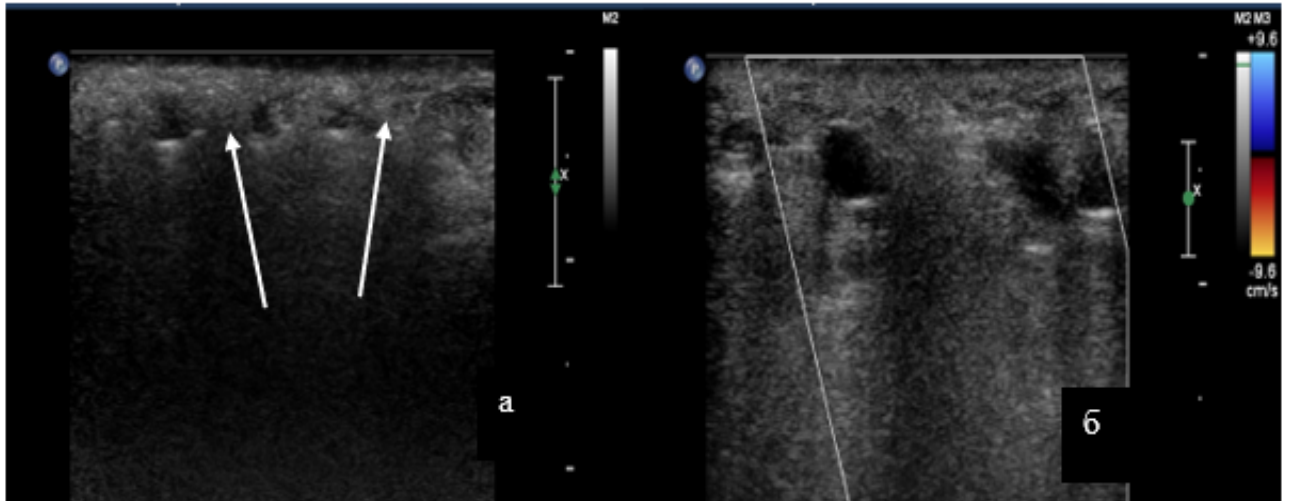


Рисунок 50 – УЗИ мягких тканей щечно-скуловой области после введения филлера на основе жидкого силикона более 7 лет назад. В проекции ПЖК визуализируются множественные образования (филлер) с четкими, ровными контурами, с наличием плотной (фиброзной) экзогенной капсулы. Окружающие мягкие ткани повышенной эхогенности, умеренно неоднородной эхоструктуры, с нарушением дифференцировки (что соответствует фиброзным изменениям) (отмечено белыми стрелками). В режиме ЦДК – образования аваскулярные

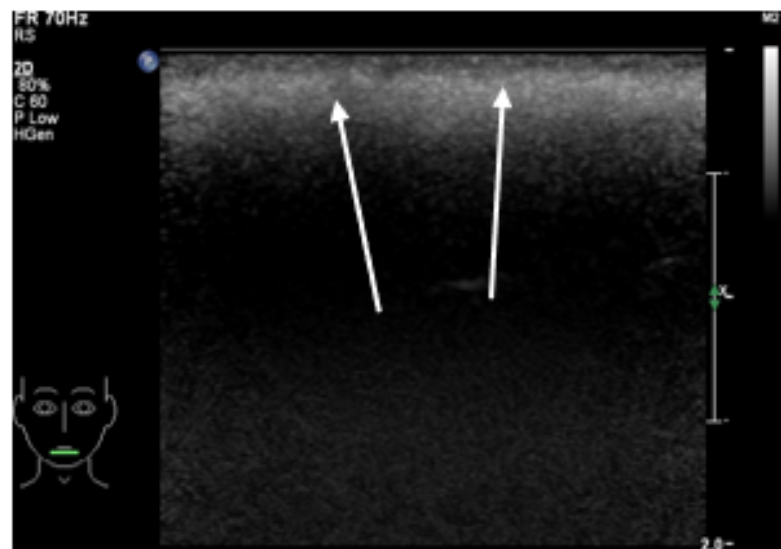


Рисунок 51 – УЗИ мягких тканей губ на фоне введения филлера на основе силикона более 10 лет назад. Субдермально визуализируется зона повышенной эхогенности, однородной эхоструктуры, с наличием нечетких, ровных контуров, дающая выраженную акустическую тень, затрудняющую анализ нижележащих структур. Данная УЗ-картина соответствует фиброзным изменениям с наличием не дифференцируемого филлера (отмечено белыми стрелками)

3.5. Результаты обследования пациентов после контурной инъекционной пластики филлерами на основе аутожира

На сегодняшний день нередко используется такая процедура как липофилинг, суть которой заключается во введении собственной жировой ткани для объемного моделирования, взятой из других анатомических зон (чаще это область живота и ягодиц). Было выполнено 24 исследования 6 пациентам после проведения липофилинга на различных этапах после инъекции. Возрастная группа пациентов после липофилинга составила от 20 до 40 лет. Пациенты, вошедшие в данную группу, обращались на УЗИ в интервалах до 3 мес. (6 исследований, 25,0%), от 3 до 6 мес. (6 исследований, 25,0%) и от 9 до 12 мес. (12 исследований, 50,0%). По локализации введение аутожира пациентам данной группы выполнялось в область носогубных складок – 27,0%, в скуловую область – 20,0%, лобную область – 14,0%, а также по 13,0% в проекции носослезной борозды, височной области и области губ (Таблица 20).

Таблица 20 – Распределение пациентов после КИП филлерами на основе аутожира

	Признак	Абс., (%)
1.	<i>Возраст:</i> 20-30 лет 30-40 лет	15 (62,5%) 9 (37,5%)
2.	<i>Группа косметологического препарата:</i> аутожир	24 (100%)
3.	<i>Период от момента КИП:</i> до 3 мес 3-6 мес 9-12 мес	6 (25,0%) 6 (25,0%) 12 (50,0%)

Продолжение таблицы 20

	Признак	Абс., (%)
4.	<i>Область исследования:</i> носогубная скуловая область губ височная носослезная	6 (25,0%) 5 (28,0%) 6 (25,0%) 3 (12,5%) 4 (16,6%)

При УЗИ у пациентов после липофилинга отчетливо визуализировалась зона введенной жировой ткани во всех случаях. При чем в разные сроки после введения аутожира ультразвуковая картина была различна (Таблица 21).

Таблица 21 – Результаты обследования пациентов после КИП филлерами на основе аутожира

	Признак	Время от проведения КИП		
		До 3 мес 6 (25,0%)	3-6 мес 6 (25,0%)	9-12 мес 12 (50,0%)
1.	Локализация: ПЖК	6 (25,0%)	6 (25,0%)	12 (100%)
2.	Контуры: ровные неровные четкие нечеткие	6 (25,0%) - 6 (25,0%) -	6 (25,0%) - 5 (83,3%) 1 (16,6%)	- 12 (100%) - 12 (100%)
3.	Форма: овальная без четкой формы	6 (25,0%) -	6 (25,0%)	- 12 (100%)
4.	Эхогенность: изоэхогенная повышенной эхогенности	- 6 (25,0%)	2 (33,3%) 4 (66,5%)	12 (100%) -

Продолжение таблицы 21

	Признак	Время от проведения КИП		
		До 3 мес 6 (25,0%)	3-6 мес 6 (25,0%)	9-12 мес 12 (50,0%)
5.	Эхоструктура: однородная	6 (25,0%)	6 (25,0%)	12 (100%)
6.	Состояние окружающих мягких тканей: без изменений	6 (25,0%)	6 (25,0%)	12 (100%)
7.	<i>Васкуляризация:</i> не определяется единичные сосудистые структуры	6 (25,0%) -	1 (16,6%) 5 (83,3%)	- 12 (100%)
8.	<i>Артефакты:</i> отсутствуют	6 (25,0%)	6 (25,0%)	12 (100%)

По данным УЗИ через 1 месяц после операции визуализация аутожира была получена во всех зонах коррекции (6 исследований, 25,0%). Во всех 6 случаях четко определялась локализация трансплантата, оценивались его размеры, контуры были четкими, ровными, с наличием тонкой эхогенной капсулы, эхогенность была повышена, эхоструктура однородная (Рисунок 3.24). В режиме ЦДК васкуляризация отмечалась преимущественно по периферии аутожира во всех случаях.

Через 6 мес. после оперативного вмешательства УЗИ выполнялось для оценки равномерности распределения жира, что особенно важно при липофиллинге губ (6 пациентов, 25,0%). Эхогенность аутожира незначительно дифференцировалась от окружающей жировой ткани была повышенной эхогенности (66,5%), эхоструктура была однородной, в режимах ЦДК визуализировались единичные сосудистые структуры в трансплантате (5 исследований, 83,3%) (Рисунки 52-53).

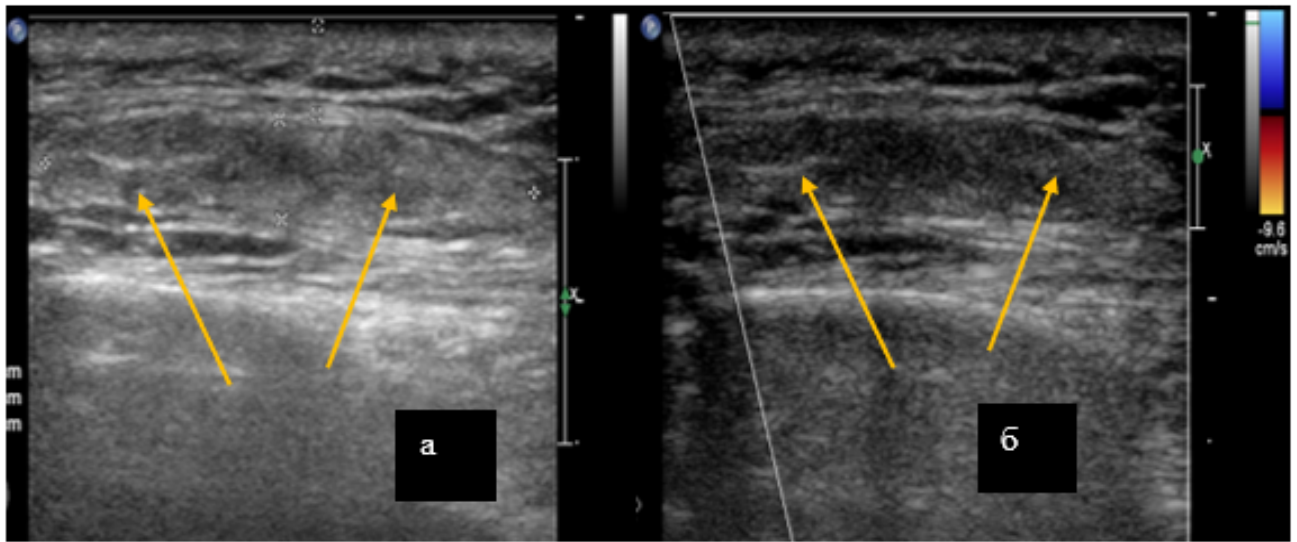


Рисунок 52 – Эхограммы скуловой области в В-режиме (а), в режиме ЦДК (б). а (после операции) – визуализируется зона жировой ткани, введенная при липофилинге (отмечено оранжевыми стрелками); б – в режиме ЦДК васкуляризация в проекции оперативного вмешательства не изменена

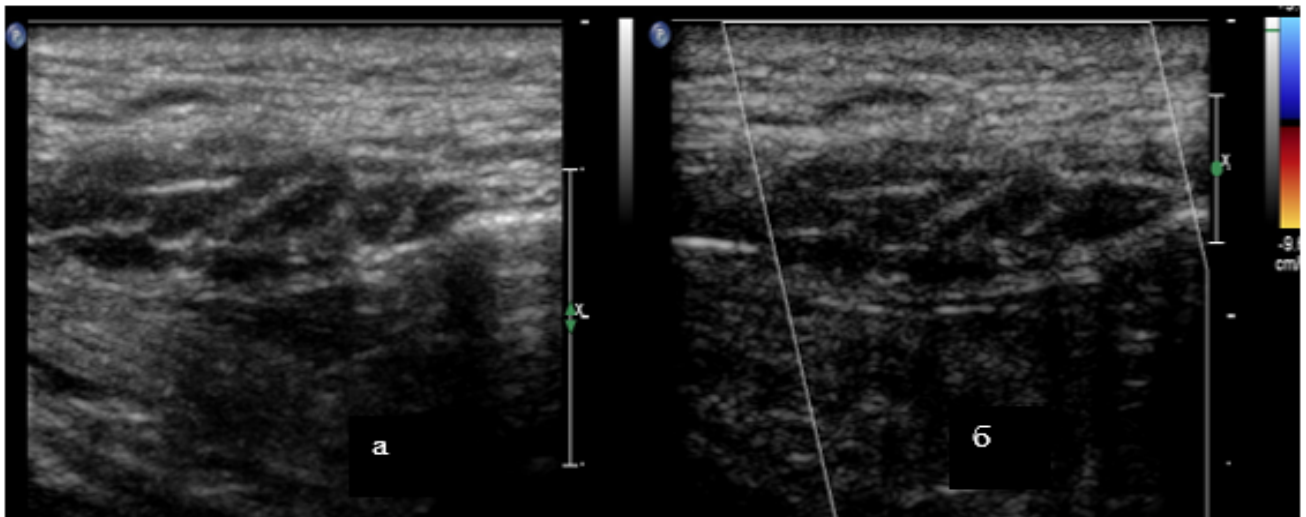


Рисунок 53 – Эхограммы височной области через 6 месяцев после липофилинга в В-режиме (а), в режиме ЦДК (б). В проекции липофилинга визуализируются мягкие ткани с четкими, ровными контурами, эхогенность аутожира незначительно дифференцируется от окружающей жировой ткани, эхоструктура была однородной, в режимах ЦДК визуализировались единичные сосудистые структуры в трансплантате

На этапе оценки через 9 месяцев после операции (12 пациентов, 100%) дифференцировать аутожир от окружающих тканей не представлялось возможным во всех случаях. Аутожир имел обычную эхогенность и был однородной эхоструктуры, что не позволяло его дифференцировать от окружающей жировой

ткани во всех случаях на данном сроке исследования (Рисунок 3.28). В режиме ЦДК отмечались единичные сосудистые структуры в зоне локализации аутожира (12 исследований, 100%).

В результате исследования была проанализирована динамика изменения эхогенности аутожира на различных этапах после липофилинга, графическое представление изменения было предложено на рисунке 54.

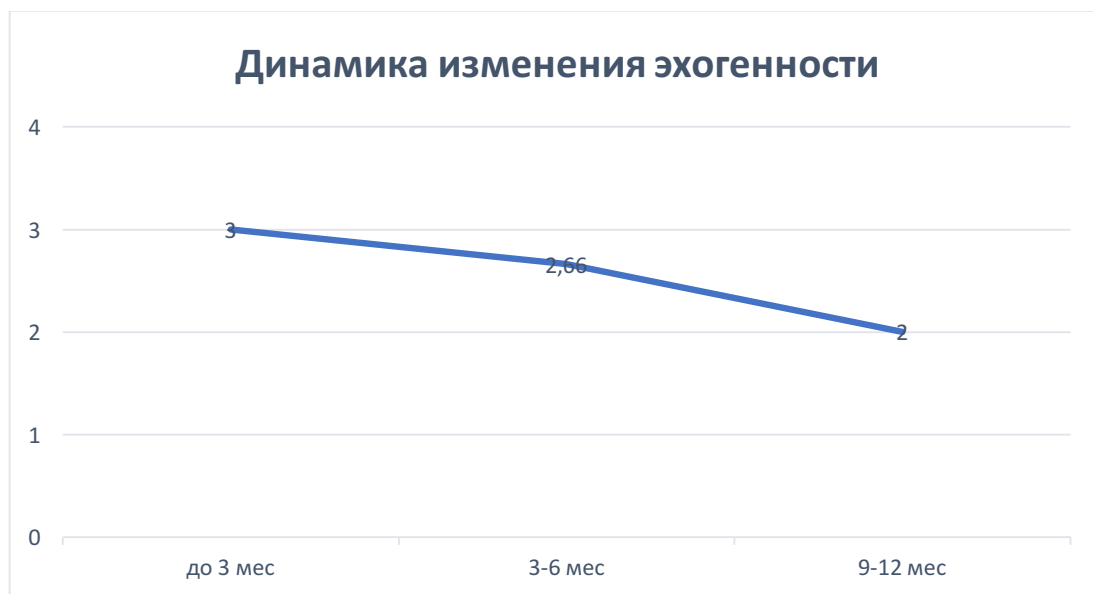

Рисунок 54 – Динамика изменения эхогенности аутожира на различных этапах исследования

Собственная жировая ткань, введенная в мягкие ткани лица при липофилинге, визуализировалась во всех случаях (12 исследований) на этапах через 1 и 6 мес. после процедуры. На этапе через 9 мес. дифференцировать аутожир от окружающей жировой ткани не представлялось возможным (12 исследований).

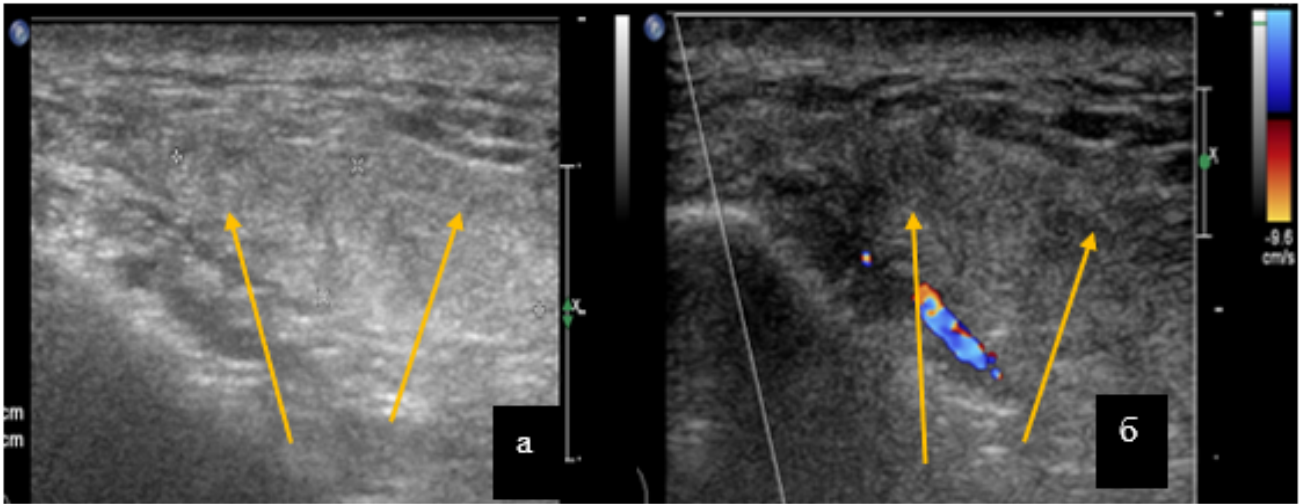


Рисунок 55 – Эхограммы слезных борозд после операции в В-режиме (а), в режиме ЦДК (б). а (6 мес. после липофилинга) – визуализируется зона жировой ткани, введенная при липофилинге (отмечено оранжевыми стрелками); б – в режиме ЦДК васкуляризация в проекции оперативного вмешательства не изменена

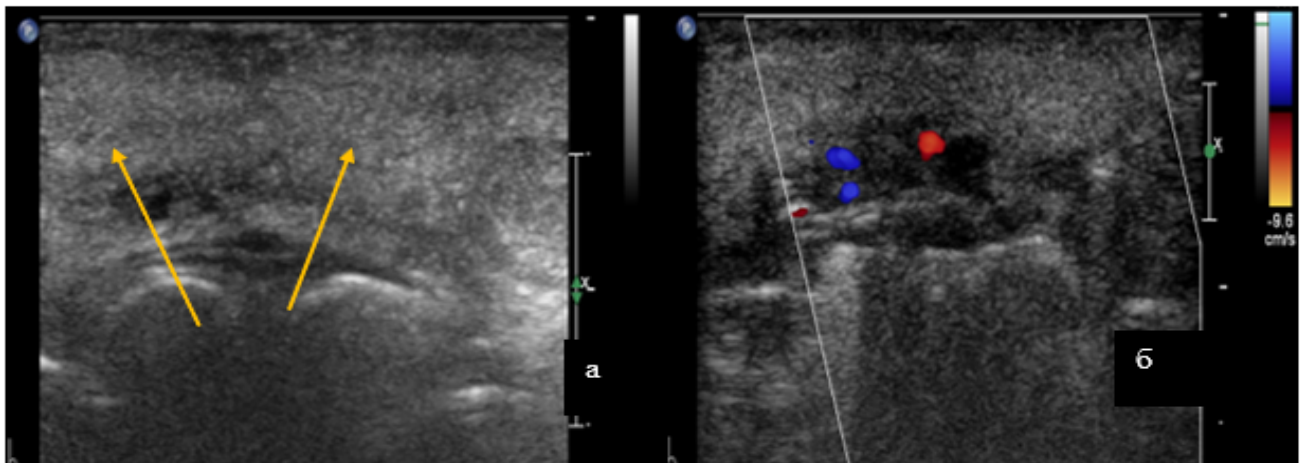


Рисунок 56 – Эхограммы верхней губы в В-режиме (а), в режиме ЦДК (б); а (9 мес. после липофилинга) – визуализируется зона жировой ткани, введенная при липофилинге (отмечено оранжевыми стрелками); б – в режиме ЦДК васкуляризация в проекции оперативного вмешательства не изменена

3.6. Результаты обследования пациентов после контурной инъекционной пластики филлерами на основе полиметилметакрилата

ПММК – бионедegradуемый филлер, который представляет собой микросферы метилметакрилата, растворенного в гиалуроновой кислоте, коллагене

или другом коллоидном носителе. Препараты на основе ПММК не пользуются популярностью в настоящее время и встречаются достаточно редко. В рамках исследования в данную группу вошли 5 пациентов в возрасте 40–50 лет. УЗИ было выполнено в интервале 9 до 12 мес. (5 исследований, 100%) после КИП. Эстетическая коррекция данной группой филлеров проводилась в скуловой области (2 исследования, 40,0%) и области носогубных складок (3 исследования, 60,0%).

Таблица 22 – Распределение пациентов после КИП филлерами на основе ПММК

	Признак	Абс., (%)
1.	Возраст: 40-50 лет	5 (100%)
2.	Группа косметологического препарата: ПММК	5 (100%)
3.	Период от момента КИП: 9-12 мес	5 (100%)
4.	Область исследования: носогубная скуловая	3 (60,0%) 2 (40,0%)

При УЗИ мягких тканей у пациентов после инъекции филлером на основе ПММК визуализировались множественные зоны повышенной эхогенности, расположенные в проекции ПЖК (5 случаев), которые давали умеренную акустическую тень в 4 случаях (80,0%) и выраженную акустическую тень в 1 случае (20,0%). В отдаленном постинъекционном периоде после введения (более 9 мес.) гиперэхогенные включения давали акустическую тень, затрудняющую визуализацию нижележащих структур (Рисунок 57). При ЦДК и ЭДК васкуляризации в зоне филлера не определялась в 5 случаях.

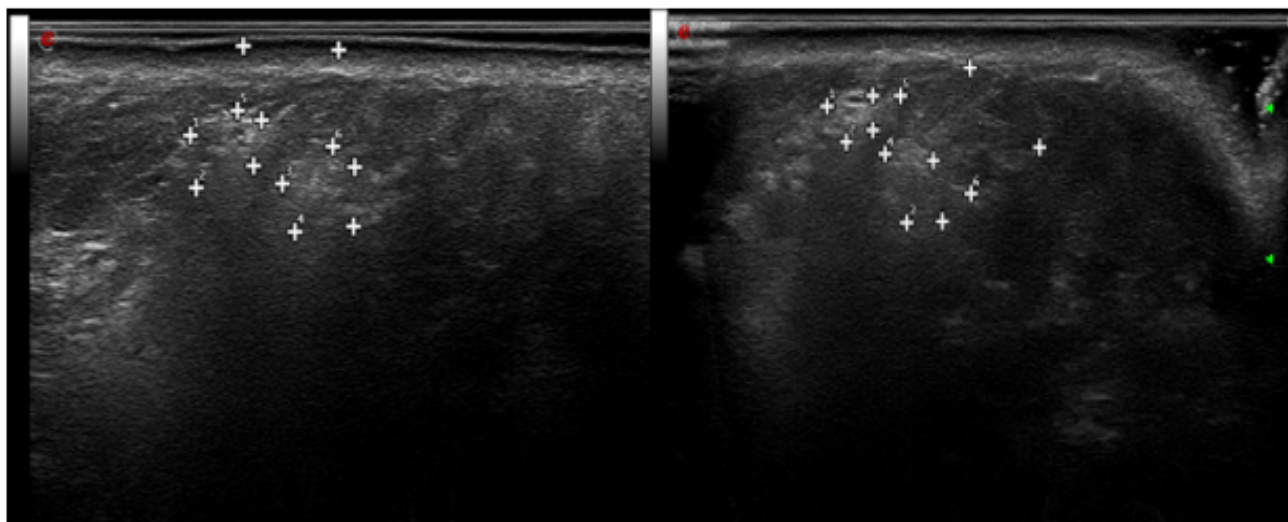


Рисунок 57 – Эхограмма носогубной области на фоне введения препарата на основе ПММК. Визуализируются зоны повышенной эхогенности округлой формы без четких ровных контуров, расположенные в проекции ПЖК

Таблица 23 – Результаты обследования пациентов после КИП филлерами на основе ПММК

	Признак	Абс., (%)
1.	Локализация: ПЖК	5 (100%)
2.	Контурсы: неровные нечеткие	5 (100%) 5 (100%)
3.	Форма: округлая	5 (100%)
4.	Эхогенность: повышенной эхогенности	5 (100%)
5.	Эхоструктура : неоднородная	5 (100%)
6.	Состояние окружающих мягких тканей: без особенностей признаки фиброзных изменений	4 (80,0%) 1 (20,0%)
7.	Васкуляризация: не определяется	5 (100%)

Продолжение таблицы 23

	Признак	Абс., (%)
8.	Артефакты умеренная акустическая тень выраженная акустическая тень	4 (80,0%) 1 (20,0%)

В сравнении с другими группами филлеров, введенных в мягкие ткани лица, ПММК имеют свою характерную картину. Тем не менее дифференциальный ряд необходимо проводить с фиброзными изменениями мягких тканей, которые возникают на фоне проведения КИП, травматическими изменениями, последствиями нитевой имплантации, а также другими процессами, формирующими данное осложнение.

В результате статистической обработки с помощью метода кластеризации с использованием алгоритма к-средних были выделены 8 групп, каждая из которых имела характерные ультразвуковые признаки. По результатам серии расчетов была получена таблица, которая представляет собой Евклидову метрику – геометрическое расстояние между центрами кластеров в многомерном пространстве (приложение Б).

Для каждого из выделенных кластеров проводилась проверка статистической значимости предложенных критериев путем вычисления критерия χ^2 с поправкой Йейтса.

В результате статистической обработки с помощью метода кластеризации были выделены 8 групп (кластеров), каждая из которых имела характерные ультразвуковые признаки (Таблица 24).

Кластер 1. В данную группу вошли филлеры на основе силикона, а также препараты на основе ГАК на ранних сроках введения (до 6 мес.), которые имеют схожие ультразвуковые признаки. Такие как нечеткость, неровность контуров, отсутствие формы, повышенная эхогенность вплоть до гиперэхогенной, неоднородная эхоструктуры, а также наличие артефактов в виде интенсивной акустической тени.

Кластер 2. Во вторую группу по результатам статистической обработки была отнесена только группа препаратов на основе ГАК на поздних сроках введения (более 6 мес.). Были определены следующие ультразвуковые критерии: нечеткость, неровность контуров, отсутствие формы, повышенная эхогенность, наличие акустической тени.

Кластер 3. В третью группу вошли филлеры на основе ПААГ, а также единичные случаи препаратов на основе ГК до 10 дней после КИП. Для данной группы были характерны такие ультразвуковые признаки как четкость и ровность контуров, вытянутая форма или неправильная форма (для филлеров на основе ГК) пониженная эхогенность, неоднородной эхоструктуры, наличие дистального псевдоусиления.

Кластер 4. К четвертой группе были определены препараты на основе аутожира на поздних сроках (более 12 мес.), а также ГК на поздних сроках (более 12 мес.) на завершающих этапах биодеградации. Основными ультразвуковыми признаками были отсутствие четких, ровных контуров, эхогенность ближе к изоэхогенности, иногда несколько понижена, однородность эхоструктуры и отсутствие артефактов.

Кластер 5. В пятой группе были филлеры на основе аутожира на этапах с момента введения до 12 мес. В данной группе филлер визуализировался с четкими, ровными контурами, вытянутой формы, изоэхогенный, однородной эхоструктуры, артефакты отсутствовали.

Кластер 6. В шестую группу вошли филлеры на основе ПММК, которые имели неровные, нечеткие контуры, округлую формы, повышенную эхогенность, неоднородную эхоструктуру, с наличием слабой акустической тени.

Кластер 7. В седьмой группе были выделены препараты на основе ГК на сроках от 1 до 8 мес. Основные ультразвуковые признаки данной группы: четкие, ровные контуры, округлая форма, анэхогенность, однородная эхоструктура, дистальное псевдоусиление.

Кластер 8. В восьмую группу по результатам статистической обработки была отнесена только группа препаратов на основе ГК на поздних сроках введения

(более 8 мес.), что соответствует периоду биодegradации. Ультразвуковыми признаками являлись нечеткость, неровность контуров, округлая форма, пониженная эхогенность, однородная эхоструктура, а также отсутствие такого артефакта как дистальное псевдоусиление.

Таблица 24 – Распределение типов препаратов по кластерам

Кластер	Типы препаратов внутри кластера
Кластер 1	Филлеры на основе силикона и ГАК на ранних сроках введения (до 6 мес.)
Кластер 2	Филлеры на основе ГАК на поздних сроках введения (более 6 мес.)
Кластер 3	Филлеры на основе ПААГ, а также единичные случаи препаратов на основе ГК до 10 дней после КИП
Кластер 4	Филлеры на основе аутожира на поздних сроках (более 12 мес.), а также ГК также на поздних сроках (более 12 мес)
Кластер 5	Филлеры на основе аутожира с момента введения до 12 мес.
Кластер 6	Филлера на основе ПММК
Кластер 7	Филлеры на основе ГК на сроках от 1 мес до 8 мес.
Кластер 8	Филлеры на основе ГК на поздних сроках введения (более 8 мес.)

По результатам статистического анализа была сформулирована таблица ультразвуковых признаков характерных для различных групп препаратов (приложение В).

Таким образом, УЗИ позволяет визуализировать филлеры в мягких тканях лица. Каждая группа филлеров имеет свои ультразвуковые признаки, позволяющие их дифференцировать друг от друга. По результатам исследования была предложена таблица основным ультразвуковых критериев различных групп филлеров (Таблица 3.3), что полностью подтверждается результатами статистического анализа. Полученные в ходе исследования ультразвуковые данные должны сопоставляться с анамнестическими данными пациента. В случае их отсутствия на поздних сроках, а также в случае проведения множественных

инъекций неизвестными препаратами данные УЗИ не всегда могут быть однозначны. Чувствительность ультразвукового исследования в определении группы филлера составила 92,7 %, специфичность – 98,4%, точность метода – 97,4%.

ГЛАВА 4. ОСЛОЖНЕНИЯ ПОСЛЕ КОНТУРНОЙ ИНЪЕКЦИОННОЙ ПЛАСТИКИ

По результатам обследования **II группы** были выявлены осложнения после проведения КИП препаратами различных групп (160 пациентов, 179 исследований), среди них пациенты (10 пациентов, 10 исследований) с другими заболеваниями мягких тканей ЧЛО, имеющими схожую клиническую картину. Преобладание осложнений после введения препаратов на основе ГК связано с большей выборкой пациентов на фоне коррекции этой группой филлеров. Стоит отметить, что по данным УЗИ все неизвестные препараты были идентифицированы и представляли собой препараты на основе силикона (70,6%) и препараты на основе ГК (29,4%). Среди жалоб пациентов у данной группы преобладали следующие: уплотнение (33 случая, 3,7%), асимметрия (26 случаев, 29,5%), отек (9 случаев, 10,2%), припухлость (13 случаев, 14,7%) и болезненность (5 случаев, 5,6%) в зоне коррекции (Таблица.1). Тем не менее каждое осложнение имело свои характерные жалобы. Таким образом, по результатам обследования всех пациентов (160 пациентов, 179 исследований), обратившихся с жалобами, были выявлены следующие патологические изменения: фиброзные изменения (88 пациентов, 55,0%), отек мягких тканей (43 пациента, 26,8%), нарушение техники инъекции (25 пациентов, 15,6%), миграция/дислокация филлера (13 пациентов, 8,1%), гранулематозные изменения (5 пациентов, 3,1%), а также другие заболевания, не связанные с эстетической коррекцией (10 пациентов, 6,2%) (Таблица 25).

Таблица 25 – Результаты выявленных осложнений

	Тип осложнения	Абс.(%)
1.	Фиброзные изменения	88 (55,0%)
2.	Отек мягких тканей	43 (26,8%)
3.	Нарушение техники инъекции	25 (15,6%)

Продолжение таблицы 25

	Тип осложнения	Абс.(%)
4.	Миграция/дислокация филлера	13 (8,1%)
5.	Гранулематозные изменения	5 (3,1%)
6.	Другие изменения	10 (6,2%)

4.1. Ультразвуковое исследование пациентов с фиброзными изменениями после контурной пластики лица

По результатам проведенных исследований фиброзные изменения мягких тканей лица после КИП занимали лидирующее место (88 пациентов, 55,0%). Наиболее часто фиброзные изменения встречались у пациентов в возрасте от 30 до 40 лет (36 пациентов, 40,9%) и от 40 до 50 лет (26 случаев, 29,5%) (Рисунок 58).

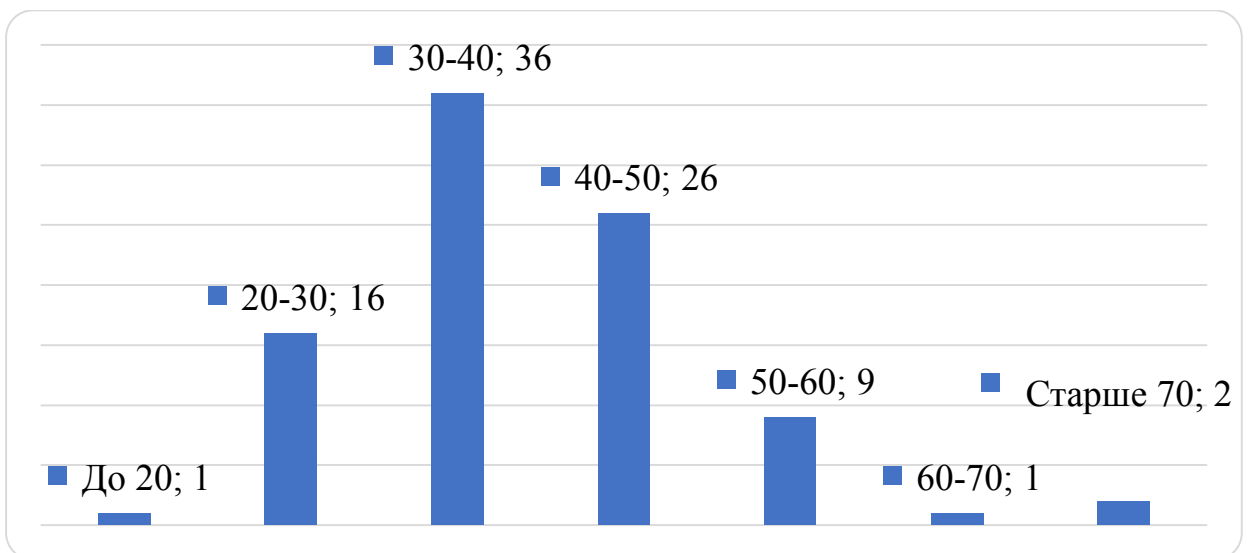


Рисунок 58 – Возрастное распределение пациентов с фиброзными изменениями после КИП

По результатам исследования во всех случаях были идентифицированы группы, введенных ранее препаратов. Большинство случаев возникновения

фиброзных изменений было после КИП филлерами на основе силикона (46 случаев, 52,3%) (Таблица 26). Фиброзные изменения локализовались практически во всех зонах лица, но чаще в области губ (37 случаев, 42,0%) и области носогубных складок (28 случаев, 31,8%). Наиболее частыми жалобами среди пациентов с фиброзными изменениями были уплотнение в зоне выполненной ранее коррекции (33 случая, 3,7%), асимметрия в сравнении с противоположной стороной (26 случаев, 29,5%). По срокам обращения фиброзные изменения были диагностированы у пациентов преимущественно в периоде более 5 лет с момента коррекции (35 случаев, 39,7%) и в интервале от 1 до 5 лет (27 случаев, 30,6%), что обусловлено введением бионедegradуемых препаратов, но также встречались на этапах 9012 мес. после коррекции (11 случаев, 12,5%) и 3-6 мес (9 случаев, 10,2%) (Таблица 26).

Таблица 26 – результаты обследования пациентов с фиброзными изменениями

	Признак	Абс. (%)
1.	<i>Группа препарата:</i> ГК силикон ПААГ	 41 (46,6%) 46 (52,3%) 1 (1,1%)
2.	<i>Локализация:</i> лобная височная скуловая носогубная подглазничная щечная область губ подбородочная	 6 (6,8%) 2 (2,3%) 4 (4,5%) 28 (31,8%) 6 (6,8%) 6 (6,8%) 37 (42,0%) 2 (2,3%)

Продолжение таблицы 26

	Признак	Абс. (%)
3.	<i>Жалобы:</i> припухлость асимметрия отек болезненность уплотнение онемение	13 (14,7%) 26 (29,5%) 9 (10,2%) 5 (5,6%) 33 (3,7%) 2 (2,3%)
4.	<i>Время после КИП:</i> 3-6 мес 6-9 мес 9-12 мес 1-5 лет более 5 лет неизвестно	9 (10,2%) 3 (3,4%) 11 (12,5%) 27 (30,6%) 35 (39,7%) 3 (3,4%)

При УЗИ фиброзные изменения характеризовались наличием зон повышенной эхогенности во всех случаях (88 случаев, 100%) с нечеткими (80 пациентов, 91,0%), местами неровными контурами (83 случая, 94,3%), неоднородной эхоструктуры (73 случая, 83,0%). Неоднородность эхоструктуры преимущественно была в случаях на фоне введения филлеров на основе силикона (46 случаев, 52,3%) (Таблица 4.3). В 69 случаях (77,4%) отмечалось наличие артефакта акустической тени, причем в 46 случаях (52,3%) она была интенсивной и была выявлена пациентов после КИП препаратами на основе силикона. В случае возникновения фиброзных изменений после проведения инъекций филлерами на основе ГК определялась слабая акустическая тень (Таблица 27). Чем интенсивнее была выражена акустическая тень, тем более существенные фиброзные изменения определялись в мягких тканях. Вследствие чего дифференцировка мягких тканей, расположенных глубже под фиброзными изменениями, была нарушена (67,0%) и невозможно было оценить все структуры тканей (подкожно-жировой клетчатки, мышечной ткани, глубоких жировых пакетов). В доплеровских режимах

васкуляризация в проекции фиброзных изменений не определялась во всех случаях (88 исследований, 100%). При этом была затруднена визуализация глубоко расположенных сосудистых структур за счет наличия интенсивной акустической тени (67,0%) (Рисунки 59–60).

Таблица 27 – Результаты обследования пациентов с фиброзными изменениями мягких тканей лица после КИП

	Признак	Абс. (%)
1.	Эхогенность: повышенной эхогенности	88 (100%)
2.	Эхоструктура: однородная неоднородная	15 (17,0%) 73 (83,0%)
3.	Контуры: четкие нечеткие ровные неровные	8 (9,0%) 80 (91,0%) 5 (5,6%) 83 (94,3%)
4.	Васкуляризация: усиление отсутствие	- 88 (100%)
5.	Артефакты: слабая акустическая тень интенсивная акустическая тень отсутствие	23 (26,1%) 46 (52,3%) 19 (21,6%)

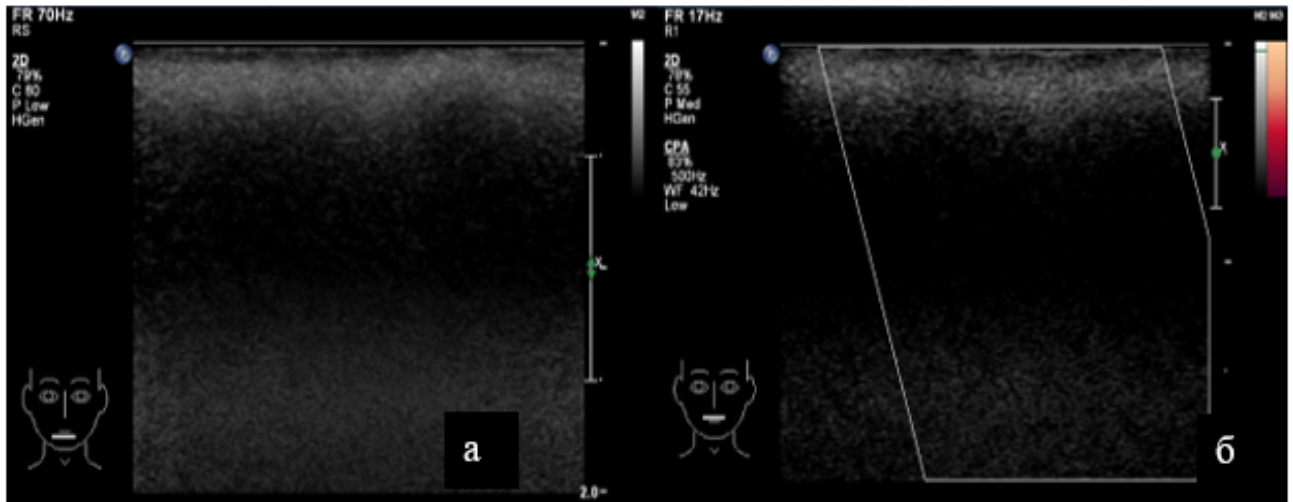


Рисунок 59 – УЗИ мягких тканей губ после КИП филлером на основе силикона. В В-режиме (а), в режиме ЭДК (б). Визуализируются мягкие ткани с нечеткими, неровными контурами, повышенной эхогенности на уровне субдермального слоя, дифференцировка нижележащих отделов мягких тканей отсутствует. Отмечается выраженная акустическая тень. В режиме ЭДК васкуляризация не определяется

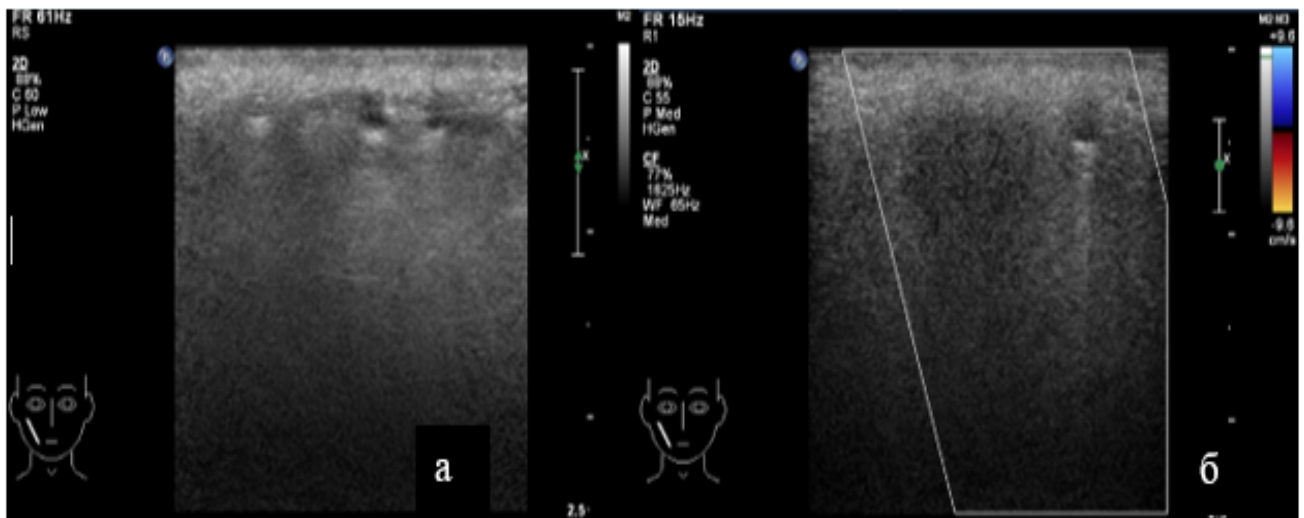


Рисунок 60 – УЗИ мягких тканей щечной области после КИП филлером на основе силикона. В В-режиме (а), в режиме ЦДК (б). Визуализируются мягкие ткани с нечеткими, неровными контурами, повышенной эхогенности на уровне субдермального слоя, неоднородной эхоструктуры за счет наличия единичных анэхогенных включений с эхогенной капсулой. Дифференцировка нижележащих отделов мягких тканей снижена. В режиме ЭДК васкуляризация не определяется

Во всех случаях введения препаратов на основе силикона (46 случаев, 52,3%) при УЗИ были визуализированы выраженные фиброзные изменения (Рисунки 61– 62). Гистологически отмечалось наличие частиц диметилсилоксана,

окруженных фиброзной тканью (во всех случаях у прооперированных пациентов (15 случаев)). В 26 случаях (56,5%) определялись анэхогенные включения (вакуолизация инородного тела) с четкими, ровными контурами, с наличием плотной эхогенной капсулы, позади которой отмечалось дистальное усиление. В режимах ЦДК данные структуры всегда были аваскулярными (Рисунок 64).

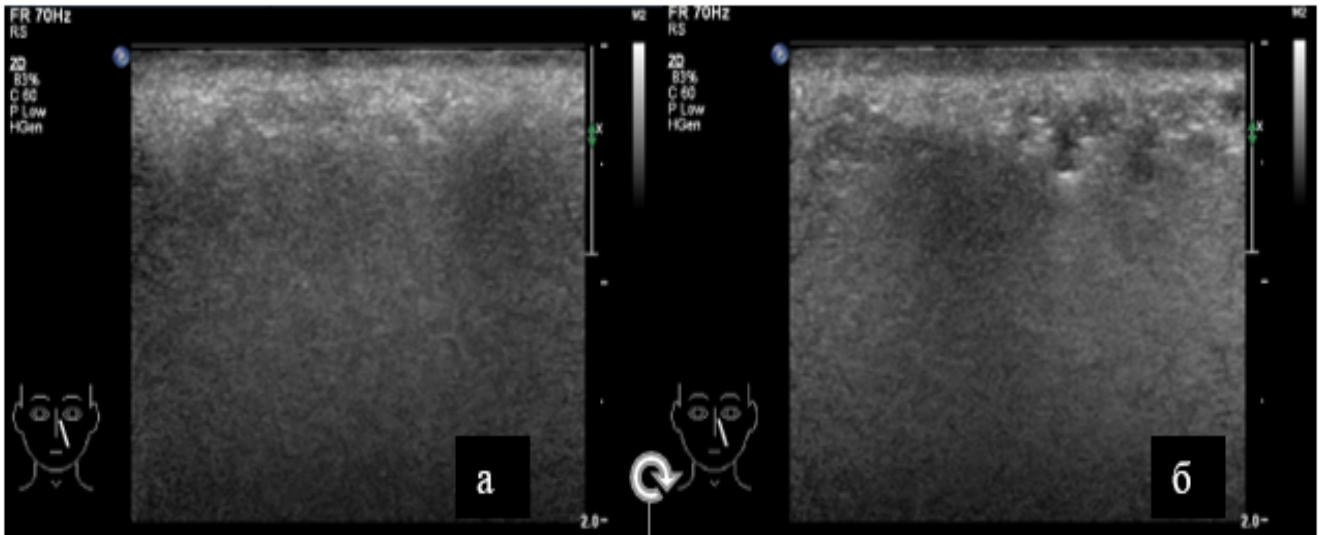


Рисунок 61 – УЗИ мягких тканей носогубной области после КИП филлером на основе силикона. В-режим

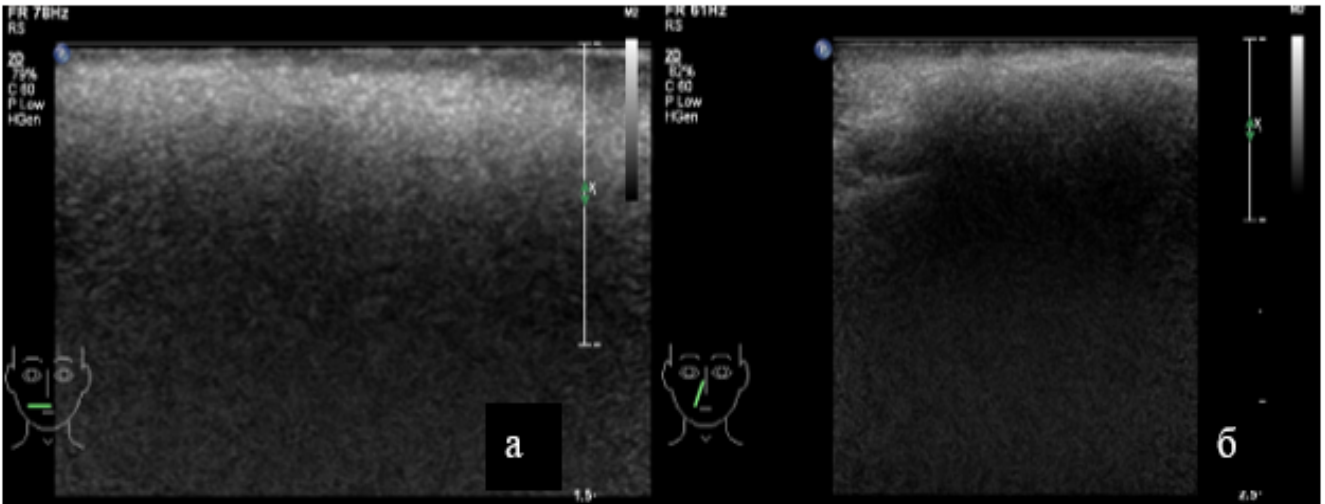


Рисунок 62 – УЗИ мягких тканей губ (а) и носогубной области (б) после КИП филлером на основе силикона. В-режим

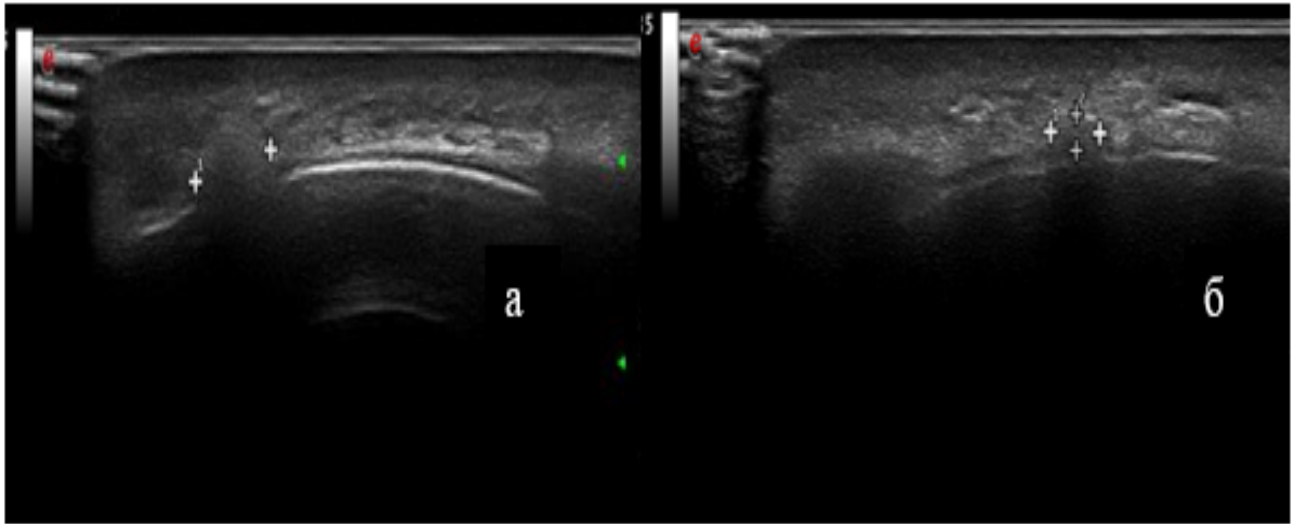


Рисунок 63 – УЗИ мягких тканей лобной области. В-режим. В анамнезе введение неизвестного филлера 7 лет назад. При исследовании лобной области слева от срединной линии, вдоль надбровных дуг в глубоких отделах дермы и ПЖК определяются зоны округлой формы размерами максимально до 4,8х3 мм (слева), без четких, ровных контуров, повышенной эхогенности, дающие акустическую тень

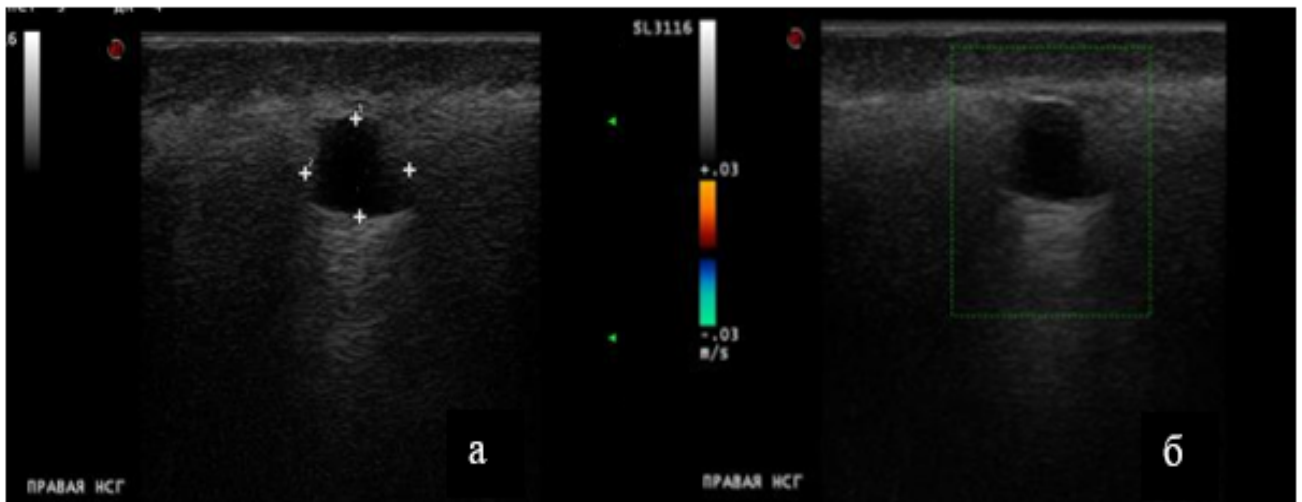


Рисунок 64 – УЗИ мягких тканей правой носогубной области. В В-режиме (а), режиме ЦДК (б). В анамнезе КИП неизвестным филлером 7 лет назад. При УЗИ носогубных складок визуализируются мягкие ткани повышенной эхогенности с нечеткими, неровными контурами, с нарушением дифференцировки, с наличием выраженной акустической тени, также структура неоднородная за счет наличия единичных (до 3) анэхогенных округлых включений с плотной фиброзной капсулой, размерами максимально до 2,7х3,3 мм

В случае фиброзных изменений на фоне введения препаратов на основе ГК (41 случай, 46,6%) при ультразвуковом сканировании во всех случаях

визуализировалась зона повышенной эхогенности (41 случай) с нечеткими (38 случаев, 92,6%), неровными контурами (28 случаев, 68,2%), неоднородной эхоструктуры (26 случаев, 63,4%). Чаще всего данная зона локализовалась на уровне подкожно-жировой клетчатки (28 исследований, 68,2%), иногда в субдермальном отделе (13 пациентов, 31,8%). Акустическая тень была слабой интенсивности (23 случая, 56,1%), а в некоторых случаях даже отсутствовала (18 случаев, 43,9%). В доплеровских режимах васкуляризация в зоне фиброзных изменений не определялось (Рисунки 65–68).

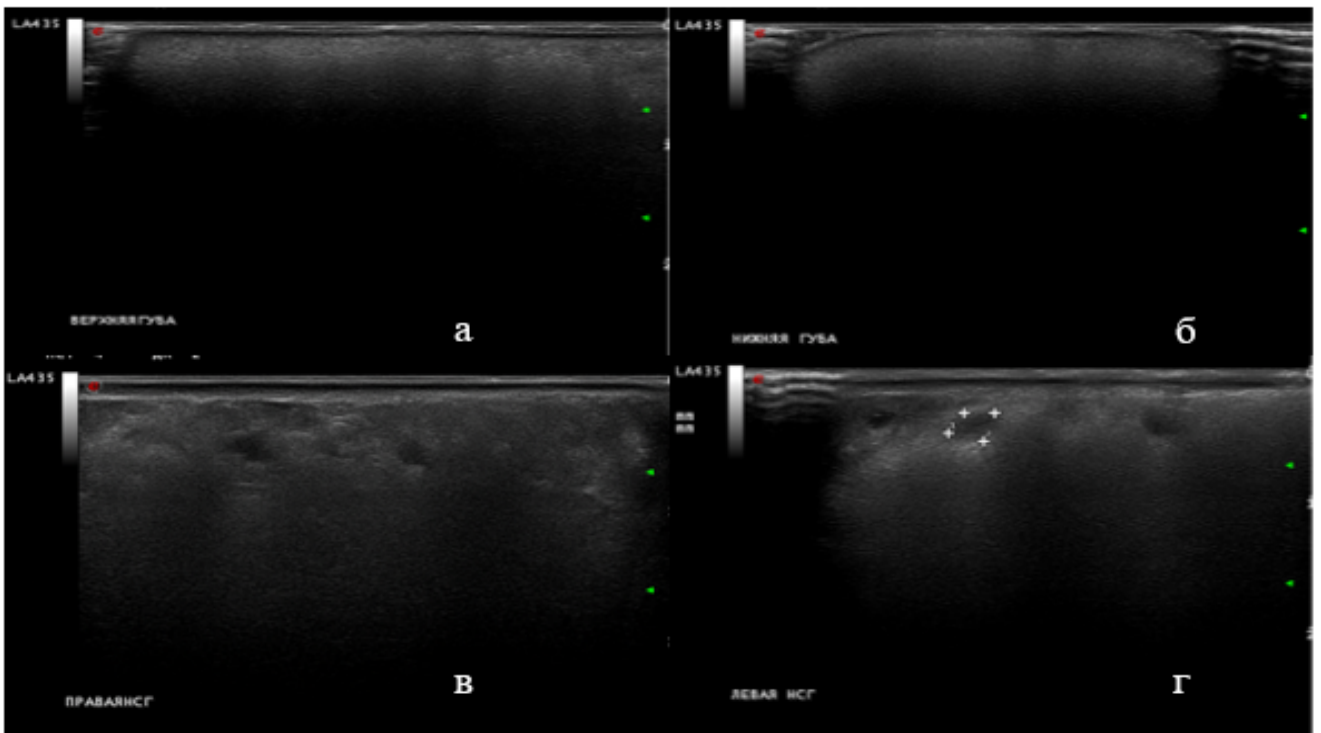


Рисунок 65 – УЗИ мягких тканей губ и носогубных складок через 10 лет после КИП неизвестным филлером. В-режим. Мягкие ткани губ с нечеткими, неровными контурами, повышенной эхогенности, с нарушением дифференцировки нижележащих структур за счет акустической тени, умеренно неоднородной эхоструктуры за счет наличия единичных мелкокистозных анэхогенных включений диаметром до 0,2–0,3 см, с четкими, ровными контурами

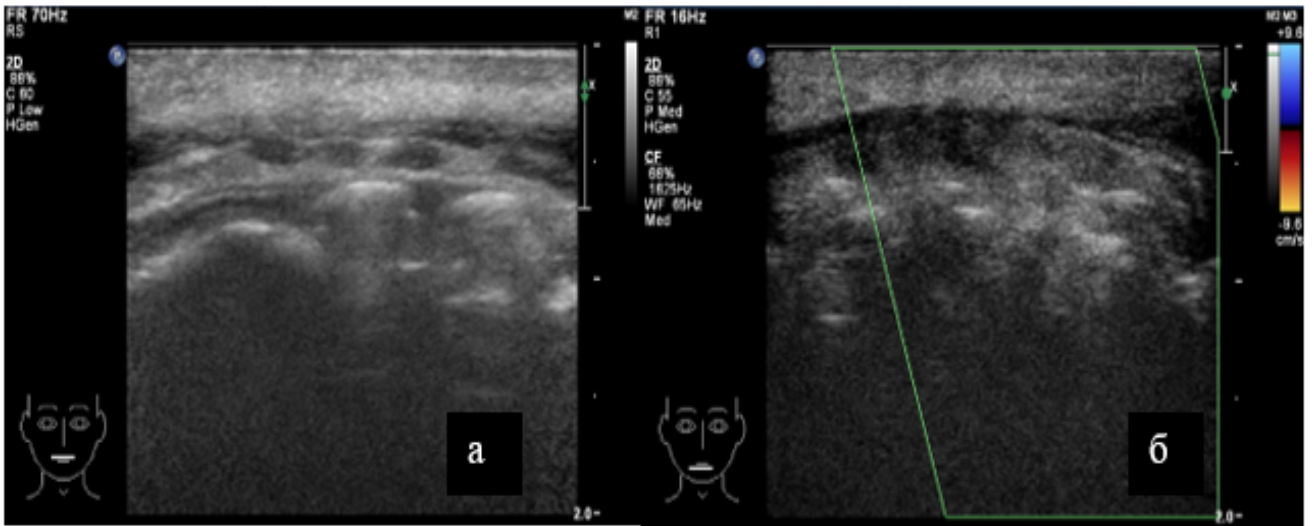


Рисунок 66 – УЗИ мягких тканей губ после неоднократной КИП филлерами на основе ГК. Визуализируется зона повышенной эхогенности на уровне субдермального слоя и ПЖК. Дифференцировка нижележащих структур мягких тканей сохранена. При ЦДК зон патологической васкуляризации не выявлено

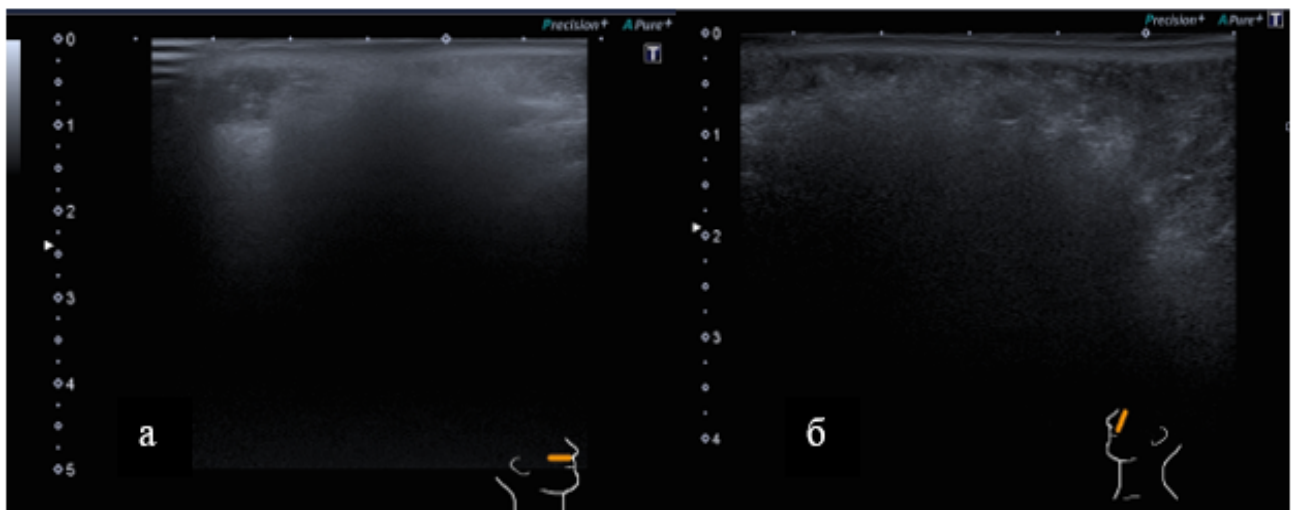


Рисунок 67 – УЗИ мягких тканей носогубной области через 5 лет после КИП неизвестным препаратом. В-режим. Определяются мягкие ткани с нечеткими, неровными контурами, повышенной эхогенности, неоднородной эхоструктуры, с нарушением дифференцировки мягких тканей за счет выраженной акустической тени

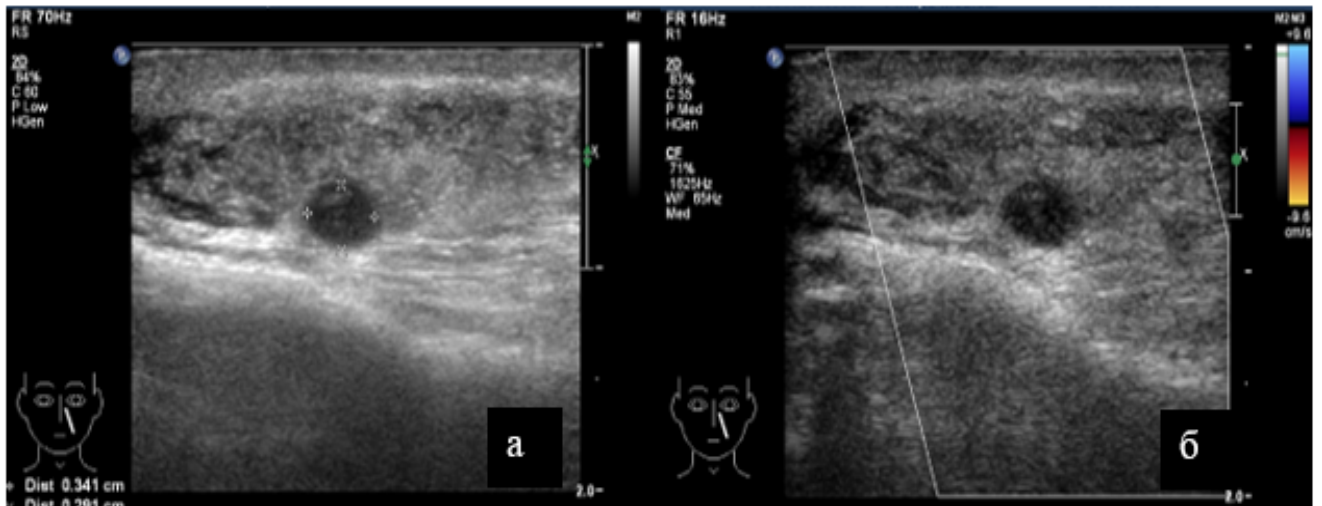


Рисунок 68 – УЗИ мягких тканей губ после неоднократной КИП филлерами на основе ГК. Визуализируется зона повышенной эхогенности на уровне ПЖК. Дифференцировка нижележащих структур мягких тканей сохранена. Также определяется единичное анэхогенное включение (болюс филлера на основе ГК). При ЦДК зон патологической васкуляризации не выявлено

По результатам проведенного УЗИ все пациенты с заключением о выявленном фиброзном изменении мягких тканей лица были направлены к врачу-косметологу или пластическому хирургу для выбора дальнейшей тактики лечения. Так, пациентам с введенным ранее препаратом на основе силикона и ПААГ было выполнено оперативное вмешательство в 15 случаях; в 13 случаях пациентам после коррекции филлерами на основе ГК решено проводить консервативное лечение, а также аппаратные методики лечения (Рисунок 69).

УЗИ позволило визуализировать признаки фиброзных изменений мягких тканей лица после инъекционных вмешательств во всех случаях, что является важным диагностическим критерием, влияющим на дальнейшую тактику ведения пациента. Четкое понимание наличия данного осложнения, определение точной локализации, а также оценка состояния окружающих тканей и характера введенного ранее препарата позволили тщательно спланировать оперативное вмешательство. Наиболее часто фиброзные изменения встречались после введения бιονедеградируемых филлеров (67,0%), а именно на основе силикона.

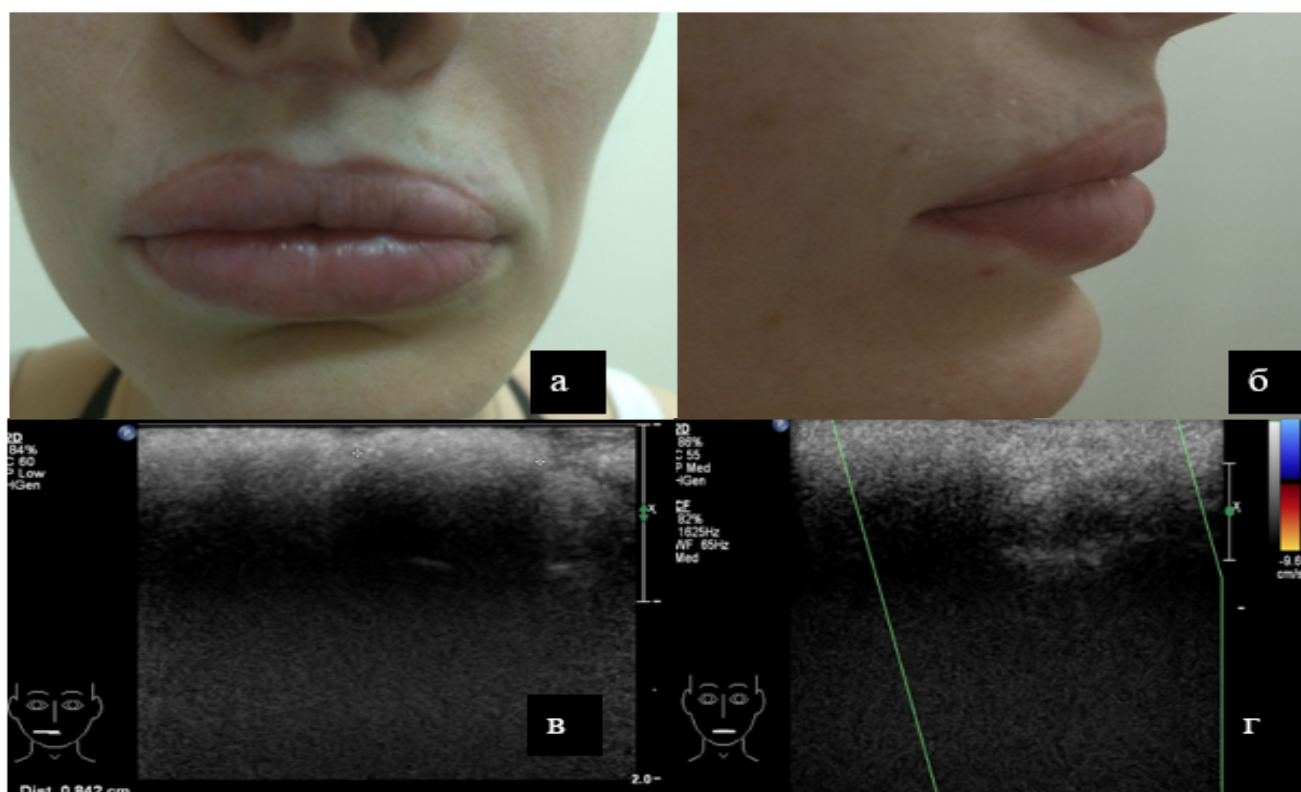


Рисунок 69 – Фото и эхограммы пациентки после многократных КИП разными группами филлеров (на основе ГК, силикона). В анамнезе многократные хирургические вмешательства с целью удаления филлера. Визуализируются мягкие ткани с нечеткими, неровными контурами, повышенной эхогенности на уровне субдермального слоя и ПЖК, дифференцировка нижележащих отделов мягких тканей отсутствует, отмечается выраженная акустическая тень. В режиме ЭДК васкуляризация не определяется

4.2. Результаты ультразвукового исследования пациентов с некорректным введением филлеров при контурной инъекционной пластике

Среди обследованных пациентов с осложнениями у 25 было выявлено некорректное введение филлеров, что соответствовало 15,6% к общему числу выявленных осложнений. Некорректное введение филлера было вызвано избыточным введением препарата в зону коррекции, что не соответствует рекомендованным нормам, указанным в аннотации к препарату (22 пациента, 88,0%), при введении филлера в глубокие отделы мягких тканей (глубже SMAS),

что не соответствует Приказу Министерства здравоохранения и социального развития Российской Федерации от 18 апреля 2012 г. № 381н «Об утверждении Порядка оказания медицинской помощи населению по профилю "косметология"» (2 случая, 8,0%). А также это касается нарушений, указанных в инструкции по применению препарата (1 пациент, 4,0%). В данную группу вошли пациенты в возрасте от 26 до 59 лет. Преобладала возрастная группа от 30 до 40 лет (44,0%) (Рисунок 70).

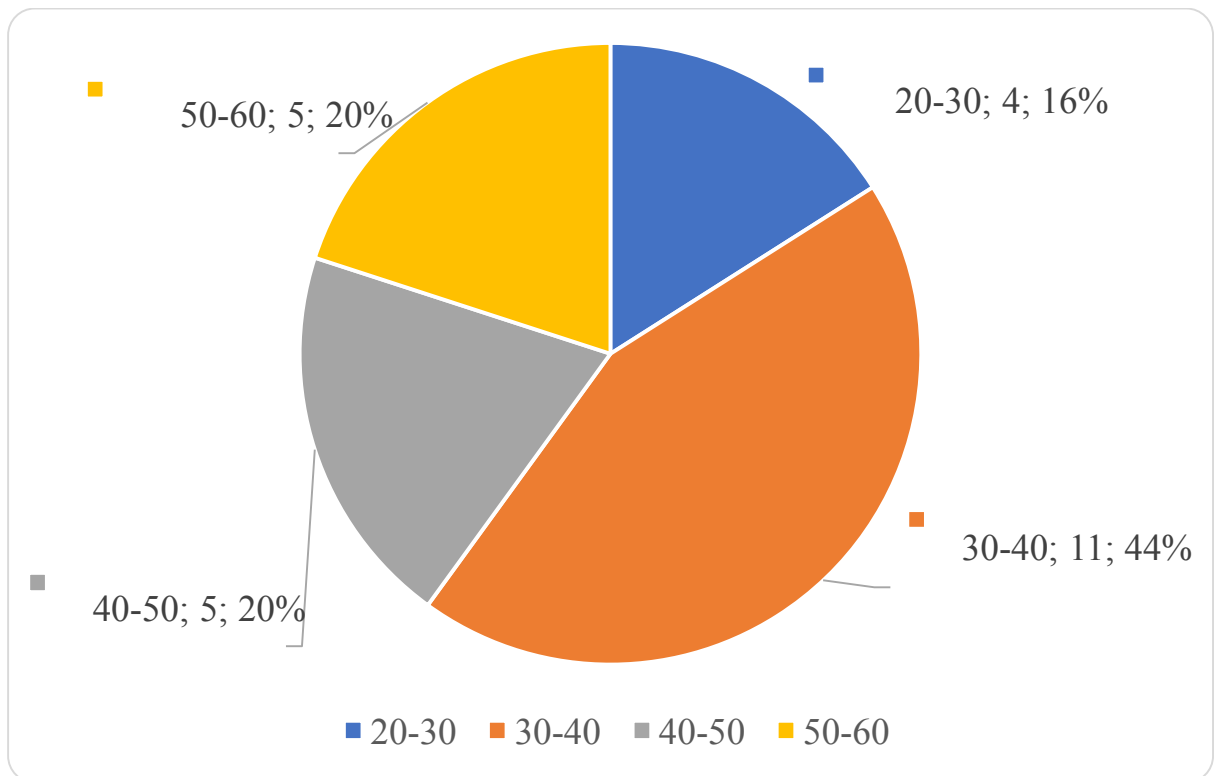


Рисунок 70 – Распределение пациентов по возрасту в группе нарушения техники инъекции

Чаще встречались осложнения на фоне нарушения техники введения препаратов на основе ГК – 23 пациента (92,0%), что связано с наиболее частыми инъекциями препаратов именно этой группы. Но также в 1 случае были выявлены изменения на фоне введения препарата из группы силиконов (4,0% и в 1 случае после коррекции филлером на основе ГАК (4,0%) (Таблица 28).

Таблица 28 – Характеристика пациентов в группе нарушения техники инъекции

	Признак	Абс. (%)
1.	<i>Группа препарата:</i> ГК силикон ГАГ	23 (92,0%) 1 (4,0%) 1 (4,0%)
2.	<i>Локализация:</i> скуловая носогубная подглазничная щечная область губ подбородочная	6 (24,0%) 6 (24,0%) 5 (20,0%) 3 (12,0%) 4 (16,0%) 1 (4,0%)
3.	<i>Жалобы:</i> припухлость асимметрия отек болезненность уплотнение миграция	6 (24,0%) 7 (28,0%) 3 (12,0%) 1 (4,0%) 7 (28,0%) 1 (4,0%)
4.	<i>Время после КИП:</i> до 1 мес 1-3 мес 3-6 мес 6-9 мес 9-12 мес 1-5 лет неизвестно	2 (8,0%) 9 (36%) 2 (8,0%) 1 (4,0%) 2 (8,0%) 3 (12,0%) 6 (24,0%)
5.	<i>Тип нарушения:</i> глубокое введение гиперкоррекция нарушение зоны инъекции	2 (8,0%) 22 (88,0%) 1 (4,0%)

При осмотре и сборе жалоб пациенты в группе с нарушением техники инъекции предъявляли преимущественно следующие жалобы: уплотнение (7

случаев, 28,0%), припухлость (6 случаев, 24,0%) и асимметрия (7 пациентов, 28,0%). Наиболее частая локализация данного осложнения определялась в носогубной и скуловой областях – по 6 случаев (24,0%), в подглазничной области в 5 случаях (20,0%). По срокам обращения изменения мягких тканей на фоне нарушения техники инъекции были диагностированы у пациентов преимущественно в периоде от 30 до 90 дней (9 пациентов, 36,0%), что было отмечено у пациентов после КИП филлерами из группы ГК, а также у пациентов, которые не могли предоставить точные данные о проведенных ранее инъекциях (6 случаев, 24,0%).

В 2 случаях (8,0%) было выявлено нарушение глубины введения филлера. Возраст пациентов составил 32 и 44 года. В обоих случаях (8,0%) была проведена коррекция носогубных складок филлером на основе ГК. Непосредственно сразу после инъекции пациенты стали отмечать появление припухлости (2 случая, 8,0%) и уплотнения (2 случая, 8,0%). В случае коррекции носогубных складок жалобы определялись в проекции слизистой оболочки полости рта (1 случай, 4,0%). В другом случае припухлость локализовалась в проекции носослезных борозд (1 случай, 4,0%). При УЗИ в В-режиме визуализировалось наличие анэхогенных включений (болюсов) (2 случая) с четкими, ровными контурами, однородной эхоструктуры. В одном случае (50,0%) они были расположены непосредственно вблизи слизистой оболочки полости рта, интимно прилегая к ней, в глубоких отделах мягких тканей, под *m.levator anguli oris*. В другом случае (1 случай, 50,0%) филлер локализовался в носослезной области, под *m.orbiculari oculi*, что говорило о глубоком введении препарата (рисунки 4.14–4.15). В доплеровских режимах болюсы были аваскулярными, со стороны окружающих мягких тканей зон патологической васкуляризации не отмечалось.

Гиперкоррекция, или избыточное введение филлера, было выявлено у 22 пациентов (88,0%) в возрасте от 26 до 53 лет. Во всех случаях гиперкоррекция возникала на фоне увеличения объема введения филлера (выше рекомендуемой). Данное осложнение возникло у 21 пациента (95,4%) после введения препаратов на основе ГК и у 1 пациента (4,5%) после введения препарата на основе силикона

(Рисунок 29). По срокам возникновения во всех случаях жалобы отмечались с момента инъекции и в течение первых недель с момента разрешения отека после контурной инъекционной пластики. При УЗИ мягких тканей у пациентов после КИП на фоне гиперкоррекции филлером на основе ГК визуализировались анэхогенные включения (болюсы) с четкими, ровными контурами, увеличенные в размерах, анэхогенные, однородной эхоструктуры. В доплеровских режимах болюсы аваскулярные, по периферии визуализируются единичные сосудистые структуры без изменений у всех пациентов (21 случай, 95,4%) (Рисунки 71-72).

Таблица 29 – Результаты обследования пациентов в группе нарушения техники инъекции

	Признак	Абс. (%)
1.	<i>Эхогенность:</i> повышенной эхогенности анэхогенные включения	2 (8,0%) 23 (92,0%)
2.	<i>Эхоструктура:</i> однородная неоднородная	23 (92,0%) 2 (8,0%)
3.	<i>Контурь:</i> четкие нечеткие ровные неровные	22 (88,0%) 3 (12,0%) 22 (88,0%) 3 (12,0%)
4.	<i>Васкуляризация:</i> не изменена	25 (100%)
5.	<i>Артефакты:</i> интенсивная акустическая тень отсутствие	1 (4,0%) 24 (96,0%)

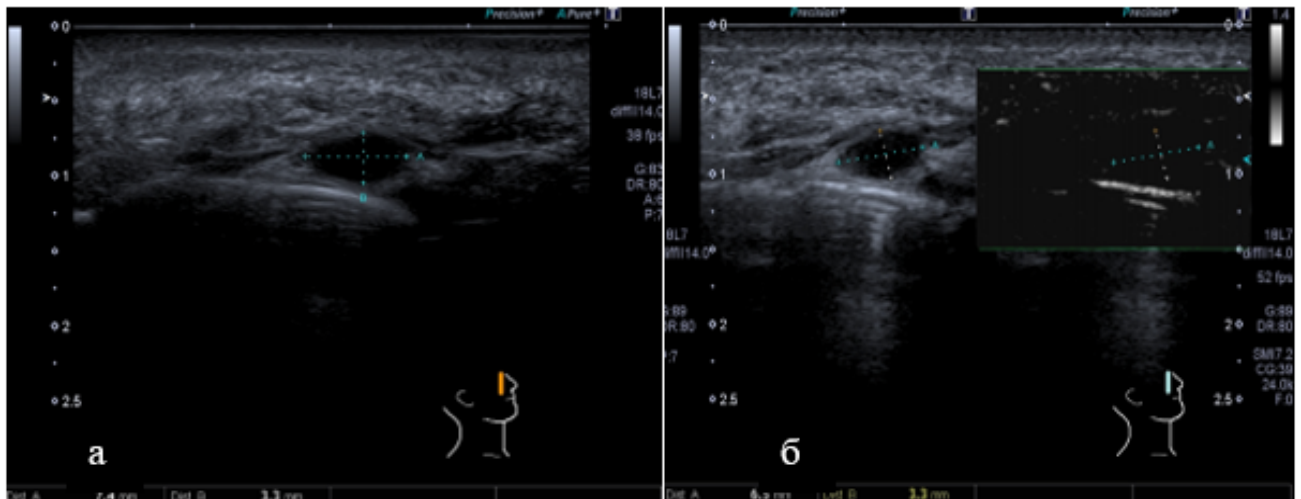


Рисунок 71 – УЗИ носогубных складок. В-режим (а), В-режим + режим SMI (б).
Визуализируется болюс, прилежащий к слизистой оболочке полости рта

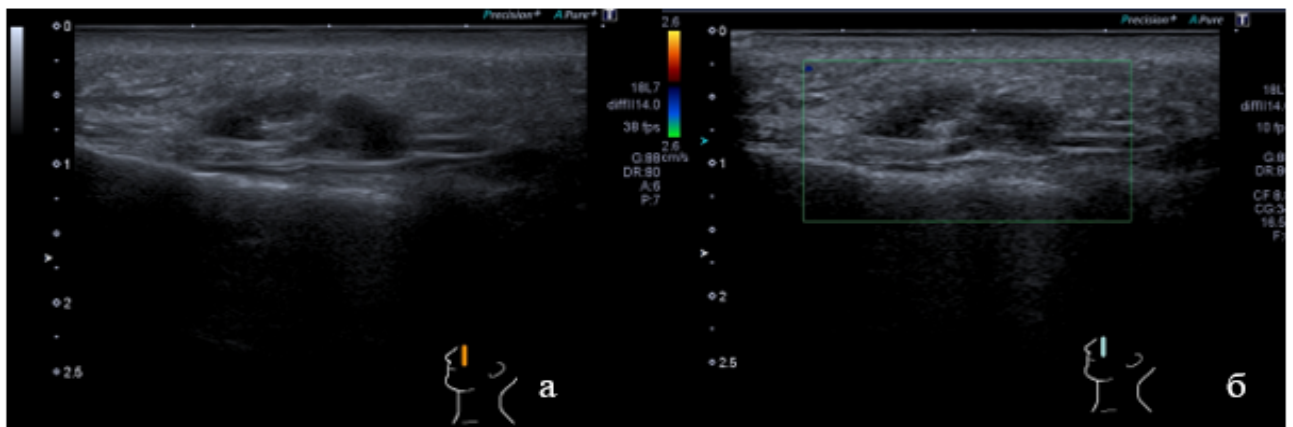


Рисунок 72– УЗИ носогубных складок. В-режим (а), режим ЦДК (б).
Визуализируются болюсы, расположенные в проекции ПЖК, связь со слизистой оболочкой полости рта не определяется

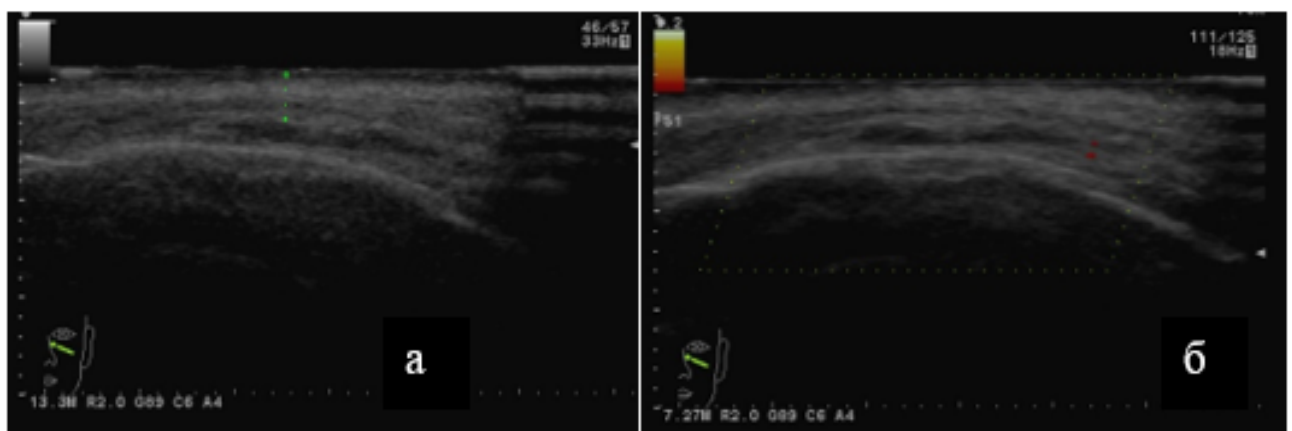


Рисунок 73 – УЗИ носослезных борозд после коррекции филлером на основе ГК.
В-режим (а), режим ЦДК (б). Слева визуализируется зона пониженной эхогенности, вытянутой формы, расположенная наклонно

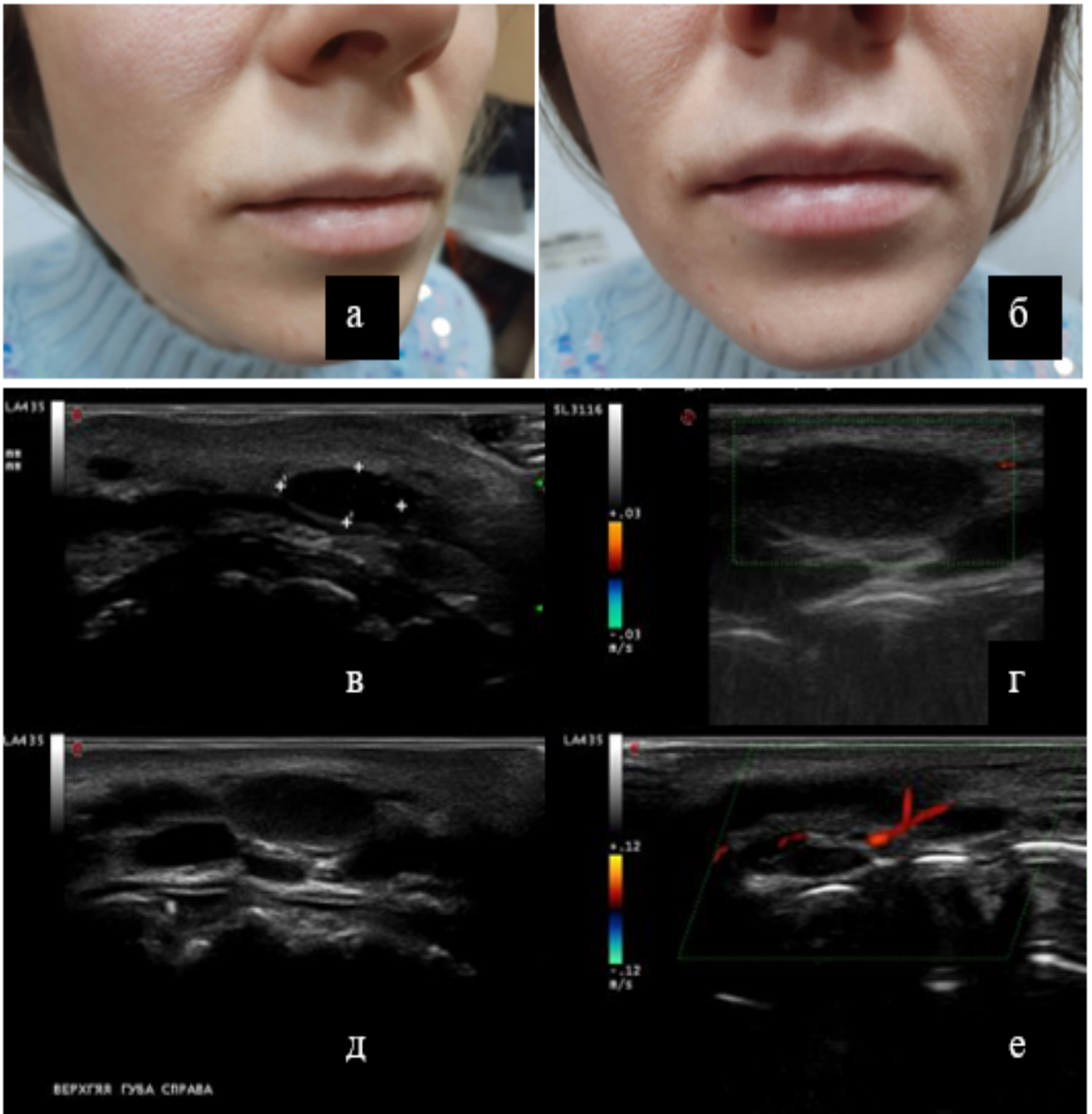


Рисунок 74 – УЗИ мягких тканей области губ. В анамнезе 7 лет и 2 года назад КИП препаратами на основе ГК, введение гиалуронидазы, а также дипроспана для коррекции уплотнений (локально). При УЗИ мягких тканей верхней губы субдермально (в проекции подкожно-жировой клетчатки) визуализируются множественные анэхогенные включения (преимущественно справа) диаметром до 7 мм, с четкими, ровными контурами, овальной формы, однородной эхоструктуры, по эхопризнакам жидкостного характера (наиболее вероятно, болюсы филлера на основе ГК). При ЦДК вышеуказанные включения аваскулярны

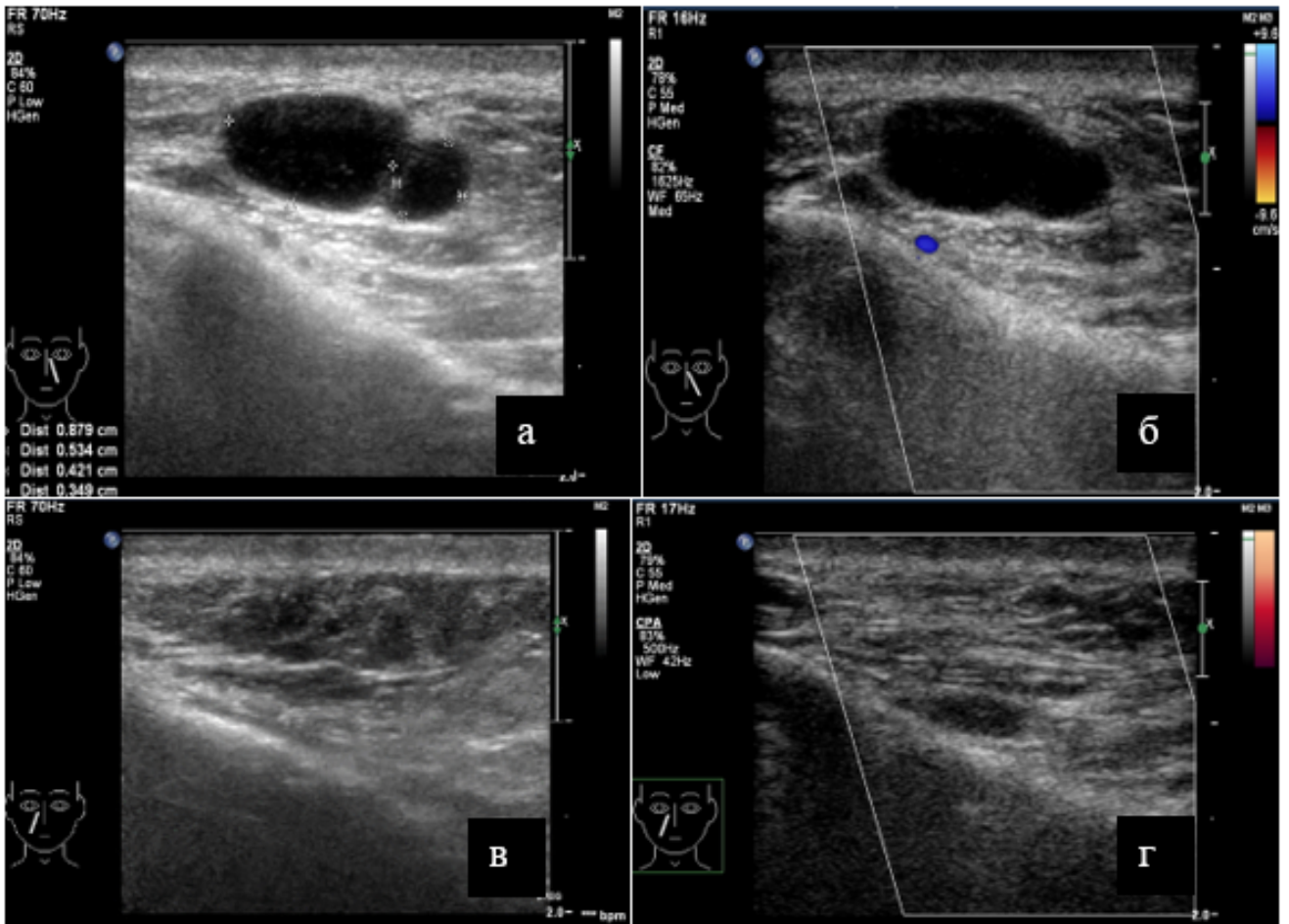


Рисунок 75 – УЗИ мягких тканей левой носогубной складки. Гиперкоррекция филлером на основе ГК. В-режим (а, б), режим ЦДК (в). Слева в проекции верхней трети носогубной складки визуализируется крупный болюс диаметром до 0,9 см, расположенный в ПЖК от субдермального слоя, что обуславливает припухлость

В случае повторного введения дополнительного объема филлера в зону коррекции в 5 случаях у всех пациентов визуализировались множественные анэхогенные включения (болусы) с четкими, ровными контурами. В режиме ЦДК болусы всегда были аваскулярными (Рисунки 76-77).

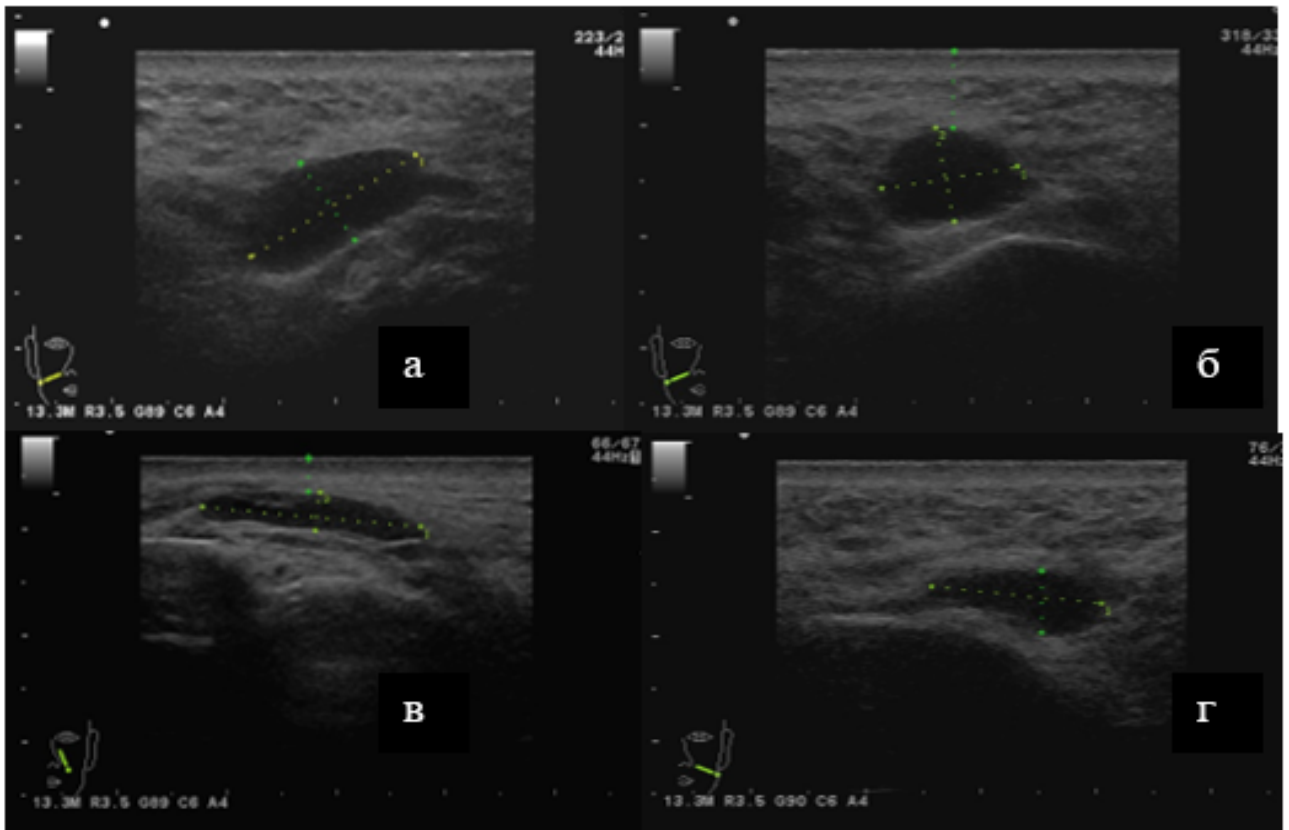


Рисунок 76 – УЗИ носогубных складок. Гиперкоррекция филлером на основе ГК. В-режим. В правой щечной области, латеральнее носогубной складки, в проекции подкожно-жировой клетчатки визуализируется крупный болюс диаметром до 1,0 см

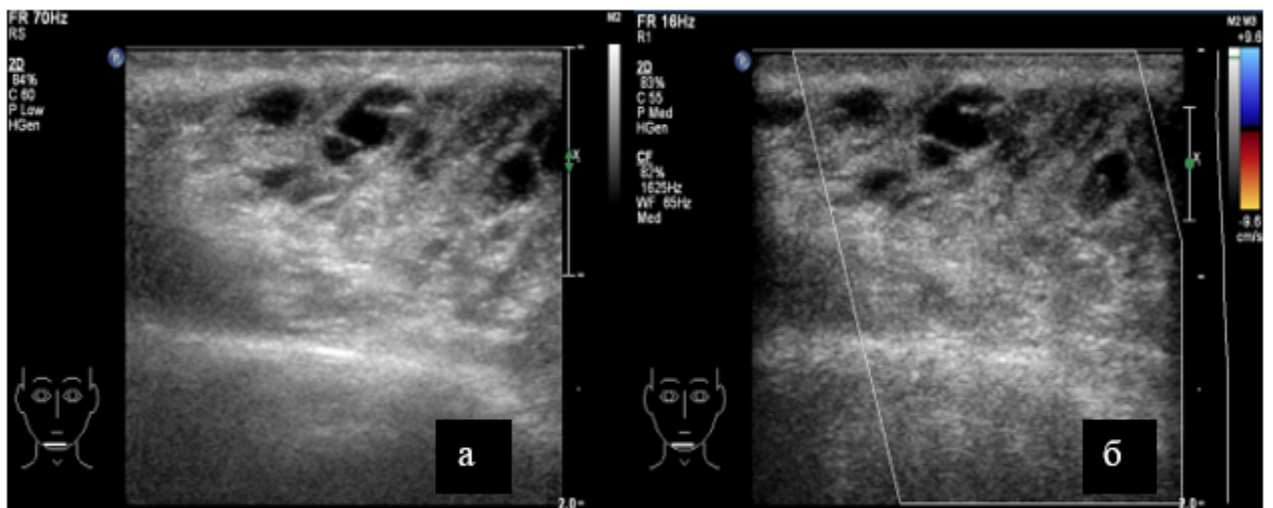


Рисунок 77 – УЗИ подподбородочной области. Гиперкоррекция филлером на основе ГК. В-режим (а), режим ЦДК (б). Определяются множественные анэхогенные включения (болюсы), расположенные в проекции ПЖК, начиная от субдермального слоя

При коррекции скуловых областей филлерами на основе ГК, введенными наочно, в одном случае отмечено неравномерное введение препарата между симметричными областями, что привело к появлению асимметрии. При ультразвуковом сканировании симметричных зон визуализировалось асимметричное по объему расположение препарата. В случае проведения контурной пластики наочно филлер определялся в глубоких отделах мягких тканей в виде анэхогенной, вытянутой структуры с четкими, ровными контурами, однородной эхоструктуры. При ЦДК зон патологической васкуляризации не определялось (Рисунок 78).

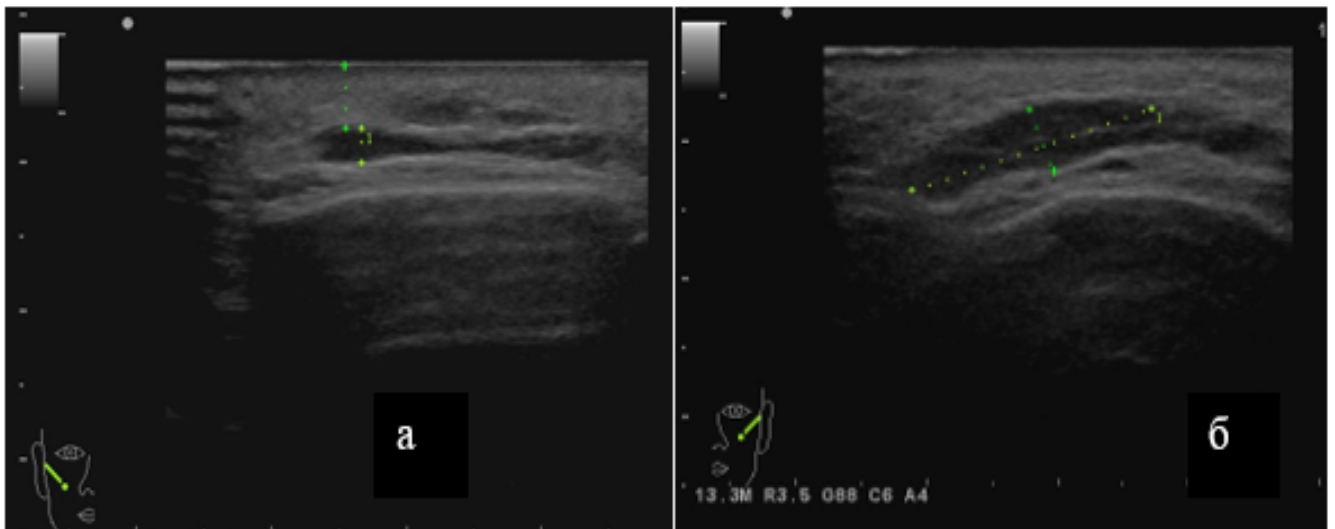


Рисунок 78 – УЗИ скуловых областей. Гиперкоррекция филлером на основе ГК.

Отмечается ассиметричное расположение филлера в мягких тканях скуловых областей. Филлер расположен в проекции ПЖК. По протоколу инъекции филлер был введен наочно

В одном случае была выявлена гиперкоррекция филлером на основе силикона. После проведения КИП пациентка отмечала значительный объем и «неестественность» в области коррекции (область губ). В анамнезе 2 года назад введение филлера на основе силикона (Рисунок 79).

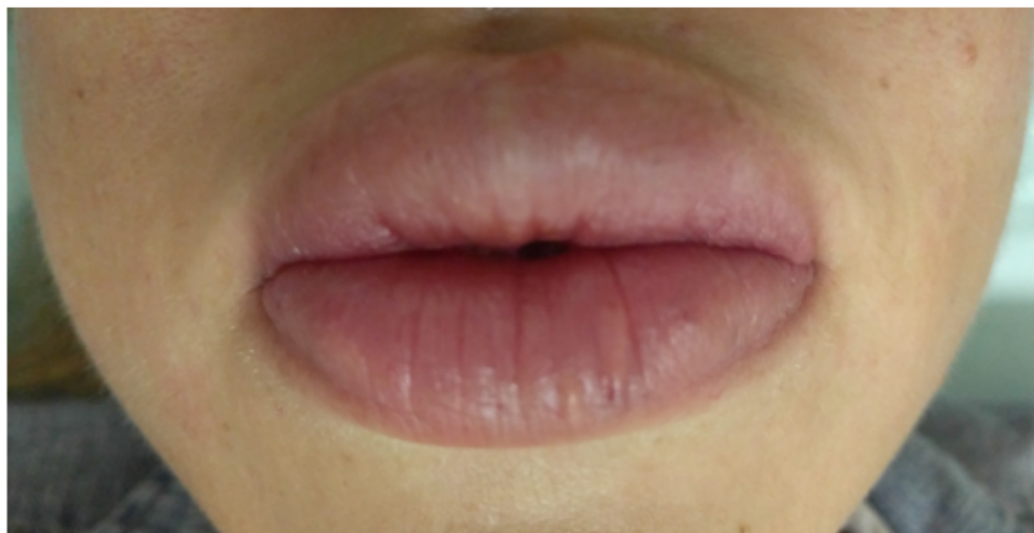

Рисунок 79 – Фотография области губ пациентки с гиперкоррекцией филлером на основе силикона

При УЗИ зоны коррекции визуализируются мягкие ткани с нечеткими, достаточно ровными контурами, повышенной эхогенности, однородной эхоструктуры, дающие выраженную акустическую тень. Данные изменения соответствуют выраженным фиброзным изменениям на фоне введения препаратов на основе силикона. При исследовании в доплеровских режимах на фоне выраженных фиброзных изменений сосудистый рисунок не визуализировался (Рисунок 80).

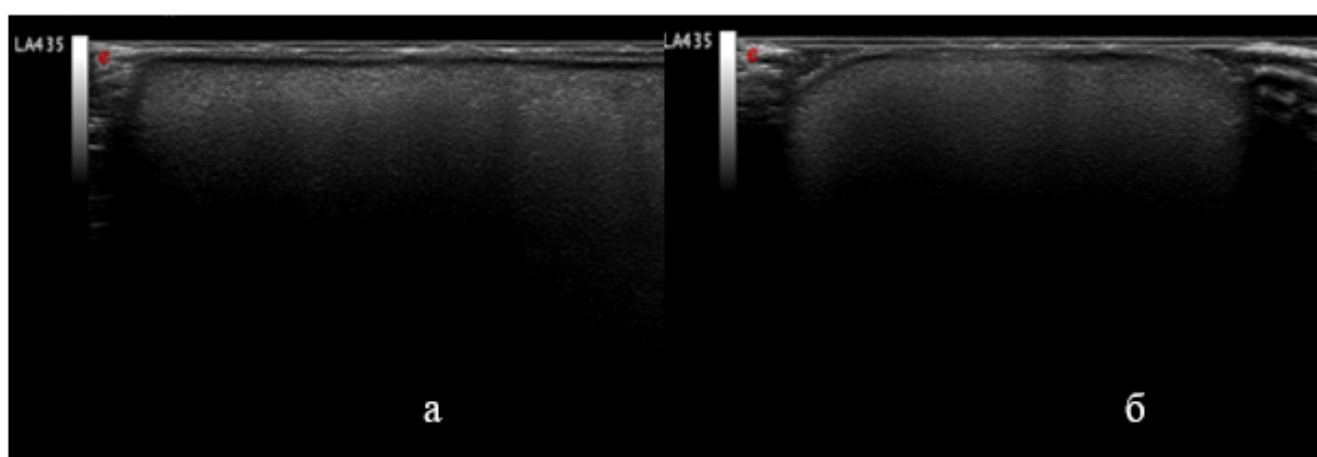


Рисунок 80 – УЗИ мягких тканей губ и носогубных складок через 10 лет после КИП неизвестным филлером. В-режим. При исследовании губ мягкие ткани с нечеткими, неровными контурами, повышенной эхогенности, с нарушением дифференцировки нижележащих структур за счет акустической тени (УЗ-признаки фиброзных изменений)

По результатам проведенного УЗИ все пациенты с заключением о нарушении техники инъекции были направлены к врачу-косметологу для определения дальнейшего лечения. Данные УЗИ позволили во всех случаях установить группу препарата, а также точную локализацию, что повлияло на дальнейшую тактику лечения. В 92,0% введение лонгидазы позволило полностью устранить выявленное осложнение. В других случаях было проведено оперативное вмешательство (8,0%).

4.3. Результаты ультразвукового исследования пациентов с миграцией и дислокацией филлера в мягких тканях лица после контурной инъекционной пластики лица

Миграция представляет собой межрегиональное смещение филлера из области инъекции в близлежащие регионы. При перемещении филлера в пределах региона, куда проводилось непосредственно введение, наиболее корректно использование термина «внутрирегиональная дислокация». Среди обследованных пациентов миграция/дислокация филлера была выявлена у 13 пациентов (8,0%). Возраст пациентов с данным осложнением составил от 28 до 59 лет. Преобладали пациенты в возрасте от 30 до 40 лет 7 случаев (53,9%) (Рисунок 81). При этом миграция/дислокация филлера на основе ГК отмечена в 3 случаях (23,0%), ГАК – у 1 пациента (7,7%), силикона – у 8 пациентов (61,5%), ПААГ – в 1 случае (7,7%). Истинная миграция, связанная со смещением филлера в другие регионы, составила 2 случая (15,4%), дислокация – 11 случаев (84,6%). Давность введения препаратов в данной группе была от 7 дней (для филлера на основе ГК) и до 9 лет (для филлера на основе силикона) (Таблица 4.5).

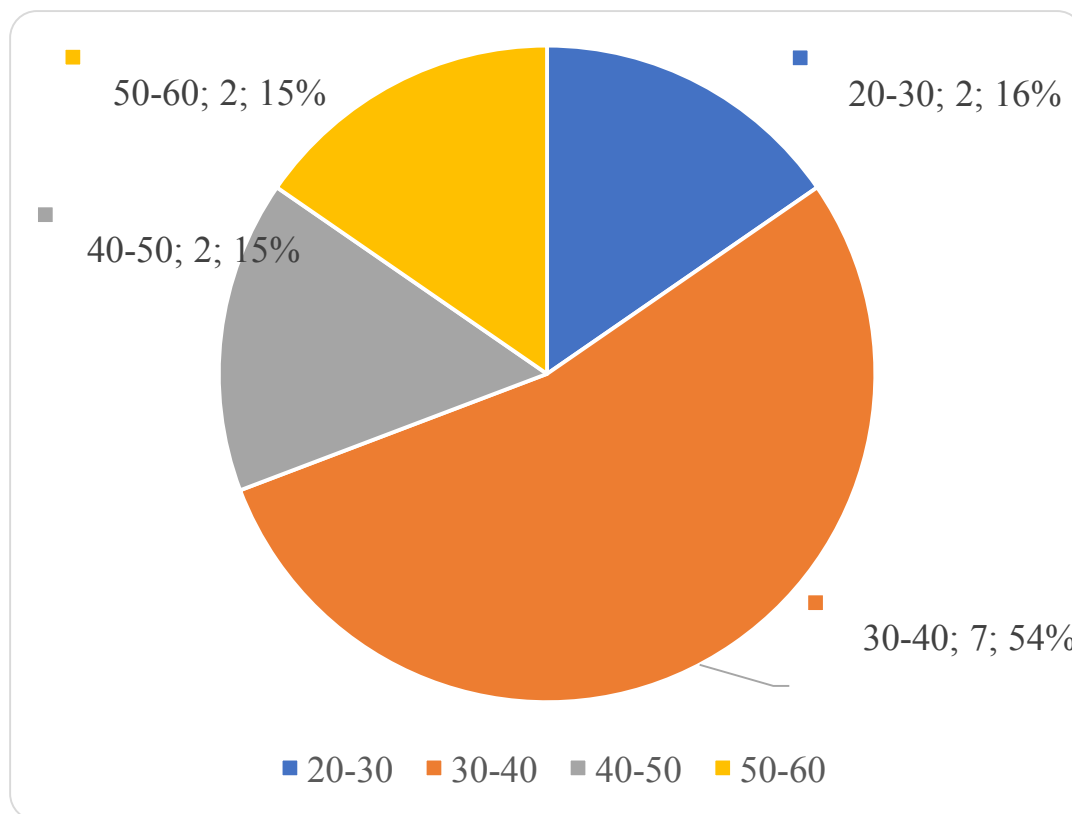


Рисунок 81 – Распределение пациентов в группе с миграцией/дислокацией косметологических филлеров

По локализации данное осложнение встречалось в различных областях лица (Таблица 4.5). По давности обращения были получены данные, что миграция на фоне введения филлеров на основе ГК чаще происходила в периоды от 1 мес. (2 случая, 15,3%) и от 1 до 5 лет (2 случая, 15,3%); при введении бионедegradуемых филлеров данное осложнение было выявлено в периоде более 5 лет у 8 пациентов (61,5%) (Таблица 30). Для данного осложнения было характерно наличие различных жалоб, преимущественно встречались уплотнение (10 пациентов, 76,9%), припухлость (8 случаев, 61,5%) и смещение филлера в 11 случаях (84,6%) (Таблица 30). Основной жалобой у пациентов с данным осложнением было появление безболезненной припухлости в зоне, где не проводилась косметологическая коррекция (в случае миграции), или появлялась асимметрия в зоне введения филлера (в случае дислокации) (Таблица 30).

Таблица 30 – характеристика обследованных в группе с миграцией и дислокацией филлера после КИП

	Признак	Абс. (%)
1.	<i>Возраст:</i>	
	20-30	2 (15,3%)
	30-40	7 (53,9%)
	40-50	2 (15,3%)
2.	<i>Группа препарата:</i>	
	ГК	3 (23,0%)
	Силикон	8 (61,5%)
	ПААГ	1 (7,7%)
3.	<i>Локализация:</i>	
	Лобная	3 (23,0%)
	Скуловая	1 (7,7%)
	Носогубная	3 (23,0%)
	Подглазничная	2 (15,3%)
	Щечная	2 (15,3%)
	Область губ	1 (7,7%)
Область носа	1 (7,7%)	
4.	<i>Жалобы:</i>	
	Припухлость	8 (61,5%)
	Асимметрия	5 (38,4%)
	Уплотнение	10 (76,9%)
5.	<i>Миграция</i>	11 (84,6%)
	<i>Время после КИП:</i>	
	До 1 мес	2 (15,3%)
	1-5 лет	2 (15,3%)
более 5 лет	8 (61,5%)	
неизвестно	1 (7,7%)	

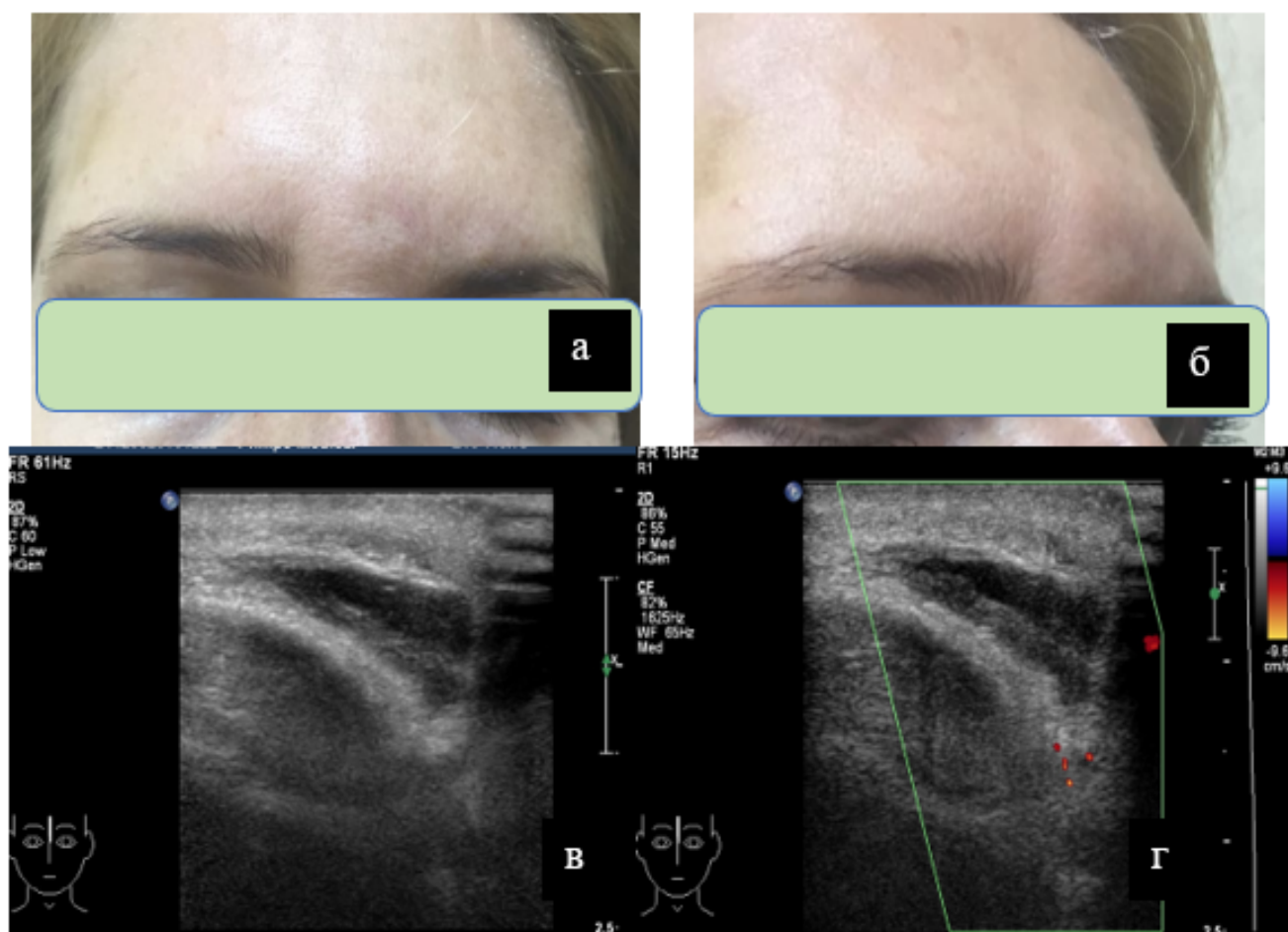


Рисунок 82 – Фото пациентки С., 54 года. Пациентка отмечает жалобы на появление припухлости в лобной области после коррекции межбровных складок филлером на основе ГК с введением ботулинического токсина в глабеллярной и фронтальной зонах для устранения мимических морщин в тот же день. УЗИ мягких тканей лобной области (в, г). Визуализируется зона пониженной эхогенности (миграция филлера на основе ГК в лобную область)

Причинами возникновения миграции/дислокации косметологических препаратов являлись избыточное введение филлера (8 пациентов, 61,5%), введение косметологического препарата глубже собственной фасции лица (2 случая, 15,3%), что приводило к распространению геля по фасциально-мышечным футлярам, одновременное введение косметологического филлера и ботулотоксина (10 пациентов, 76,9%), а также проведение КИП в функционально-активных областях (например, губ) (2 случая, 5,3%) (Рисунок 82).

Таблица 31 – результаты обследования пациентов с миграцией/дислокацией филлера после КИП

	Признак	Абс. (%)
1.	<i>Эхогенность:</i> повышенной эхогенности анэхогенные включения	10 (76,9%) 3 (23,0%)
2.	<i>Эхоструктура:</i> однородная неоднородная	3 (23,0%) 10 (76,9%)
3.	<i>Контуры:</i> четкие нечеткие ровные неровные	4 (30,7%) 9 (69,2%) 4 (30,7%) 9 (69,2%)
4.	<i>Васкуляризация:</i> не изменена	13 (100%)
5.	<i>Артефакты:</i> интенсивная акустическая тень отсутствие	8 (61,5%) 5 (38,4%)

При УЗИ пациентов с наличием такого осложнения, как миграции/дислокации филлера на основе ГК, визуализировалась зона пониженной эхогенности, которая соответствовала введенному ранее филлеру, в случае болюсного введения во всех случаях определялись множественные анэхогенные болюсы с четкими, ровными контурами, однородной эхоструктуры. При ЦДК в проекции филлера васкуляризация не определялась (Рисунок 83). Также во всех случаях была осмотрена зона, куда проводилась инъекция филлера на основе ГК. Визуализировались аналогичные множественные анэхогенные включения (болюсы) с четкими, ровными контурами, однородной эхоструктуры. Тактикой лечения в данном случае было проведение курса ферментотерапии с учетом оценки глубины расположения филлера и точной локализации после проведения УЗИ.

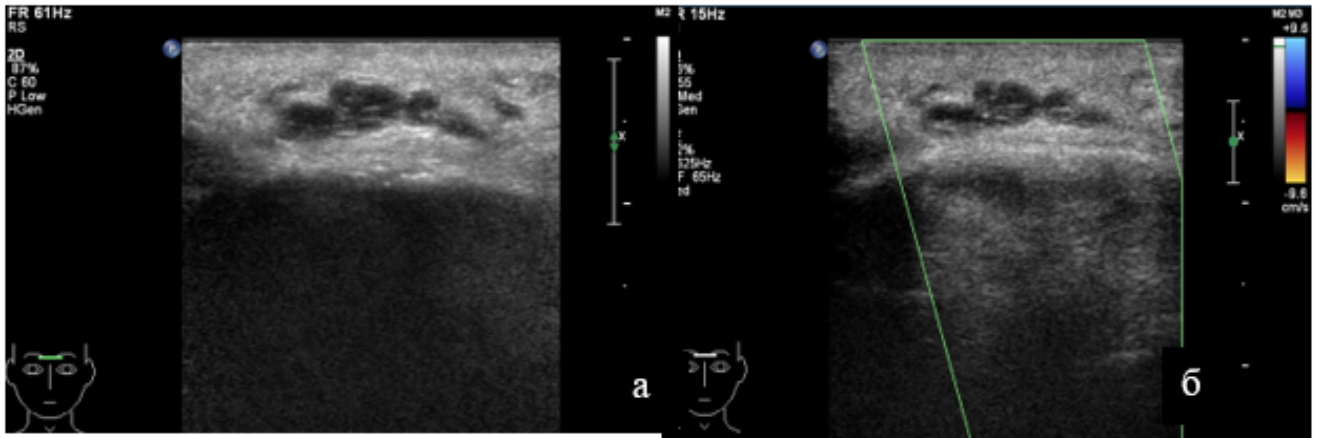


Рисунок 83 – УЗИ мягких тканей межбровной области. Визуализируются множественные округлые болюсы с четкими, ровными контурами, однородной эхоструктуры. При ЦДК – вышеуказанные структуры аваскулярны

Миграция/дислокация филлера на основе силикона была выявлена у 8 пациентов (61,5%). Во всех случаях пациенты отмечали появление безболезненной припухлости в зоне, где не проводилась косметологическая коррекция (Рисунок 84). Также стоит отметить, что все осложнения (8 пациентов, 61,5%) возникали в отдаленные периоды (более 5 лет после введения).

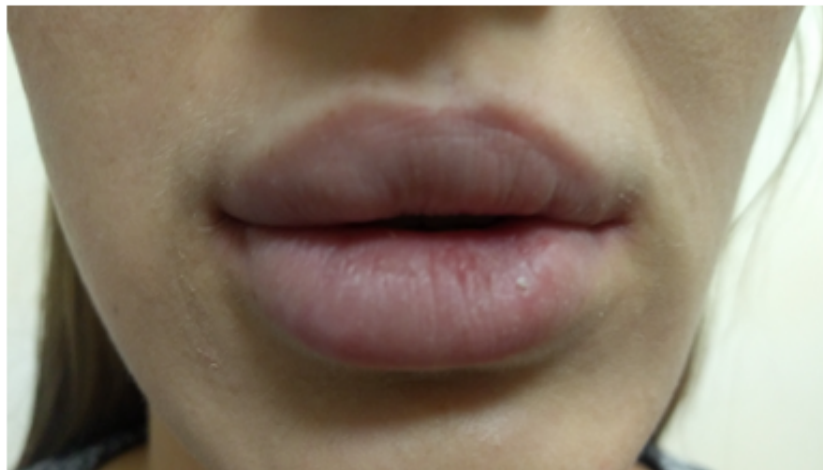

Рисунок 84 – Асимметрия верхней губы на фоне введение бионедegradуемого филлера на основе силикона

Миграция после КИП препаратом на основе силикона встречалась при исследовании лобной области у 3 пациентов (23,0%) на границе нижней и средней трети лобной области в проекции между межбровными складками определялось наличие зоны повышенной эхогенности с неровными, нечеткими контурами, дающей акустическую тень, затрудняющую анализ нижележащих структур

(Рисунки 85–86). При доплерографии васкуляризация в проекции филлера и фиброзных изменений не определялась. Внутрорегиональная дислокация области губ возникала в 2 случаях (25,0%) на фоне введения бионедegradуемых филлеров на основе силикона. Косметологический препарат смещался из центральных отделов в боковые отделы губ, в результате чего при УЗИ визуализировались признаки наличия филлера на основе силикона, зоны повышенной эхогенности с ровными, нечеткими контурами, дающие акустическую тень, затрудняющую оценку нижележащих структур.

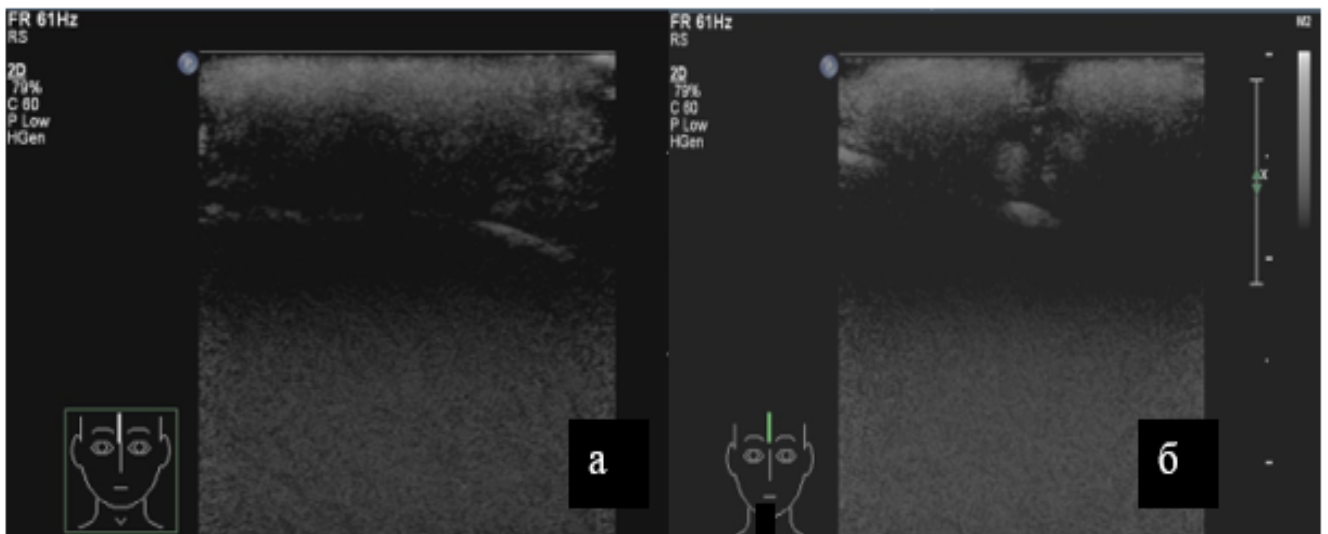


Рисунок 85 – УЗИ мягких тканей лобной области. Визуализируются зоны повышенной эхогенности с нечеткими, ровными контурами, дающие акустическую тень, дифференцировка нижележащих тканей отсутствует

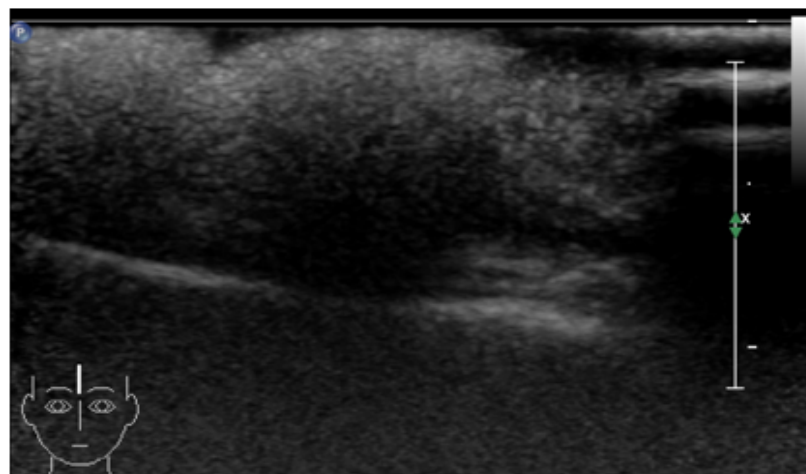


Рисунок 86 – УЗИ мягких тканей лобной области. В анамнезе коррекция филлером на основе силикона

Дислокация филлера на основе ГАК была выявлена в 1 случае (7,6%) (Рисунок 87). Основная причина возникновения данного осложнения была связана с самостоятельным массированием области носослезных борозд от медиального угла глаза в латеральном направлении. Данное осложнение уже было рассмотрено в группе осложнений, связанных с нарушением техники введения. Так как препараты на основе ГАК не предусмотрены для коррекции носослезных борозд.

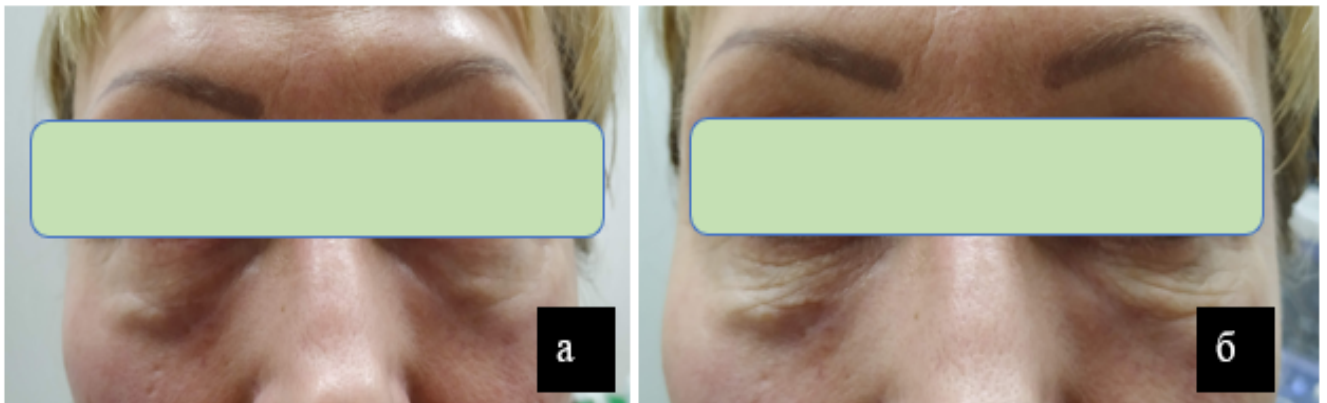


Рисунок 87 – Пациентка с коррекцией носослезных борозд филлером на основе ГАК

При УЗИ носослезных борозд и подглазничных областей у пациентки с дислокацией после введения филлера на основе ГАК визуализировались зоны повышенной эхогенности с обеих сторон, расположенные на глубине 1,2 мм от поверхности кожи, с достаточно четкими и ровными контурами, размерами 4,1x30 мм, умеренно неоднородной эхоструктуры за счет наличия множественных мелких гиперэхогенных включений (что соответствует кальцинатам, находящимся в карбоксиметилцеллюлозе). При ЦДК в проекции вышеуказанной зоны васкуляризация не определялась. По результатам УЗИ было рекомендовано проведение оперативного вмешательства для полного устранения жалоб пациента.

В 1 случае (7,7%) отмечалась миграция филлера на основе ПААГ из верхних отделов лобной области в зону межбровья (Рисунок 88). Более 20 лет назад пациентке был введен бионедegradуемый филлер после травматической деформации мягких тканей лобной области. При ультразвуковом исследовании

визуализировалась зона с четкими, ровными контурами, пониженной эхогенности, неоднородной эхоструктуры за счет наличия зон более низкой эхогенности, а также эхогенных включений. При ЦДК в проекции филлера васкуляризация не определялась.

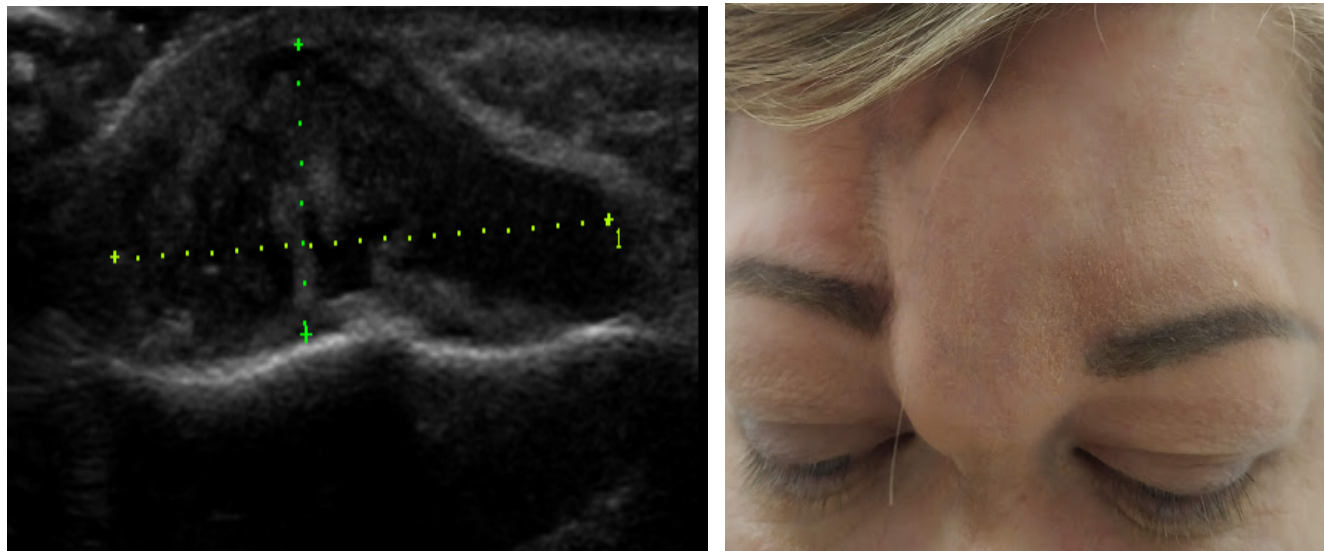


Рисунок 88 – Эхограмма лобной области после КИП филлером на основе ПААГ (а). Фото пациента (б)

Таким образом, миграция или дислокация косметологического филлера – это не часто встречающаяся патологию, составляет 8,1% от всех осложнений. Тем не менее данное осложнение может возникать при введении филлеров различных групп, в том числе и на основе ГК. УЗИ позволило во всех случаях визуализировать данное осложнение, оценить глубину и точную локализацию препарата, а также группу препаратов, что определило выбор дальнейшей тактики лечения. В 50,0% был назначен курс ферментотерапии для биодеградации филлера на основе ГК. В 50,0% случаев, а именно пациентам с введенными в анамнезе бионедеградируемыми филлерами, было рекомендовано оперативное вмешательство.

4.4. Ультразвуковое исследование пациентов с отеками после контурной пластики лица

Отек мягких тканей лица представляет собой одно из часто развивающихся осложнений после КИП (43 пациента, 26,8%). Чаще отеки развиваются в подглазничных областях (13 пациентов, 30,2%), реже в других отделах лица. Данное осложнение может возникать на фоне введения различных групп филлеров, но чаще после инъекций филлера на основе ГК (38 пациентов, 88,3%) (Таблица 4.7). В группу с отеком мягких тканей лица после КИП вошли 43 пациента женского пола в возрасте от 26 до 59 лет. Преимущественно данная патология встречалась в диапазоне от 40 до 50 (20 пациентов, 46,5%) и от 30 до 40 лет (19 пациентов, 44,1%) (Рисунок 89).

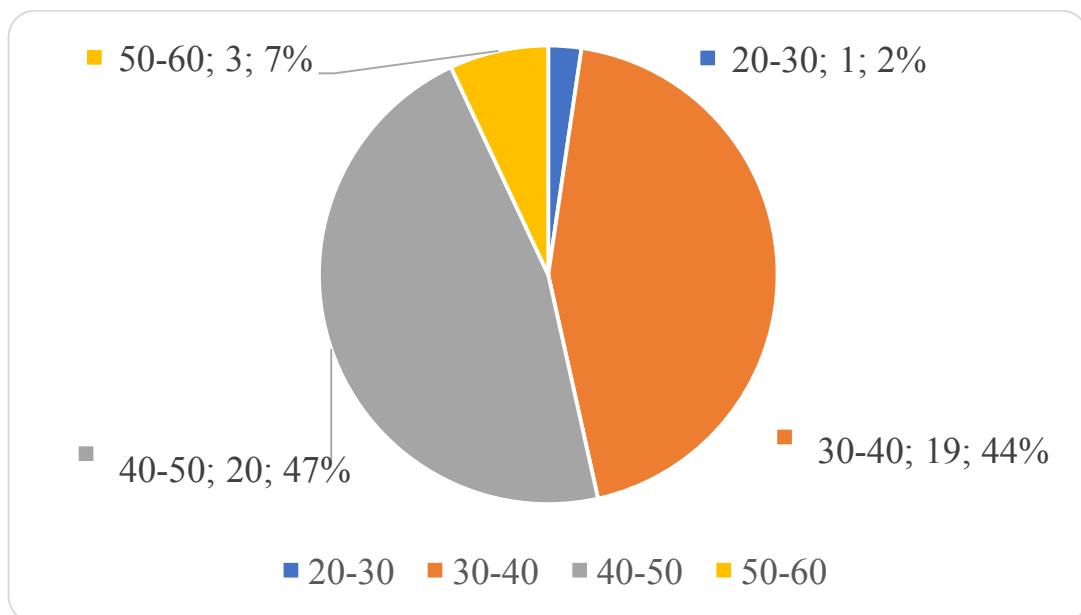


Рисунок 89 – Распределение пациентов с отеками по возрасту

Данное осложнение встречалось после введения препаратов на основе ГК (38 пациентов, 88,3%) и на основе силикона (5 пациентов, 11,6%). Возникновение отеков происходило в различные периоды от момента КИП. Большая часть пациентов (17 случаев, 37,2%) обращалась к врачу в интервале 1–5 лет после введения филлера (особенно это касалось препаратов на основе ГК). В

большинстве случаев (13 случаев, 30,2%) отеки локализовались в подглазничной области (инфраорбитальной, в проекции носослезных борозд). Среди жалоб пациенты отмечали появление отечности (24 пациента, 55,8%), уплотнение в области инъекции (7 случаев, 16,2%), а также болезненность (7 случаев, 16,2%) (Таблица 32). Отеки встречались как изолированное осложнение, так и в комплексе с другими патологическими изменениями (гранулематозные изменения, нарушение техники введения и т.д.). Изолированный отек был выявлен у 29 пациентов (67,4%), в остальных случаях отек сочетался с другими осложнениями, такими как фиброзные изменения (9 пациентов, 20,9%), лимфаденит (3 случая, 6,9%), нарушение техники инъекции (2 пациента, 4,6%).

Таблица 32 – Характеристика пациентов с отеками после КИП

	Признак	Абс. (%)
1.	<i>Возраст пациентов:</i> 20-30 30-40 40-50 50-60	1 (2,3%) 19 (44,1%) 20 (46,5%) 3 (6,9%)
2.	<i>Группа препарата:</i> ГК Силикон	38 (88,3%) 5 (11,6%)
3.	<i>Локализация:</i> лобная височная скуловая носогубная подглазничная щечная область губ подбородочная	1 (2,3%) 2 (4,6%) 3 (6,9%) 10 (23,2%) 13 (30,2%) 3 (6,9%) 8 (18,6%) 3 (6,9%)

Продолжение таблицы 32

	Признак	Абс. (%)
4.	<i>Жалобы:</i>	
	припухлость	4 (9,3%)
	асимметрия	1 (2,3%)
	уплотнение	7 (16,2%)
	отек	24 (55,8%)
	болезненность	7 (16,2%)
	<i>Время после КИП:</i>	
	1-3 мес	6 (13,9%)
	3-6 мес	5 (11,6%)
	6-9 мес	3 (6,9%)
	9-12 мес	5 (11,6%)
	1-5 лет	16 (37,2%)
	более 5 лет	5 (11,6%)
неизвестно	3 (6,9%)	

При УЗИ пациента с клиническими проявлениями данного осложнения основными задачами были визуализация фрагментов филлера, четкое определение их расположения относительно анатомических структур и глубины залегания от поверхности кожи, а также взаимоотношения анатомических структур и болюсов филлера (Рисунки 90–91).

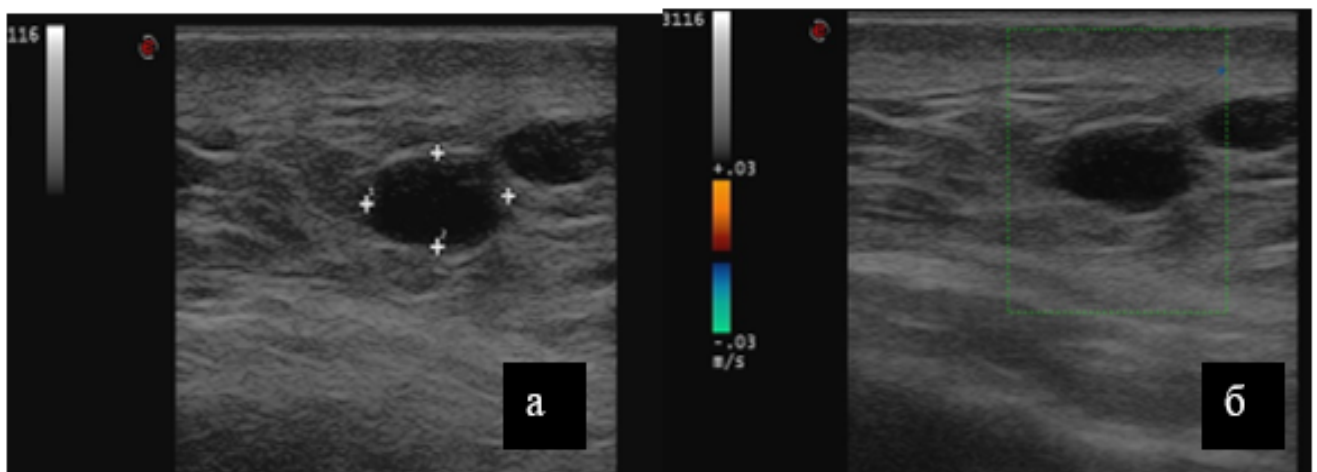


Рисунок 90 – УЗИ щечной области после коррекции филлером на основе ГК. В В-режиме (а), в режиме ЦДК (б). Визуализируется анэхогенное включение размерами 4,1х2,2 мм, с четкими, ровными контурами, с наличием эхогенной капсулы (болюс филлера на основе ГК). В режиме ЦДК – аваскулярное

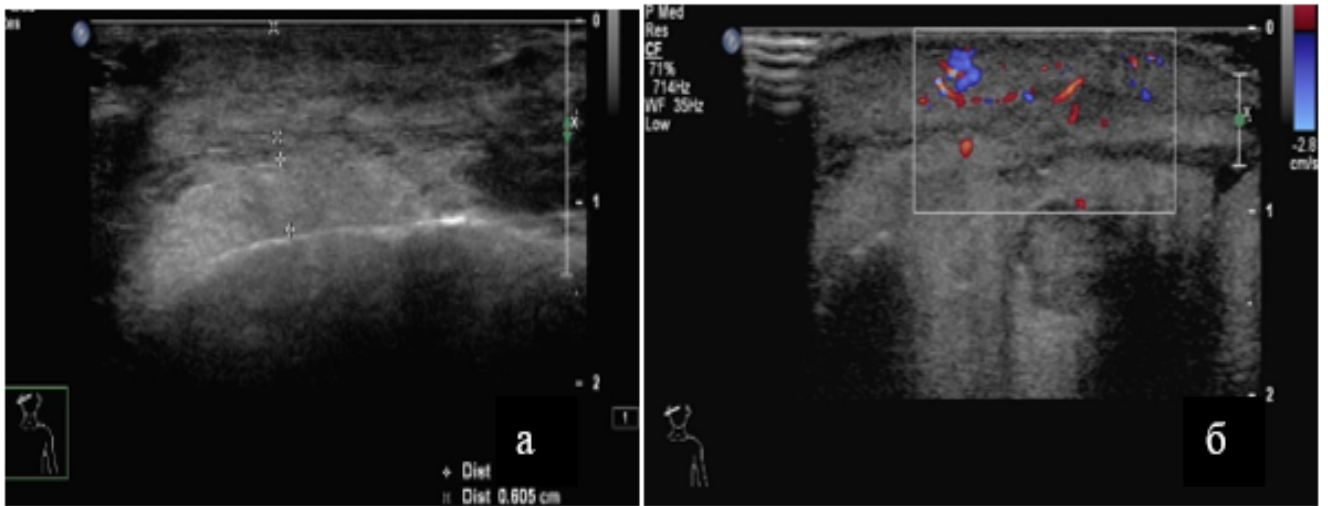


Рисунок 91 – УЗИ губ после КИП препаратом на основе ГК. В В-режиме (а, б), в режиме ЦДК (б). Визуализируется увеличение в объеме мягких тканей за счет утолщения ПЖК над и подкруговой мышцей рта с повышением эхогенности. В режиме ЦДК васкуляризация усилена

Ультразвуковая картина мягких тканей после КИП филлером на основе ГК представлял собой зоны пониженной эхогенности (38 пациентов, 88,3%) с нечеткими (22 пациента, 51,1%), неровными (22 пациента, 51,1%) контурами, с усилением сосудистого рисунка (17 случаев, 39,5%) (рисунки 4.35–4.40). Также отмечалось наличие фиброзной капсулы по периферии болюсов у 17 пациентов (44,7%) (Рисунок 92).

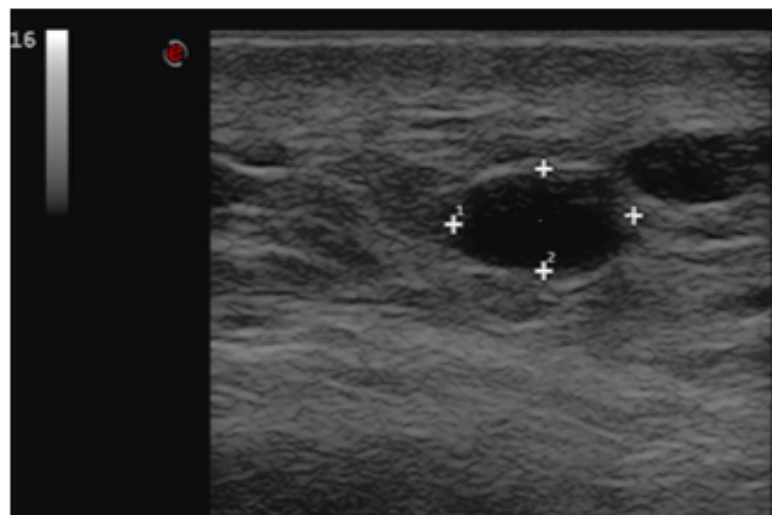


Рисунок 92 – УЗИ выполнено пациентке через 3 года после КИП филлером на основе ГК. Жалобы на отечность правой щечно-скуловой области

Таблица 33 – Результаты обследования пациентов с отеками после КИП

	Признак	Абс. (%)
1.	<i>Эхогенность:</i> повышенной эхогенности пониженной эхогенности	5 (11,6%) 38 (88,3%)
2.	<i>Эхоструктура:</i> однородная неоднородная	21 (48,8%) 22 (51,1%)
3.	<i>Контуры:</i> четкие нечеткие ровные неровные	21 (48,8%) 22 (51,1%) 21 (48,8%) 22 (51,1%)
4.	<i>Васкуляризация:</i> усиление не изменена	17 (39,5%) 26 (60,4%)
5.	<i>Артефакты:</i> интенсивная акустическая тень дистальное усиление отсутствие	5 (11,6%) 17 (39,5%) 21 (48,8%)

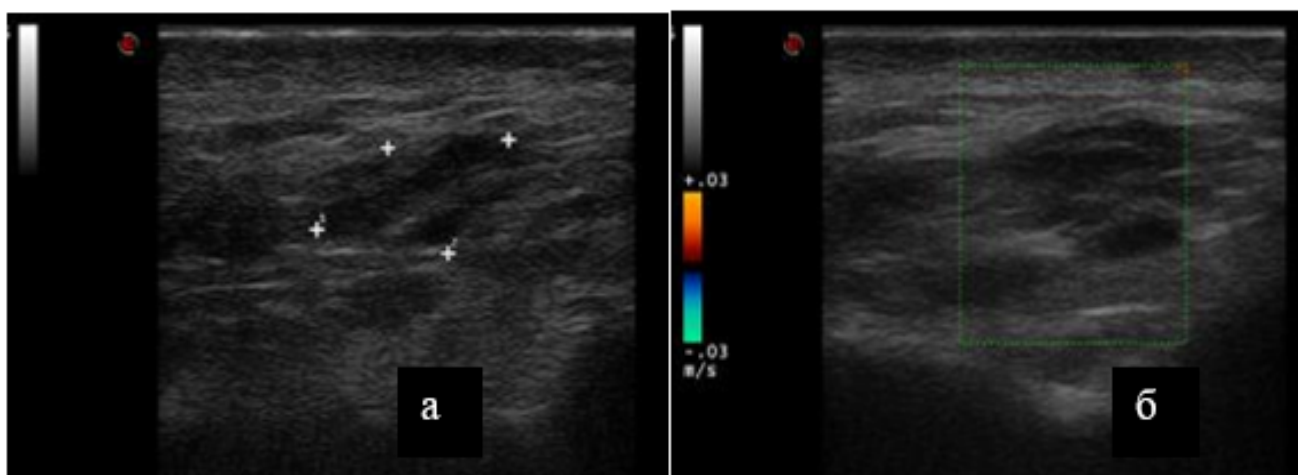


Рисунок 93 – УЗИ подглазничных областей в В-режиме (а), в режиме ЦДК (б). В анамнезе 5–6 лет назад введение филлера на основе ГК в носослезные борозды

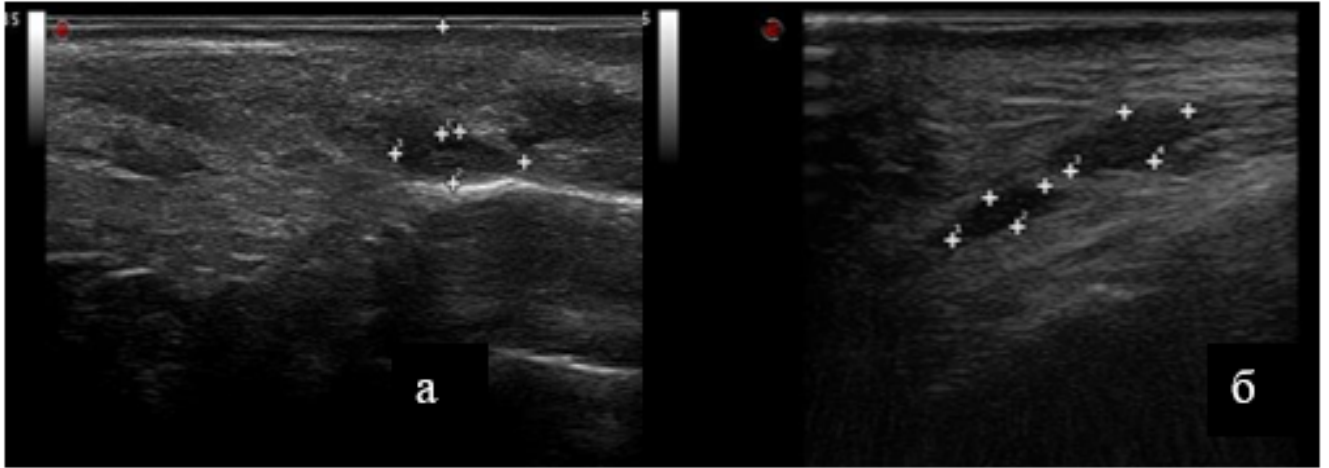


Рисунок 94 – УЗИ мягких тканей носослезных борозд. В-режим. В анамнезе проведение КИП лица с введением филлера на основе ГК в носослезные борозды 3 года и 1 год назад

Ультразвуковая картина после обследования пациентов с отеками после инъекции филлеров на основе силикона (5 случаев, 11,6%) характеризовалась зонами повышенной эхогенности (5 случаев, 11,6%), с нечёткими, неровными контурами, васкуляризация преимущественно была не изменена (4 случая, 80,0%) (Рисунок 95).

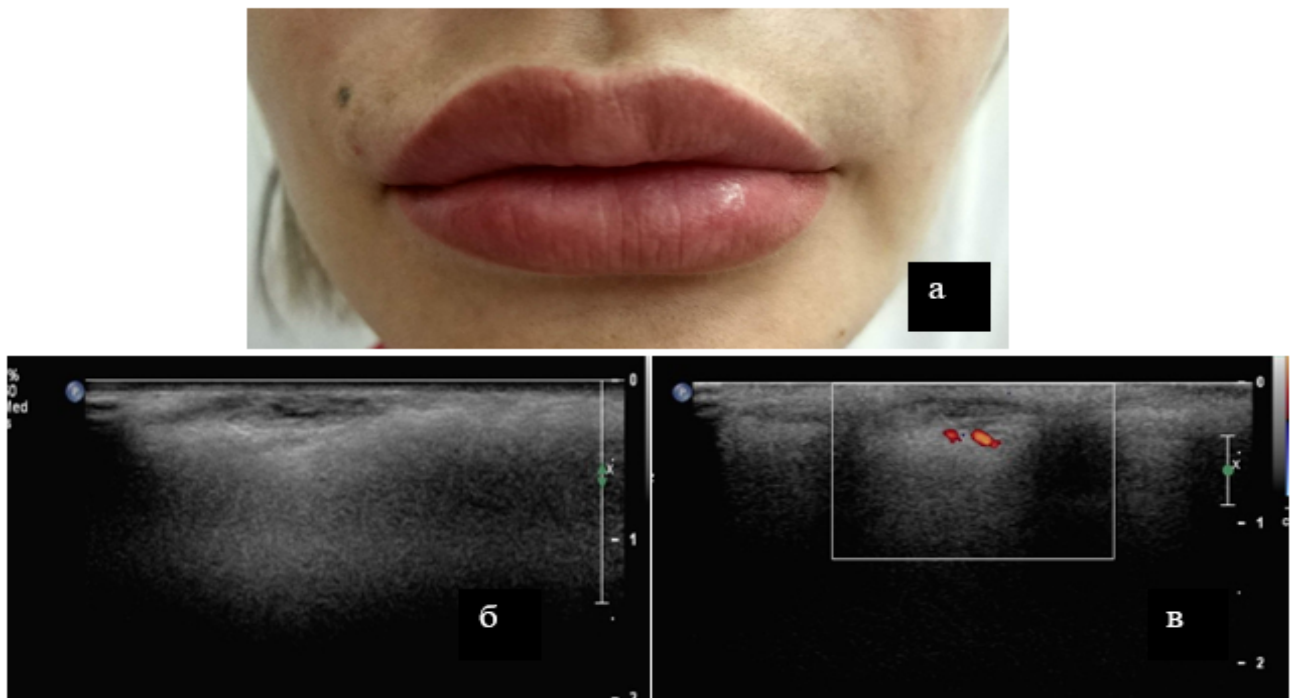


Рисунок 95 – Фото пациентки (а) и УЗИ мягких тканей губ после КИП филлером на основе силикона и ГК. В проекции видимой отечности определяется зона пониженной эхогенности с наличием анэхогенных включений, соответствующая зоне коррекции филлером на основе ГК

В связи с преобладанием группы пациентов после введения филлеров на основе ГК (38 пациентов, 88,3%) основной тактикой дальнейшего ведения было проведение ферментотерапии препаратами на основе гиалуронидазы. В 11,6% случаев (после инъекции бионедegradуемыми препаратами) вариантами лечения было проведение оперативного вмешательства и местной ферментотерапии.

Таким образом, УЗИ в группе пациентов с жалобами на отеки мягких тканей лица позволило достоверно выявить признаки отека у всех пациентов, а также причины его возникновения. В частности, визуализация остатков болюсов малого диаметра, которые за счет притяжения молекул воды вызывали данное осложнение (86,0%). УЗИ позволило определить наличие и точную локализацию препарата, а также оценить наличие экзогенной капсулы, что повлияло на дальнейшую тактику лечения пациентов.

4.5. Ультразвуковое исследование пациентов с гранулематозными изменениями после контурной пластики лица

Среди обследованных пациентов гранулематозные изменения были выявлены у 6 пациентов с осложнениями (3,7%). Осложнение по типу формирования гранулем чаще встречалось после введения бионедegradуемых филлеров, но также данное осложнение развивалось после введения препаратов на основе ГК. Механизм формирования гранулем до конца не изучен, но большинство исследователей считает, что основную роль играют макрофаги, гигантские многоядерные и эпителиальные клетки, а также периваскулярные дендрциты, которые формируют по периферии гранулемы капсулу [35].

Гранулематозные изменения на фоне проведения КИП лица различными филлерами были выявлены у 6 пациентов (3,7%). Возраст обследованных составил от 31 до 59 лет. Преобладала группа пациентов возрасте от 50 до 60 лет (3 случая, 50,0%).

В одном случае осложнение возникло на фоне введения филлера на основе ПААГ (16,6%), в 5 случаях – после введения препарата на основе ГК (83,3%). Все пациенты предъявляли жалобы на болезненность (6 случаев, 100%) припухлость (5 пациентов, 83,3%) отечность (3 пациента, 50,0%), уплотнение (5 пациентов, 83,3%). По локализации гранулематозных изменений в 3 случаях (50,0%) данное осложнение определялось в области губ и в 3 случаях (50,0%) в области носогубных складок (Таблица 34). Появление жалоб варьировало от 6 мес. после введения и более 5 лет, вплоть до 23 лет с момента коррекции.

Таблица 34 – Характеристика пациентов с гранулематозными изменениями после КИП

	Признак	Абс. (%)
1.	<i>Возраст пациентов:</i> 30-40 40-50 50-60	1 (16,6%) 2 (33,3%) 3 (50,0%)
2.	<i>Группа препарата:</i> ГК ПААГ	5 (83,3%) 1 (16,6%)
3.	<i>Локализация:</i> носогубная область губ	3 (50,0%) 3 (50,0%)
4.	<i>Жалобы:</i> припухлость уплотнение отек болезненность	5 (83,3%) 5 (83,3%) 3 (50,0%) 6 (100%)
5.	<i>Время после КИП:</i> 6-9 мес 9-12 мес более 5 лет	1 (16,6%) 2 (33,3%) 3 (50,0%)

Таблица 34 – Результаты обследования пациентов с гранулематозными изменениями после КИП

	Признак	Абс. (%)
1.	<i>Эхогенность:</i> повышенной эхогенности	6 (100%)
2.	<i>Эхоструктура:</i> неоднородная	6 (100%)
3.	<i>Контуры:</i> нечеткие неровные	6 (100%) 6 (100%)
4.	<i>Васкуляризация:</i> усиление	6 (100%)

В случае возникновения данного осложнения после инъекций филлеров на основе ГК (5 случаев, 83,3%) в месте проведенной эстетической коррекции во всех случаях определялась зона пониженной эхогенности с нечеткими, неровными контурами, неоднородной эхоструктуры за счет наличия зон как эхогенных (2 случая, 40,0%), так и повышенной эхогенности (4 случая, 80,0%) (Рисунки 96–97). При проведении исследования в режимах ЦДК и ЭДК вокруг вышеописанной зоны определялось усиление сосудистого рисунка у 6 пациентов (100%) (Таблица.10).

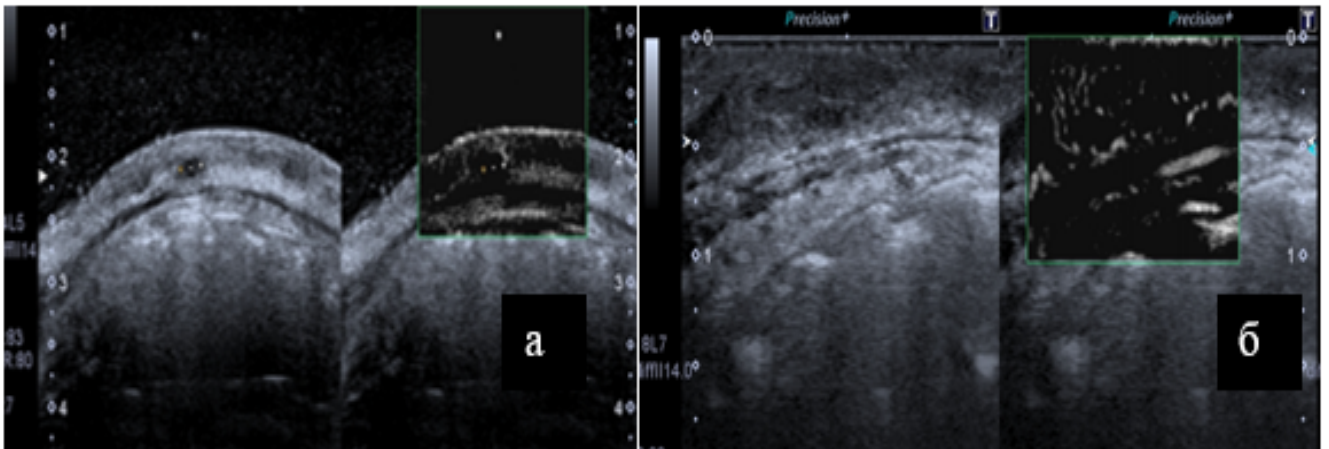


Рисунок 96 – УЗИ мягких тканей верхней губы (а, б) в В-режиме/SMI. В субдермальной области определяется зона пониженной эхогенности

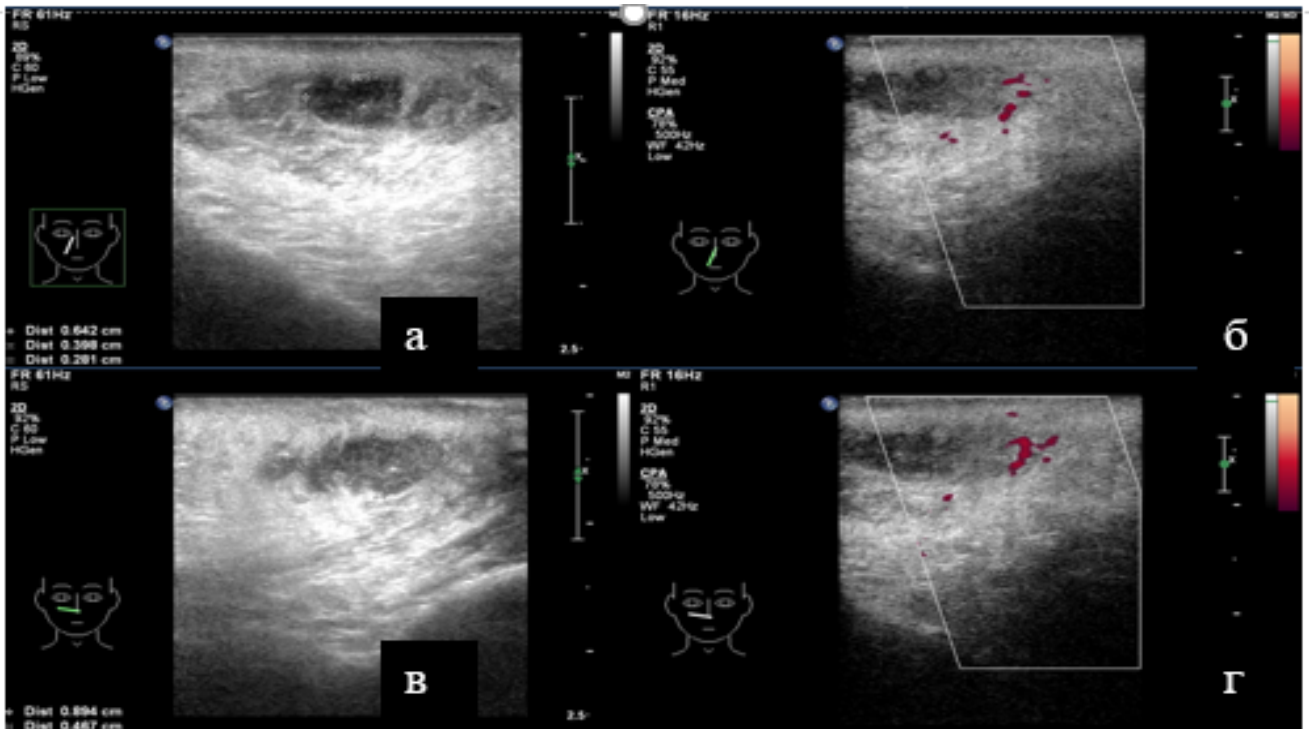


Рисунок 97 – УЗИ мягких тканей носогубных областей в В-режиме (а, в), в режиме ЦДК (б, г). В правой носогубной области определяется зона округлой формы с нечеткими, местами неровными контурами, пониженной эхогенности, умеренно неоднородной эхоструктуры. При ЭДК отмечается усиление васкуляризации

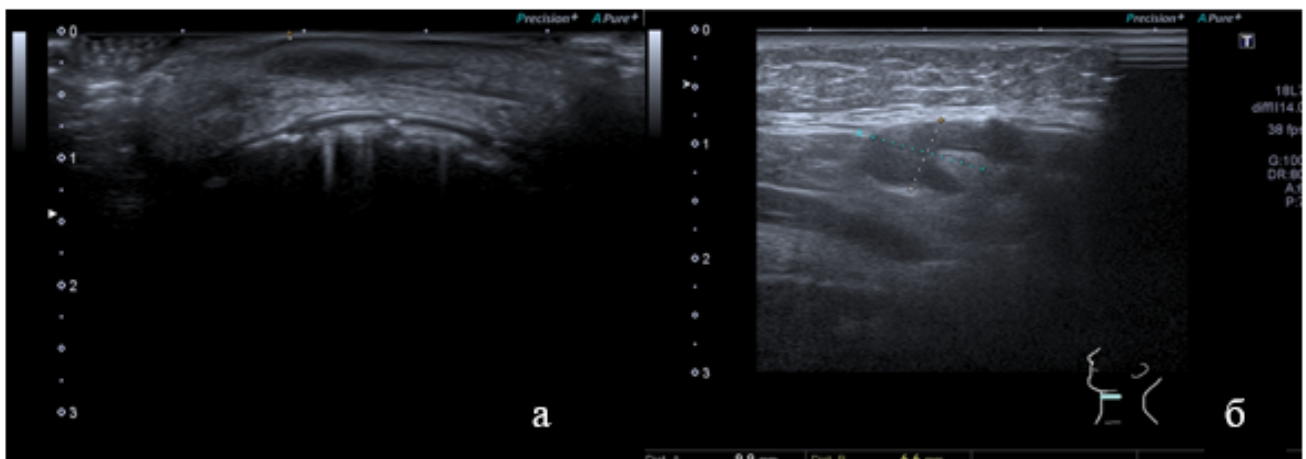


Рисунок 98 – Эхограмма мягких тканей верхней губы (а, б) и поднижнечелюстной области (в) в В-режиме. В субдермальной области определяется зона пониженной эхогенности с четкими, ровными контурами. Отмечается увеличенный л/у с четкими, ровными контурами, со снижением дифференцировки

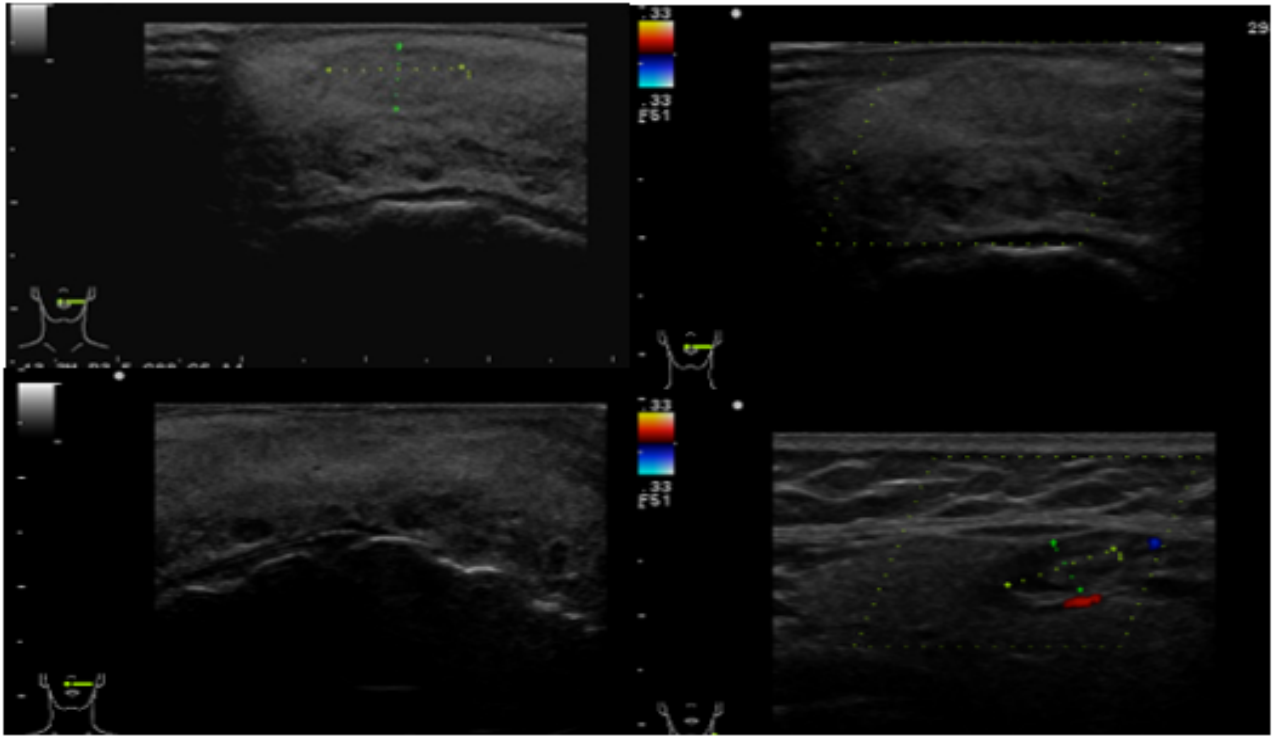


Рисунок 99 – УЗИ мягких тканей губ после КИП филлером на основе ГК. В проекции верхней губы слева визуализируется зона пониженной эхогенности с нечеткими, ровными контурами, однородной эхоструктуры. При ЦДК – аваскулярное. При исследовании регионарных л/у определяется увеличение поднижнечелюстного л/у, с понижением эхогенности и со снижением дифференцировки

В случае возникновения гранулематозных изменений на фоне ПААГ (1 случай, 16,6%) была определена следующая ультразвуковая картина. В проекции введенного ранее филлера определялась зона, увеличенная в размерах (при сравнении с контралатеральной стороной), с нечеткими, неровными контурами, пониженной эхогенности, неоднородной эхоструктуры. В режимах доплерографии отмечалось усиление васкуляризации по периферии (Рисунок 100).

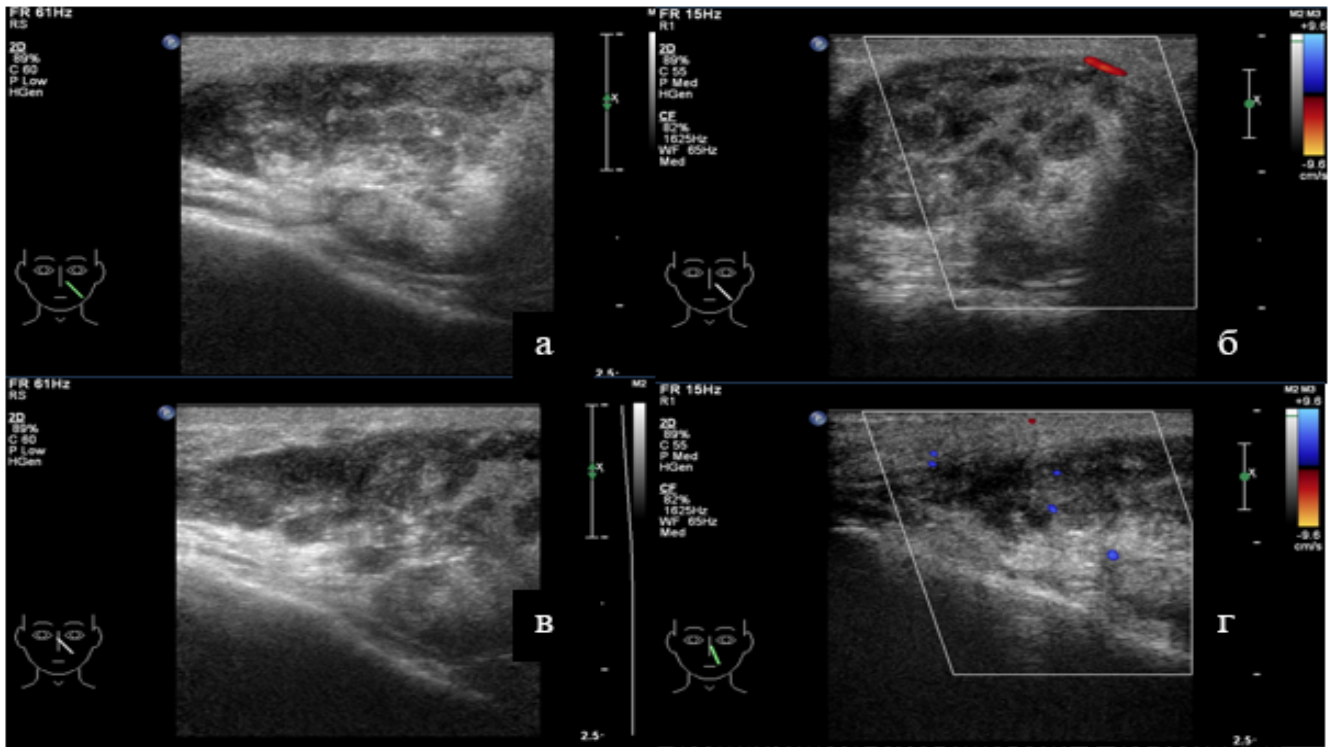


Рисунок 100 – Эхограмма мягких тканей левой носогубной области. В В-режиме (а, в), в режиме ЦДК (б, г). В проекции ПЖК визуализируется зона пониженной эхогенности, неоднородной эхоструктуры за счет наличия участков как повышенной, так и пониженной эхогенности. При ЦДК отмечается усиление васкуляризации как по периферии

УЗИ позволило выявить данное осложнение, определив наличие гранул на фоне введения различных групп препаратов, а также предоставить необходимую информацию для проведения дальнейшего лечения. Во всех случаях (6 пациентов, 100%) гранулематозных изменений пациенты были прооперированы с последующим проведением гистологического исследования, что позволило сопоставить данные УЗИ с результатами хирургического вмешательства.

4.6. Результаты ультразвукового исследования пациентов с другими заболеваниями челюстно-лицевой области

Всем пациентам, обратившимся с жалобами после проведения КИП, было выполнено УЗИ мягких тканей лица. У 10 пациентов были выявлены патологические изменения, не связанные с эстетической коррекцией. Среди таких

заболеваний было диагностировано: ретенционная киста малых слюнных желез (2 случая, 20,0%), дакриoadенит (2 пациента, 20,0%), киста верхнего века (2 пациента, 20,0%), угревая болезнь (акне) (3 пациента, 30,0%), грыжа нижнего века (1 случай, 10,0%). По возрасту данная группа включала пациентов от 28 до 48 лет с преобладанием группы от 40 до 50 лет (4 пациента, 40,0%) (Рисунок 101).

В данную группу вошли пациенты после проведения КИП препаратами на основе ГК (9 пациентов, 90,0%), а также на основе силикона (1 пациент, 10,0%) (Таблица 35). По локализации патологические изменения локализовались преимущественно в области век (верхнего и нижнего) (4 случая, 40,0%). Жалобы были неизолированными, пациенты отмечали появление сразу несколько признаков заболевания, такие как припухлость (4 случая, 40%), уплотнение (3 случая, 30%), отек 3 случая, 30%), а также болезненность (2 случая, 20,0%). По сроку давности в 9 случаях (90,0%) отмечали появления жалоб в интервале от 9 до 12 мес. после инъекции и в 1 случае (10,0%) (после 5 лет после инъекции) (Таблица 36).

В 2 случаях были диагностированы ретенционные кисты малой слюнной (губной) железы, которые локализовались по срединной линии со стороны слизистой оболочки полости рта (в проекции пальпируемого образования) как анэхогенные образования (2 случая, 20,0%) с четкими, ровными контурами (2 пациента, 20,0%), с наличием тонкой эхогенной капсулы (2 пациента, 20,0%), однородной эхоструктуры (2 случая, 20,0%). В режиме ЦДК и ЭК ретенционные кисты были аваскулярные (2 случая, 20,0%) (Рисунок 101).

Таблица 35 – Характеристика пациентос с другими патологическими изменениями

	Признак	Абс. (%)
1.	<i>Возраст пациентов:</i>	
	20-30	3 (30,0%)
	30-40	3 (30,0%)
	40-50	4 (40,0%)
2.	<i>Группа препарата:</i>	
	ГК	9 (90,0%)
	Силикон	1 (10,0%)

Продолжение таблицы 35

	Признак	Абс. (%)
3.	<i>Локализация:</i> Скуловая Подглазничная Щечная Область губ Область век	1 (10,0%) 1 (10,0%) 2 (20,0%) 2 (20,0%) 4 (40,0%)
4.	<i>Жалобы:</i> Припухлость Уплотнение Отек Болезненность	4 (40,0%) 3 (30,0%) 3 (30,0%) 2 (20,0%)
5.	<i>Время после КИП:</i> 9-12 мес более 5 лет	9 (90,0%) 1 (10,0%)

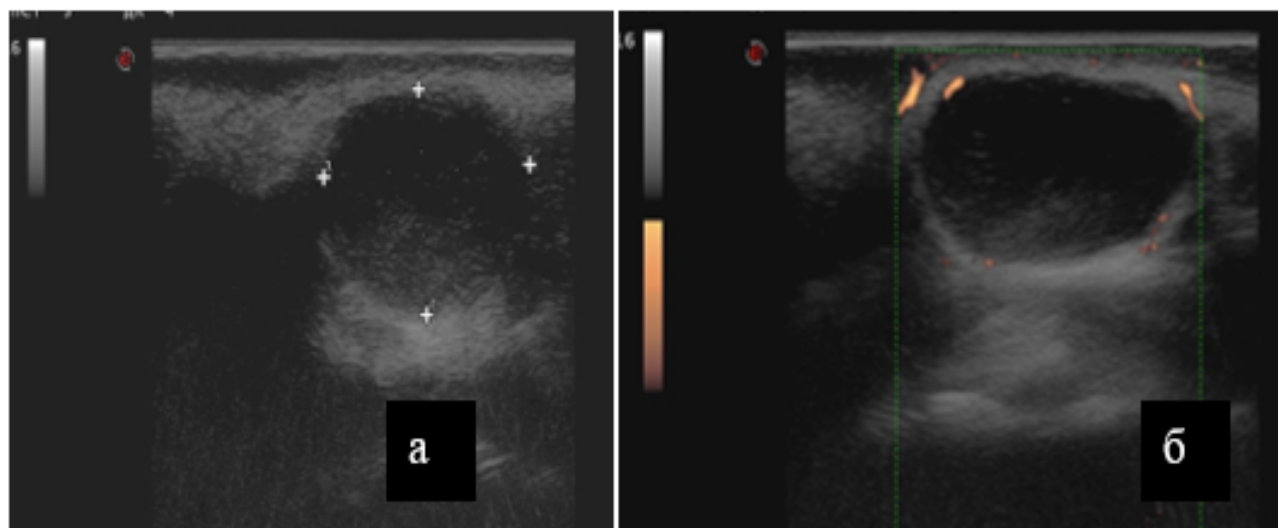


Рисунок 101 – УЗИ нижней губы в В-режиме (а) и режиме ЭДК (б). Визуализируется анэхогенное образование с четкими, ровными контурами, с наличием тонкой эхогенной капсулы, однородной эхоструктуры. При ЭДК отмечается васкуляризация по периферии образования

Таблица 36 – Результаты обследования пациентов с другими заболеваниями

	Признак	Абс. (%)
1.	<i>Эхогенность:</i> анэхогенная аониженной эхогенности изоэхогенная	4 (40,0%) 5 (50,0%) 1 (10,0%)
2.	<i>Эхоструктура:</i> однородная неоднородная	6 (60,0%) 4 (40,0%)
3.	<i>Контуры:</i> четкие ровные	10 (100%) 10 (100%)
4.	<i>Васкуляризация:</i> усиление не изменена	2 (20,0%) 8 (80,0%)
5.	<i>Артефакты:</i> дистальное усиление отсутствие	4 (40,0%) 6 (60,0%)

В 3 случаях визуализировались изменения, характерные для угревой болезни (акне) (Рисунок 102). Интрадермально определялись округлые образования пониженной эхогенности (n=3) с нечеткими, неровными контурами, без наличия эхогенной капсулы (n=3). В доплеровских режимах вышеуказанные образования были аваскулярными (n=3).

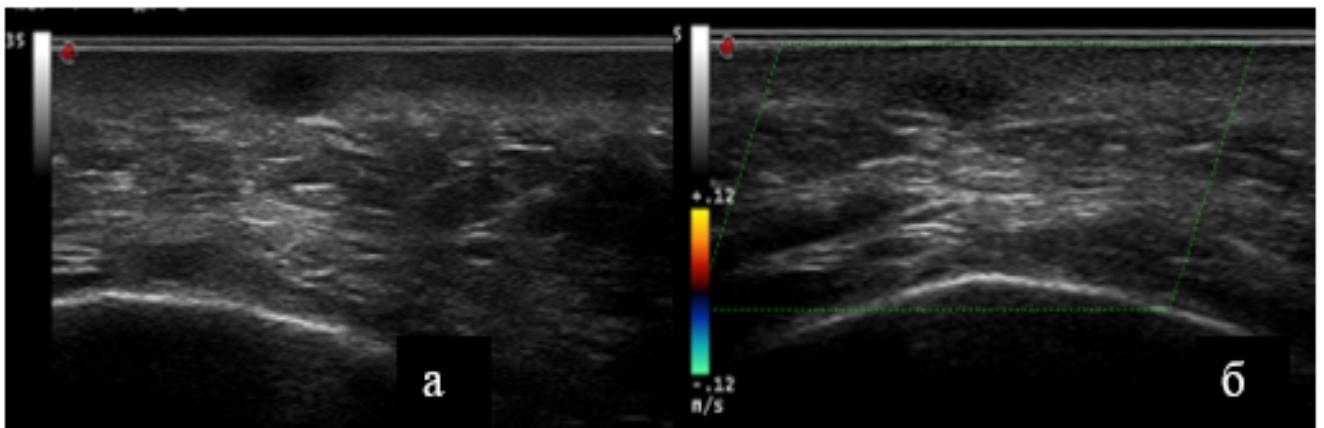


Рисунок 102 – УЗИ мягких тканей лица щечной области у пациента с акне. В В-режиме (а), в режиме ЦДК (б)

В одном случае была диагностирована грыжа малярного мешка, при УЗИ в проекции припухлости века визуализировалась изоэхогенная жировая ткань, с четкими, ровными контурами, однородной эхоструктуры. Данных за наличие филлеров в исследуемой области получено не было (Рисунок 103).

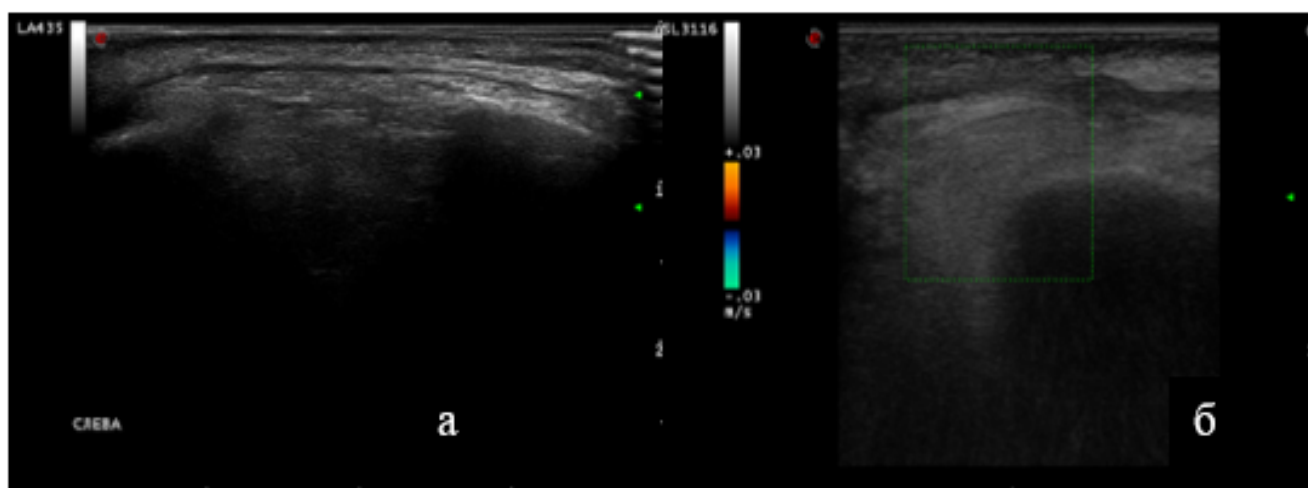


Рисунок 103 – УЗИ мягких тканей подглазничной области. УЗ-картина малярного мешка

В 2 случаях было выявлено наличие воспалительного процесса в слезном мешке (дакриoadенит). При УЗИ отмечалось увеличение размеров слезной железы (пальпебральной части). Отмечалось понижение эхогенности, неоднородность эхоструктуры. В доплеровских режимах было выявлено усиление сосудистого рисунка (Рисунок 104).

По результатам обследования пациентов, которые предъявляли жалобы, связывая их с проведением контурной инъекционной пластики, были выявлены другие патологические изменения в 10 случаях. УЗИ позволило провести дифференциальную диагностику, определив их причину. Полученные данные во всех случаях (100%) изменили тактику лечения пациентов.

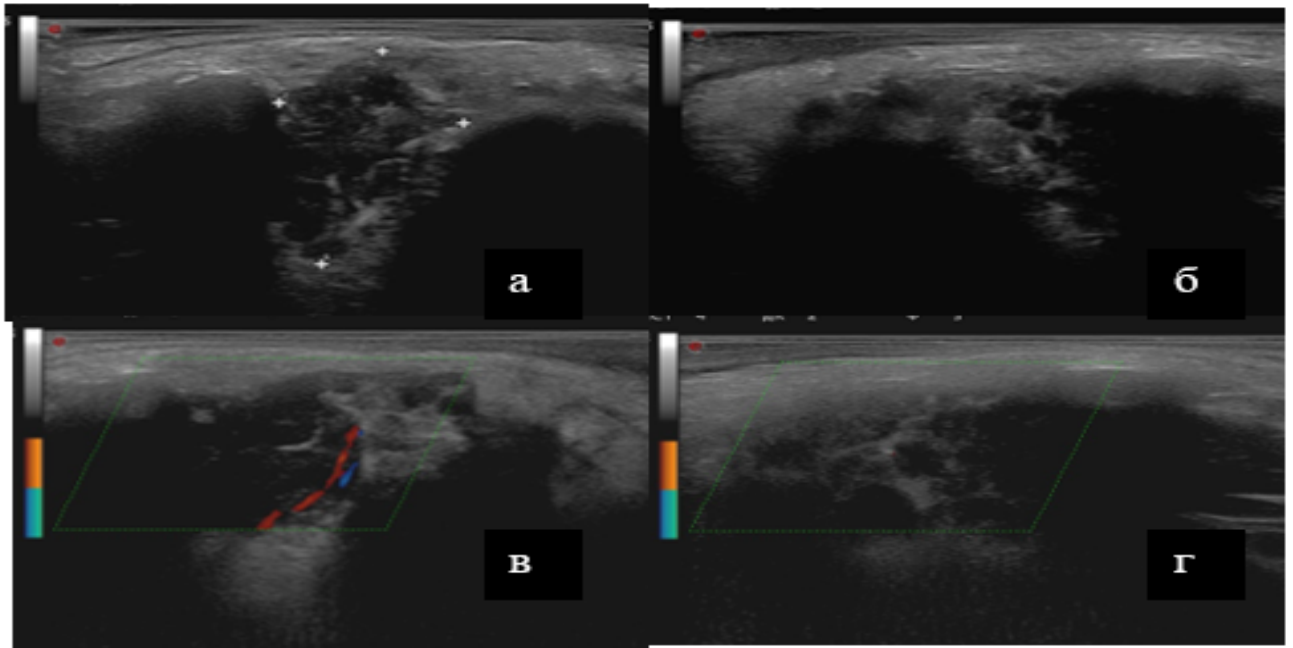


Рисунок 104 – УЗИ мягких тканей верхнего века. В В-режиме (а, б), в режиме ЭДК (в, г). Визуализируется зона пониженной эхогенности в проекции слезной железы

По статистическим данным, полученным в ходе исследования всех 160 пациентов с различными заболеваниями, были выявлены следующие корреляционные связи (Таблица 37).

Таблица 37 – Корреляция между жалобами пациентов и выявленными патологическими изменениями

Жалобы	Миграция/ дислокация	Отек	Фиброзные изменения	Нарушение техники	Гранулематозные изменения
Припухлость	0,487950	-0,193666	-0,223814	0,326823	-0,136626
Отечность	-0,186871	0,789592	-0,523810	-0,010536	-0,186871
Уплотнение	-0,200000	-0,522233	0,662541	-0,206725	0,333333
Асимметрия	-0,136626	-0,356753	0,412813	0,133150	-0,136626
Болезненность	-0,124035	-0,151142	-0,347677	0,179487	0,537484
Дискомфорт	-0,046374	-0,121090	-0,129989	-0,086280	-0,046374

Для миграции и дислокации филлеров было характерно наличие припухлости у пациентов непосредственно в той зоне, где произошла миграция. Пациенты с отеком мягких тканей предъявляли жалобы исключительно на отечность, при этом таких симптомов, как уплотнение или асимметрия, не

отмечали. В случае выявления фиброзных изменений основными жалобами были уплотнение и асимметрия мягких тканей, в то время как признаки отека не были выявлены. При диагностировании нарушения техники инъекции (а именно гиперкоррекции) основной жалобой была припухлость в зоне инъекции. Статистические параметры пациентов с гранулематозными изменениями определили связь с таким симптомом, как болезненность. В результате проведенных исследований отмечались следующие корреляционные связи патологических изменений. Наличие гранулематозных изменений коррелирует с изменениями ЛУ по типу лимфаденита. При этом для данной патологии отсутствует связь с фиброзными изменениями мягких тканей. В случаях выявления отеков отмечались отрицательные показатели корреляционной связи с фиброзными изменениями (Таблица 38).

Таблица 38 – Корреляция выявленных патологических изменений в сочетании с другими процессами

Патологические изменения	Миграция филлера	Отек	Фиброзные изменения	Изменения ЛУ	Нарушение техники инъекции	Гранулематозные изменения
Миграция филлера		0,081110	-0,015141	-0,069901	-0,067470	-0,056607
Отек	0,081110		-0,362676	-0,068191	-0,220002	-0,102062
Фиброзные изменения	-0,015141	-0,362676		-0,220653	-0,385173	-0,178688
Изменения ЛУ (по типу лимфаденита)	-0,069901	-0,068191	-0,220653		-0,086798	0,243093
Нарушение техники инъекции	-0,067470	-0,220002	-0,385173	-0,086798		-0,070290
Гранулематозные изменения	-0,056607	-0,102062	-0,178688	0,243093	-0,070290	

В результате статистической обработки с помощью метода кластеризации с использованием алгоритма к-средних были выделены 7 групп, каждая из которых имела характерные ультразвуковые признаки. По результатам серии расчетов была получена таблица, которая представляет собой Евклидову метрику –

геометрическое расстояние между центрами кластеров в многомерном пространстве (приложение Б).

В результате статистической обработки с помощью метода кластеризации были выделены 7 групп (кластеров), каждая из которых имела характерные ультразвуковые признаки (Таблица 39).

Таблица 39 – Распределение типов осложнений по кластерам

Кластер	Типы осложнений внутри кластера
Кластер 1	Гранулематозные изменения, отеки мягких тканей лица (ГК)
Кластер 2	Отеки мягких тканей лица после КИП препаратами на основе ГК, миграция филлера на основе ГК, а также нарушение техники инъекции филлером на основе ГК
Кластер 3	Нарушение техники инъекции (силикон, ПААГ, ГАК), миграция (силикон, ПАА, ГАК), отеки мягких тканей (силикон)
Кластер 4	Миграция (ПААГ), фиброзные изменения (ПААГ)
Кластер 5	Фиброзные изменения (ГК)
Кластер 6	Фиброзные изменения (ГК и силикон)
Кластер 7	Фиброзные изменения (ГК)

Кластер 1. В данную группу вошли гранулематозные изменения, а также отеки на фоне введения филлеров на основе ГК, которые имеют схожие ультразвуковые признаки. Такие как понижение эхогенности, нечеткость, неровность контуров, неоднородность эхоструктуры, а также усиление васкуляризации.

Кластер 2. Во вторую группу по результатам статистической обработки были отнесены осложнения: отеки на фоне КИП препаратами на основе ГК, миграция и нарушение техники инъекции филлерами на основе ГК. Были определены следующие ультразвуковые критерии: четкость, ровность контуров, однородность эхоструктуры.

Кластер 3. В третью группу вошли нарушения техники инъекции филлерами

на основе силикона и ГАК, миграция препаратами на основе силикона, ПААГ и ГАК, а также отеки после КИП группой силиконовых филлеров. Для данной группы были характерны повышение эхогенности, неоднородность эхоструктуры, нечеткие, неровные контуры, а также интенсивная акустическая тень.

Кластер 4. В четвертую группу после статистической обработки вошли миграция и фиброзные изменения после эстетической коррекции препаратами на основе ПААГ. Ультразвуковые признаки были следующие: зона повышенной эхогенности, неоднородной эхоструктуры, с четкими, ровными контурами, отсутствие артефактов.

Кластер 5. В пятую группу вошла группа фиброных изменений после КИП филлером на основе ГК. Были определены такие ультразвуковые критерии как повышенная эхогенность, однородная эхоструктура, четкие, ровные контуры, ослабление васкуляризации.

Кластер 6. В шестой группе были определены фиброзные изменения в результате коррекции препаратами на основе ГК и силикона, которые имели такие критерии как повышение эхогенности, однородная и неоднородная эхоструктура, с нечеткими контурами, со слабой акустической тенью.

Кластер 7. В седьмом кластере были выделены фиброзные изменения после коррекции филлерами на основе ГК с ультразвуковыми признаками повышенной эхогенности, неоднородной эхоструктуры, с нечеткими контурами, без артефактов.

По результатам статистического анализа была сформулирована таблица ультразвуковых признаков характерных для различных групп препаратов (приложение В).

УЗИ мягких тканей лица в диагностике осложнений после КИП позволило во всех случаях оценить состояние мягких тканей, выявить различные осложнения, которые были подтверждены лечением как оперативным, так и консервативным. Также УЗИ имело высокую информативность в дифференциальной диагностике заболеваний, не связанных с КИП.

Чувствительность УЗИ в диагностике осложнений после КИП составило 98,6%, специфичность – 83,3%, точность – 98,6%.

4.7 Клинические случаи

Клинический пример 1

Пациентка П., 1984 г.р., находилась на лечении в стационаре КЦ ЧЛРВ и ПХ МГМСУ с диагнозом «инородное тело (филлер) в области красной каймы верхней и нижней губ».

Anamnesis morbi: со слов пациентки, в январе 2015 года было проведено введение филлера в красную кайму верхней и нижней губ (протокола инъекций на руках не имеет). В мае 2015 года ДТП, проводилось ушивание раны верхней губы слева, после чего отмечает периодическое появление воспаления. В июне 2015 года проведено удаление ретенционной кисты нижней губы слева. В связи с наличием болей, периодическим воспалением в области губ была госпитализирована для проведения оперативного вмешательства. При осмотре: конфигурация лица изменена за счет увеличения объема верхней и нижней губ, в покое губы не смыкаются. При пальпации: определяются плотные, безболезненные послеоперационные рубцы в области верхней и нижней губ слева. Красная кайма губ отечна, гиперемирована. Пациентка направлена на УЗИ мягких тканей губ (Рисунок 105).

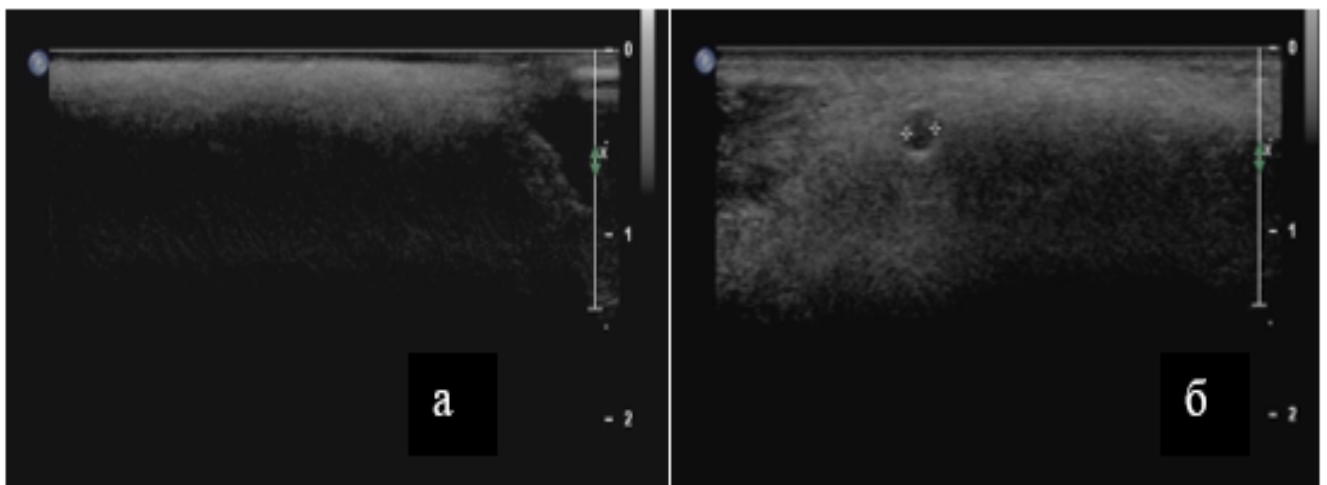


Рисунок 105 – Эхограммы мягких тканей губ. В-режим

На УЗИ визуализируются мягкие ткани с нечеткими, неровными контурами, повышенной эхогенности, умеренно неоднородной эхоструктуры за счет наличия множественных гиперэхогенных включений, также в проекции гиподермы определяются единичные анэхогенные включения с четкими, ровными, эхогенными контурами. Дифференцировка структуры тканей не прослеживается за счет наличия акустической тени высокой интенсивности. Проведено лечение – удаление инородного тела (филлера) из мягких тканей верхней и нижней губ, оперативное вмешательство выполнено под наркозом. Назначено общее и местное лечение. Пациентка выписана в удовлетворительном состоянии.

Клинический пример 2

Пациентка Е., 1983 г.р., обратилась к челюстно-лицевому хирургу с жалобами на постоянные отеки мягких тканей лица, уплотнения. Anamnes morbi: неоднократное введение неизвестных препаратов в лобные, скуловые, щечные, носогубные области и область губ. Инъекции выполнялись как в клиниках, так и на дому. Протокол проведенных косметологических манипуляций не был представлен ни в одном случае. Беспокоят ежедневные отеки всего лица, асимметрия. Пациентка была направлена на УЗИ мягких тканей: в щечных областях определяются мягкие ткани с нечеткими, неровными контурами, повышенной эхогенности, неоднородной эхоструктуры за счет наличия множественных мелкокистозных анэхогенных включений диаметром до 0,3 см (справа) и 0,4 см (слева), с четкими, ровными контурами, однородной эхоструктуры. При ЦДК – сосудистый рисунок убедительно не визуализируется за счет отсутствия дифференцировки на фоне акустической тени. Заключение: УЗ-картина измененных мягких тканей щечных областей после КИП филлером на основе силикона. УЗ-признаки выраженных фиброзных изменений (Рисунок 106).

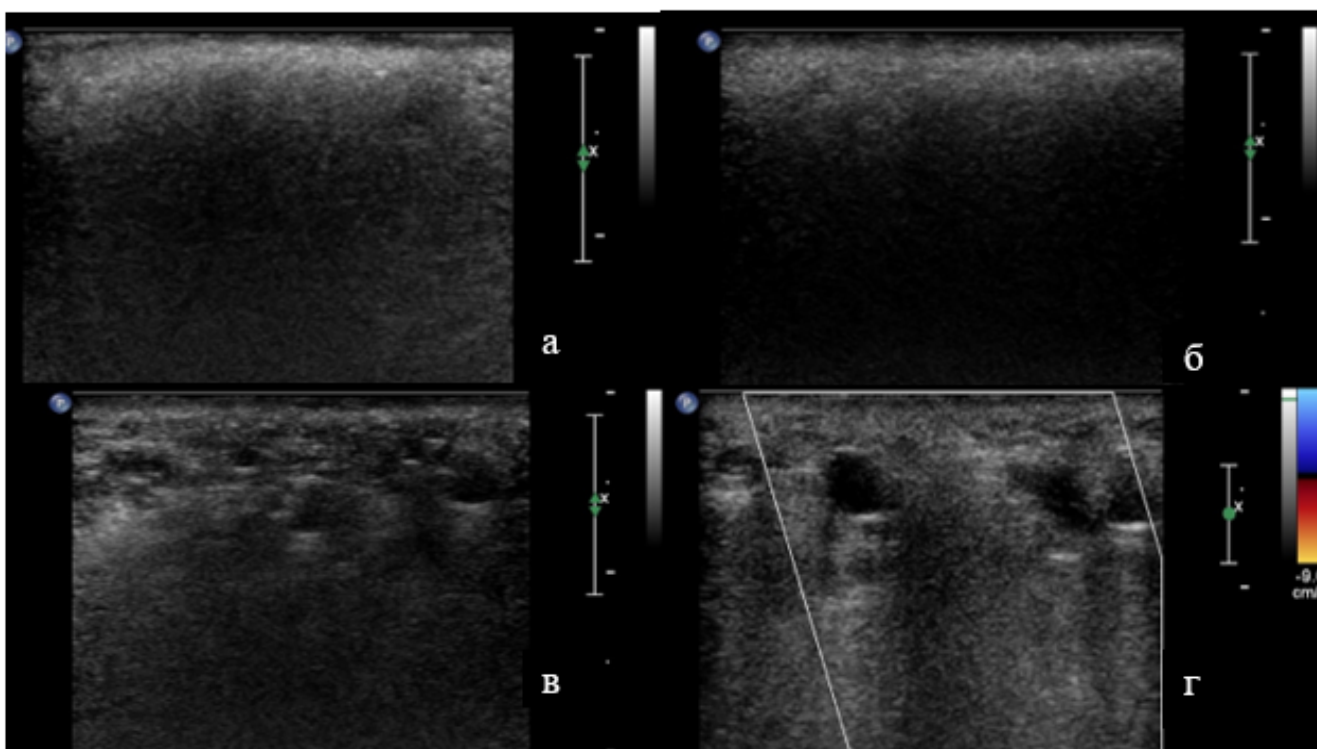


Рисунок 106 – Эхограммы мягких тканей щечных областей в В-режиме (а, б, в) и режиме ЦДК (г)

По результатам обследования было принято решение о проведении оперативного вмешательства – удаление инородного тела (геля) из щечных областей. Оперативное лечение выполнялось под контролем УЗИ (Рисунок 107).

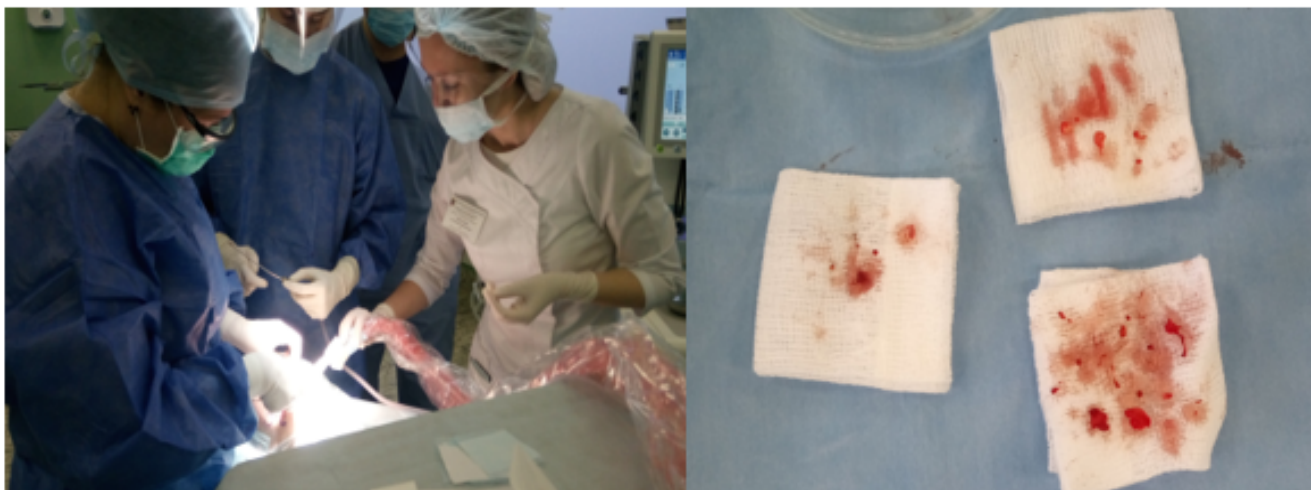


Рисунок 107 – Хирургическое лечение под УЗИ-контролем (а). Фрагменты удаленных мягких тканей с гелем и фиброзными изменениями (б)

Результаты гистологического исследования: гранулема инородного тела мягких тканей щечных областей в стадии фибротизации (Рисунок 108).




Рисунок 108 – Фрагмент гистологического исследования (макропрепарат) (а).
Эхограмма щечной области (б)

Проведено лечение – удаление инородного тела (филлера) из мягких тканей щечных областей, оперативное вмешательство выполнено под наркозом. Назначено общее и местное лечение. Пациентка выписана в удовлетворительном состоянии.

Клинический пример 3

Пациентка П., 1968 г.р., обратилась к врачу-косметологу с жалобами на ежедневные отеки в подглазничных областях с распространением на скуловые области. Anamnesis morbi: со слов пациентки, примерно 5 лет назад была выполнена контурная пластика носослезных областей филлером на основе ГК (Surgiderm). Протокола проведения инъекции у пациентки не сохранилось. Отеки беспокоят в течение последних двух лет с момента КИП. При осмотре: конфигурация лица изменена за счет отечности подглазничных областей с обеих сторон (больше справа). При пальпации определяются умеренно плотные мягкие ткани, безболезненные. Пациентка направлена на УЗИ мягких тканей подглазничных областей (Рисунок 109).

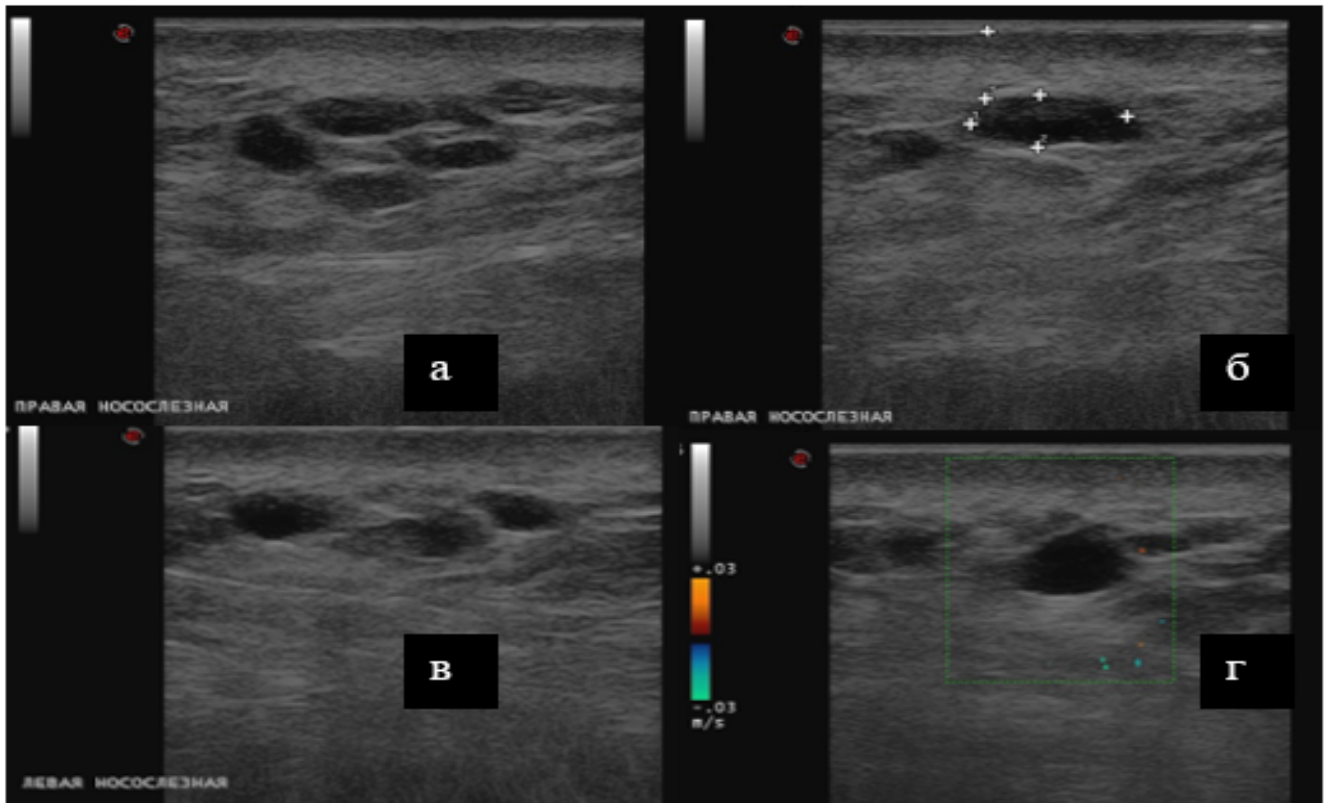


Рисунок 109 – УЗИ мягких тканей носослезных борозд в В-режиме (а, б, в), в режиме ЦДК (г)

Справа, на глубине до 2,1 мм, визуализируются единичные (до 5) анэхогенные включения (болюсы) диаметром до 5,1 мм, с четкими, ровными контурами, анэхогенные. При ЦДК – васкуляризация в правой носослезной области не изменена, болюсы аваскулярные. Слева, на глубине до 1,5 мм, также определяются единичные (до 3) анэхогенные включения (болюсы) диаметром до 2,5–3,0 мм, с четкими, ровными контурами, анэхогенные. При ЦДК – васкуляризация в правой носослезной области не изменена, болюсы аваскулярные. Заключение: УЗ-картина измененных мягких тканей носослезных борозд на фоне контурной пластики филлерами на основе ГК. УЗ-признаки неполной биодеградации. Рекомендовано: консультация врача-косметолога. УЗ-динамика. Проведено лечение: по результатам УЗИ пациентке был проведен курс ферментотерапии (лонгидаза) с ультразвуковым контролем после каждой процедуры для определения эффективности лечения. После курса лечения пациентка была в удовлетворительном состоянии. Жалобы на отеки в последующем не предъявляла.

ГЛАВА 5. РЕЗУЛЬТАТЫ УЛЬТРАЗВУКОВОГО ОБСЛЕДОВАНИЯ ПАЦИЕНТОВ ПРИ ПЛАНИРОВАНИИ КОНТУРНОЙ ИНЪЕКЦИОННОЙ ПЛАСТИКИ ЛИЦА

Для минимизации риска возникновения осложнений, а также для оценки выполнения КИП было обследовано 65 пациентов (проведено 82 исследования) на этапе до проведения инъекционных процедур и после выполнения в различные временные интервалы.

Всем пациентам планировалось выполнение КИП различных анатомических областей лица, таких как носогубная (50,0%), область губ (39,0%), лобная (5,0%), щечная (3,0%), скуловая (1,0%), подглазничная (2,0%) и скуловая (1,0%) (Рисунок 110).

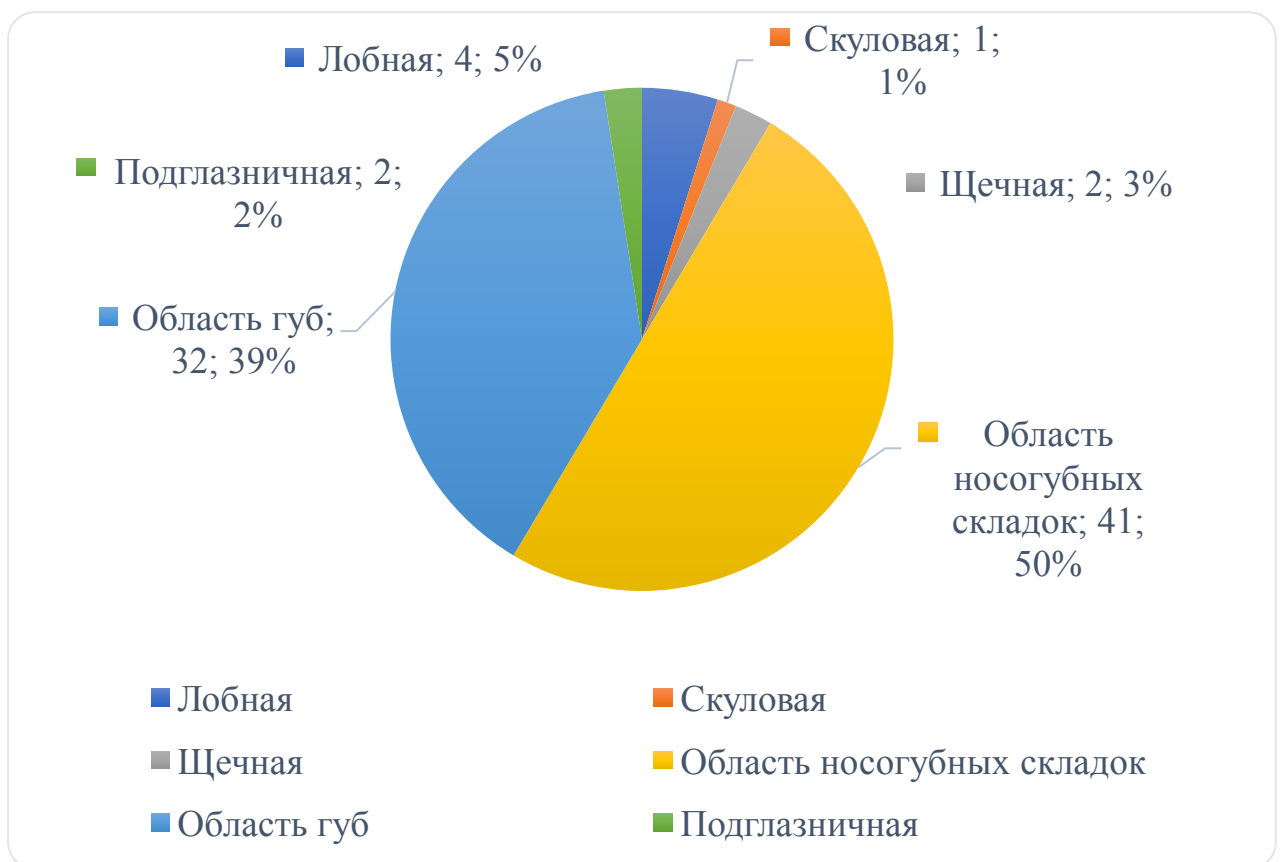

Рисунок 110 – Распределение пациентов по областям исследования

На этапе планирования КИП всем пациентам было выполнено УЗИ мягких тканей лица в В-режиме и режимах доплеровских технологий (ЦДК, ЭДК). Исследование было выполнено согласно протоколу, представленному во 2 главе.

В В-режиме определяли толщину эпидермиса, дермы, ПЖК, оценивали эхогенность и эхоструктуру, наличие введенных ранее филлеров с определением их группы (биodeградируемых и бионедeградируемых), их локализацию, степень биodeградации (в случае филлеров на основе ГК). Также всем пациентам проводилось УЗИ регионарных лимфатических узлов с целью выявления измененных л/у по типу хронического воспалительного процесса.

В доплеровских режимах визуализировали васкуляризацию в данной области, глубину расположения сосудистых структур.

Оценка состояния толщины кожи проводилась всем пациентам. Были определены показатели толщины эпидермиса, дермы (сосочкового и сетчатого слоя), подкожно-жировой клетчатки. Полученные данные позволяли спланировать глубину и технику инъекции препарата.

Также проводилась оценка наличия проведенных ранее инъекций филлерами. Во всех случаях УЗИ позволило определить наличие или отсутствие препарата на момент проведения исследования.

В тех случаях, если было выявлено наличие филлеров (n=6), с учетом эхосемиотических признаков удалось определить группу введенных ранее препаратов (n=6).

По результатам было выявлено 6 пациентов с эхопризнаками косметологических препаратов. При этом в 5 случаях определялись данные наличия филлеров на основе ГК, в одном случае – филлер на основе силикона.

В случае выявления бионедeградируемых филлеров врач-косметолог получал необходимую информацию о группе препарата и принимал решение о последующих инъекциях, оценивая возможные риски осложнений с учетом биосовместимости различных групп препаратов (Рисунки 111–113).

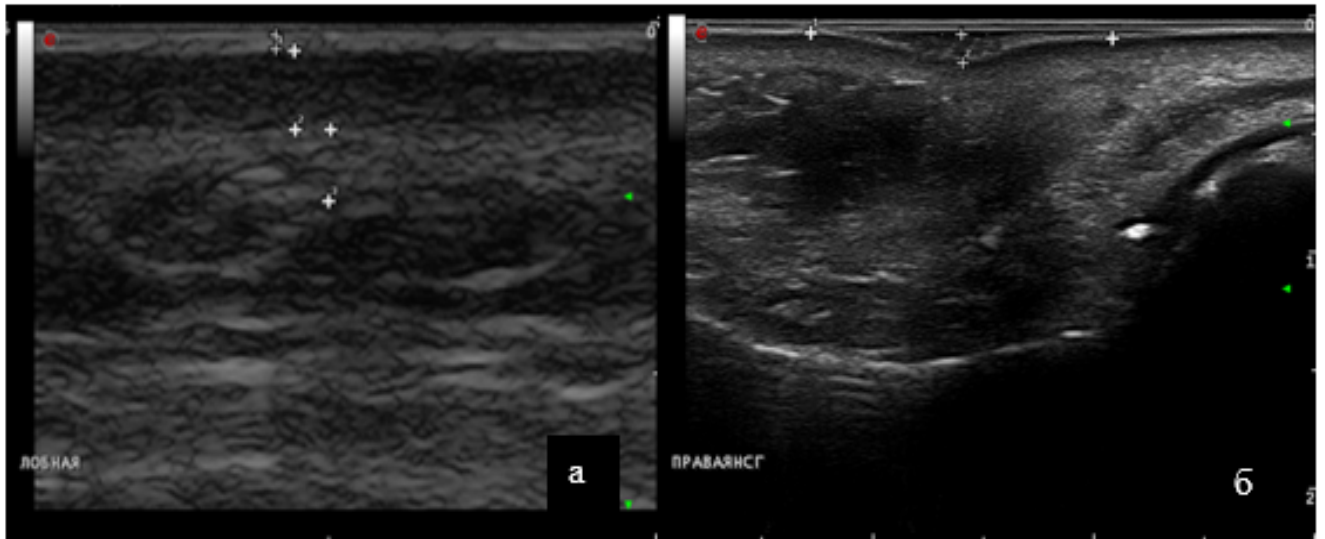


Рисунок 111 – УЗИ МТЛ в В-режиме: а) с использованием датчика до 22 МГц; б) датчика до 18 МГц. Визуализируются структуры эпидермиса, сосочкового и сетчатого слоя дермы

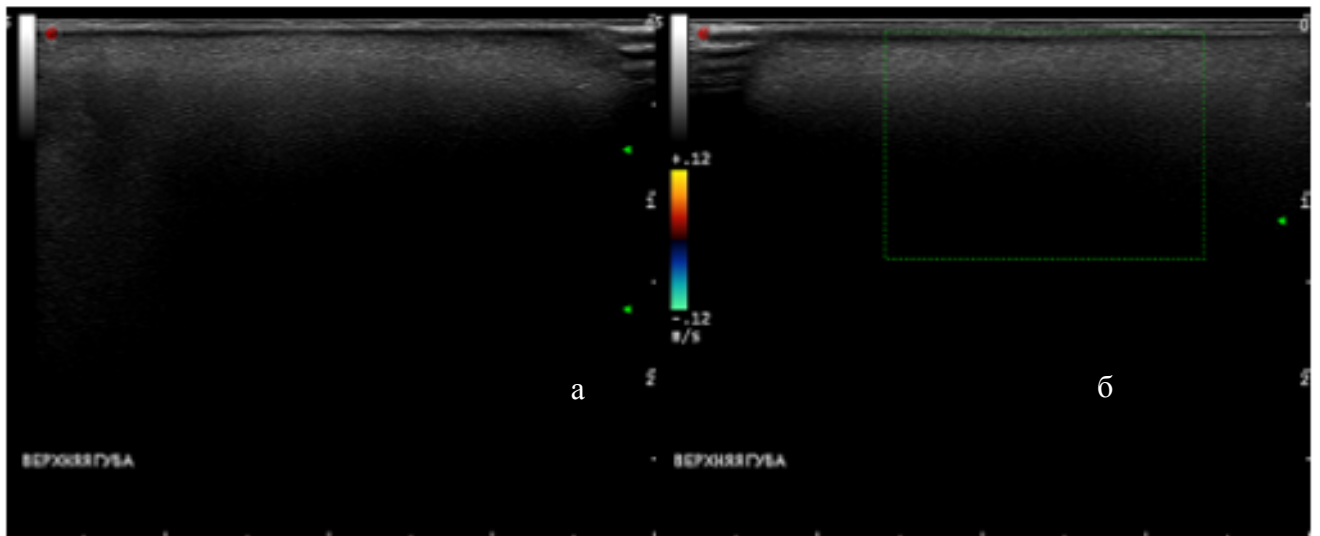


Рисунок 112 – УЗИ области верхней губы: а (В-режим) – определяется зона повышенной эхогенности, неоднородной эхоструктуры, дающая акустическую тень, что соответствует наличию бионедegradуемого филлера (на основе силикона); а (режим ЦДК) – васкуляризация не определяется за счет нарушения дифференцировки мягких тканей и наличию акустической тени

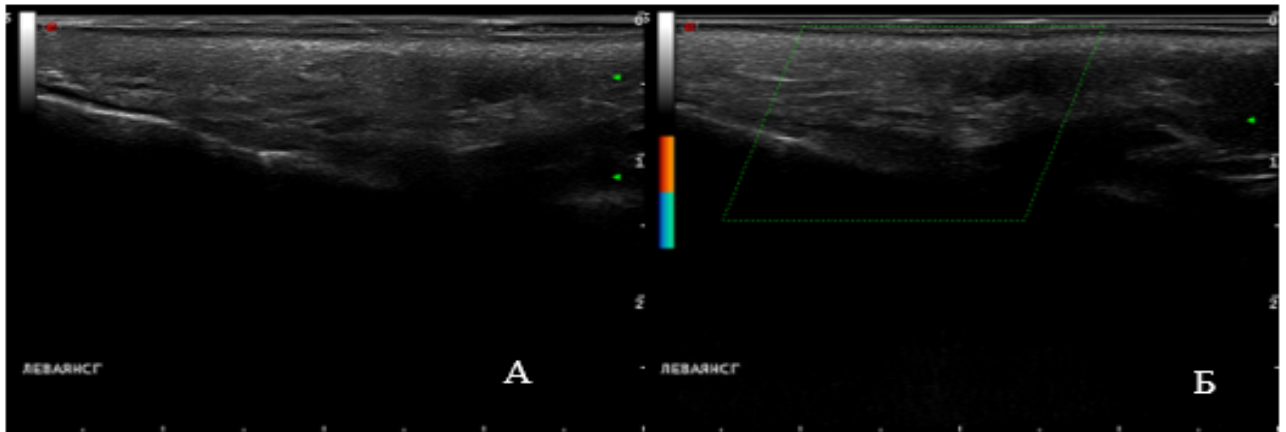


Рисунок 113 – УЗИ левой носогубной складки. А (В-режим) – визуализируется единичное анэхогенное включение (болус филлера на основе ГК);
Б (режим ЭДК) – болус аваскулярный

У пациентов с выявленным филлером исследование позволяло определять точную локализацию введенного ранее препарата (внутрикожно, субдермально, в проекции ПЖК, супрапериостально, межфасциально) (Рисунок 114).

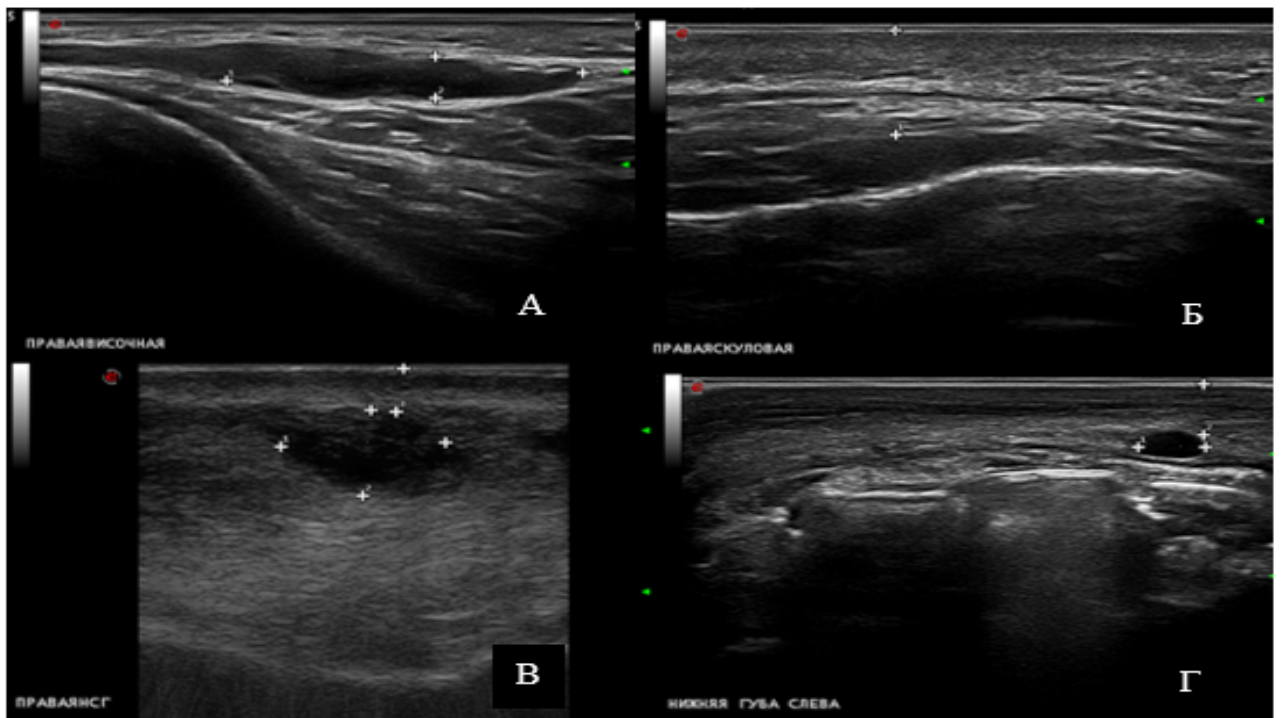


Рисунок 114 – УЗИ мягких тканей лица после КИП препаратами на основе ГК в В-режиме. А, Б – скуловая область; В – носогубная область справа; Г – нижняя губа слева. Визуализируются анэхогенные включения (болусы филлера на основе ГК), локализованные: А – межфасциально, Б – супрапериостально, В – субдермально, Г – в проекции ПЖК

Визуализируя окружающие мягкие ткани, оценивали эхогенность, эхоструктуру, а также дифференцировку мягких тканей на всем протяжении от эпидермиса и до структур костей лицевого скелета.

В режимах доплерографии проводилась оценка васкуляризации, были определены магистральные сосуды в проекции области, где планировалось проведение КИП. Оценивались ход сосудистых структур, глубина их залегания, а также скоростные характеристики (Рисунки 115–116).

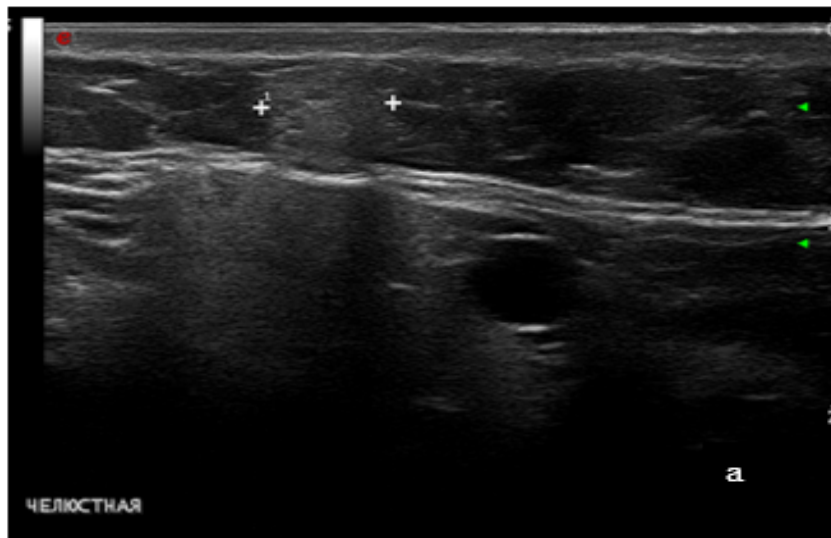


Рисунок 115 – УЗИ подчелюстной области справа. В-режим. В проекции ПЖК визуализируется зона повышенной эхогенности без четких, ровных контуров, что соответствует фиброзным изменениям после коррекции нитевыми имплантатами в анамнезе

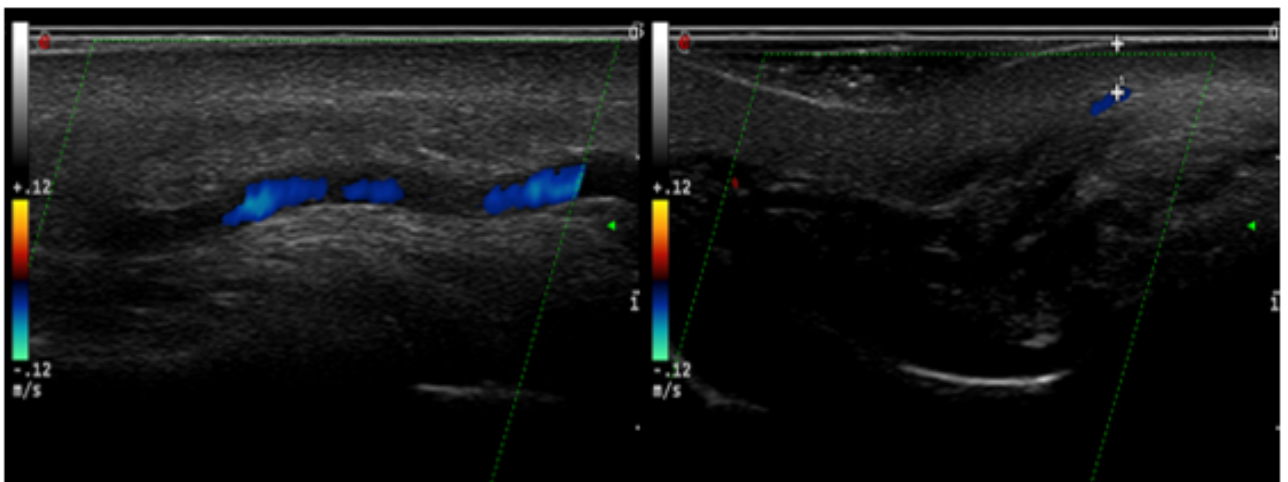


Рисунок 116 – УЗИ мягких тканей лица. Носогубная область. Визуализируется угловая вена (v.angularis)

На этапе планирования всем пациентам (n=65) было выполнено УЗИ регионарных лимфатических узлов, в зависимости от зоны планируемой КИП. В В-режиме были определены размер, контуры (ровные/неровные, четкие/нечеткие), эхогенность, эхоструктура, сохранение дифференцировки. В режиме ЦДК определяли васкуляризацию в проекции ворот л/у. У 8 пациентов визуализировались измененные л/у, с увеличением размеров, с нарушением ровности и четкости контуров, пониженной эхогенности, со снижением дифференцировки. У 4 пациентов отмечалось усиление васкуляризации в проекции ворот л/у. Пациенты с измененными л/у были направлены на дообследование, по результатам которого в 4 случаях отмечались воспалительные заболевания зубочелюстной системы по типу хронического периодонтита, в 3 случаях была выявлена патология со стороны придаточных пазух носа с наличием хронического синусита, у 1 пациента патологии выявлено не было. На момент УЗ-осмотра отмечались поствоспалительные изменения л/у после перенесенной вирусной инфекции верхних дыхательных путей. Всем пациентам (n=8) было выполнено УЗИ в динамике через месяц после лечения, л/у имели овальную форму, четкие и ровные контуры, с сохранением дифференцировки. В режиме ЦДК определялись сосудистые структуры в проекции ворот л/у, без признаков усиления васкуляризации (Рисунки 117–118).

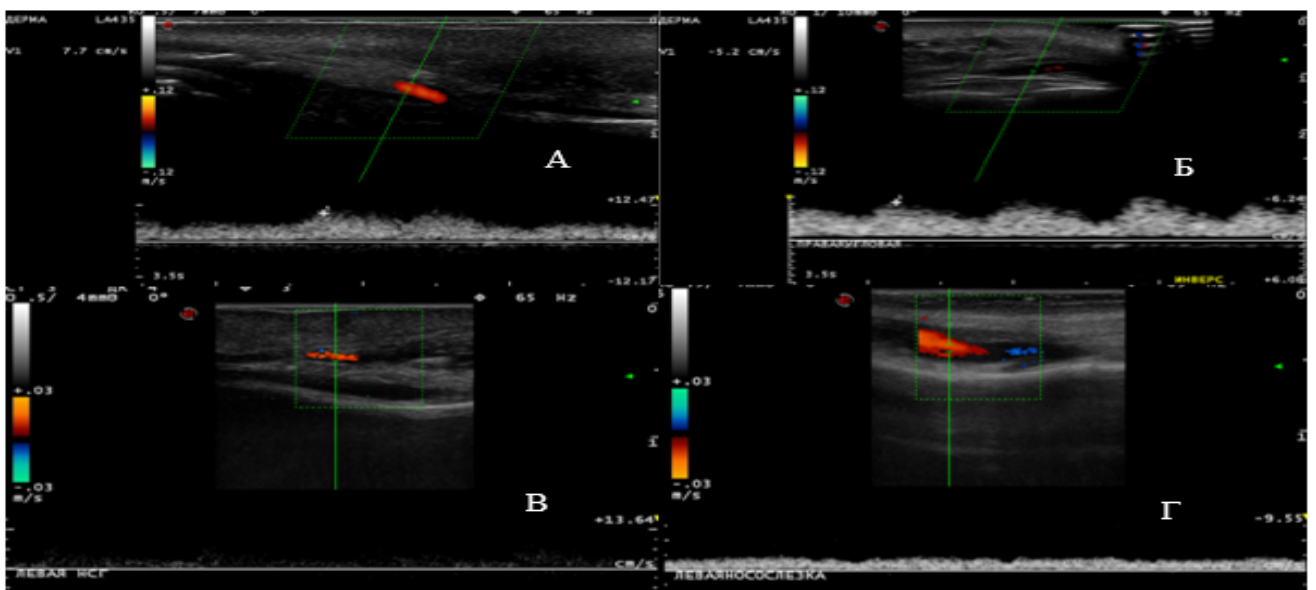


Рисунок 117 – УЗИ мягких тканей лица. Носогубная область. Режим ЦДК (триплексное сканирование). А, Б – a.angularis, В, Г – v.angularis

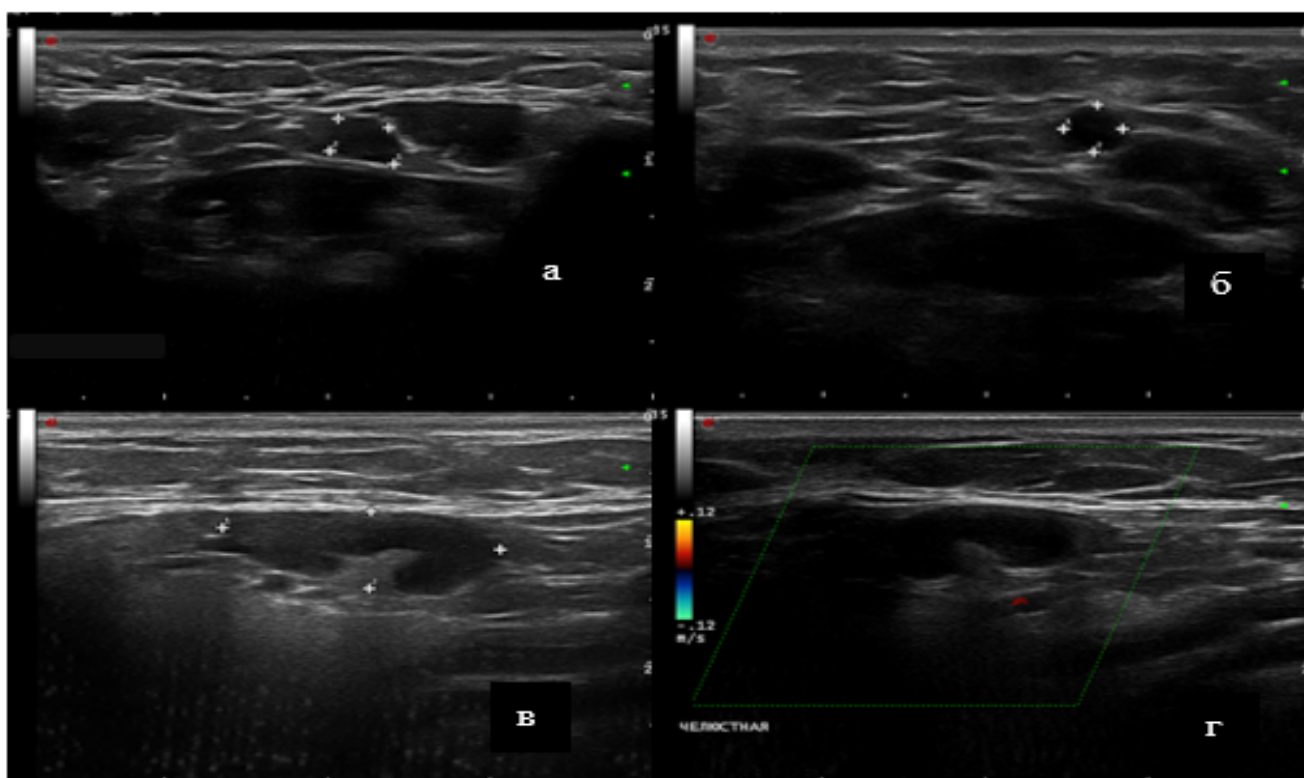


Рисунок 118 – УЗИ мягких тканей лица. В-режим (а, б, в), режим ЦДК (г). а, б – подбородочная область, в, г – правая подчелюстная область. Визуализируются лимфатические узлы пониженной эхогенности, без дифференцировки (а, б), с четкими, ровными контурами

По результатам проведенного исследования была определена группа пациентов, которым по данным УЗИ не рекомендовалось проведение КИП. В группу вошли пациенты с наличием бионедegrадируемых филлеров (n=1), о которых пациент не сообщил врачу на этапе планирования инъекционной коррекции, пациенты с наличием филлера на основе ГК, объем которого был достаточным, и пациентам было предложено отложить КИП на несколько месяцев (n=2), а также пациенты с наличием измененных регионарных л/у (n=8) в планируемой зоне коррекции. В остальных случаях (n=54) патологических изменений со стороны мягких тканей выявлено не было (Рисунок 119).

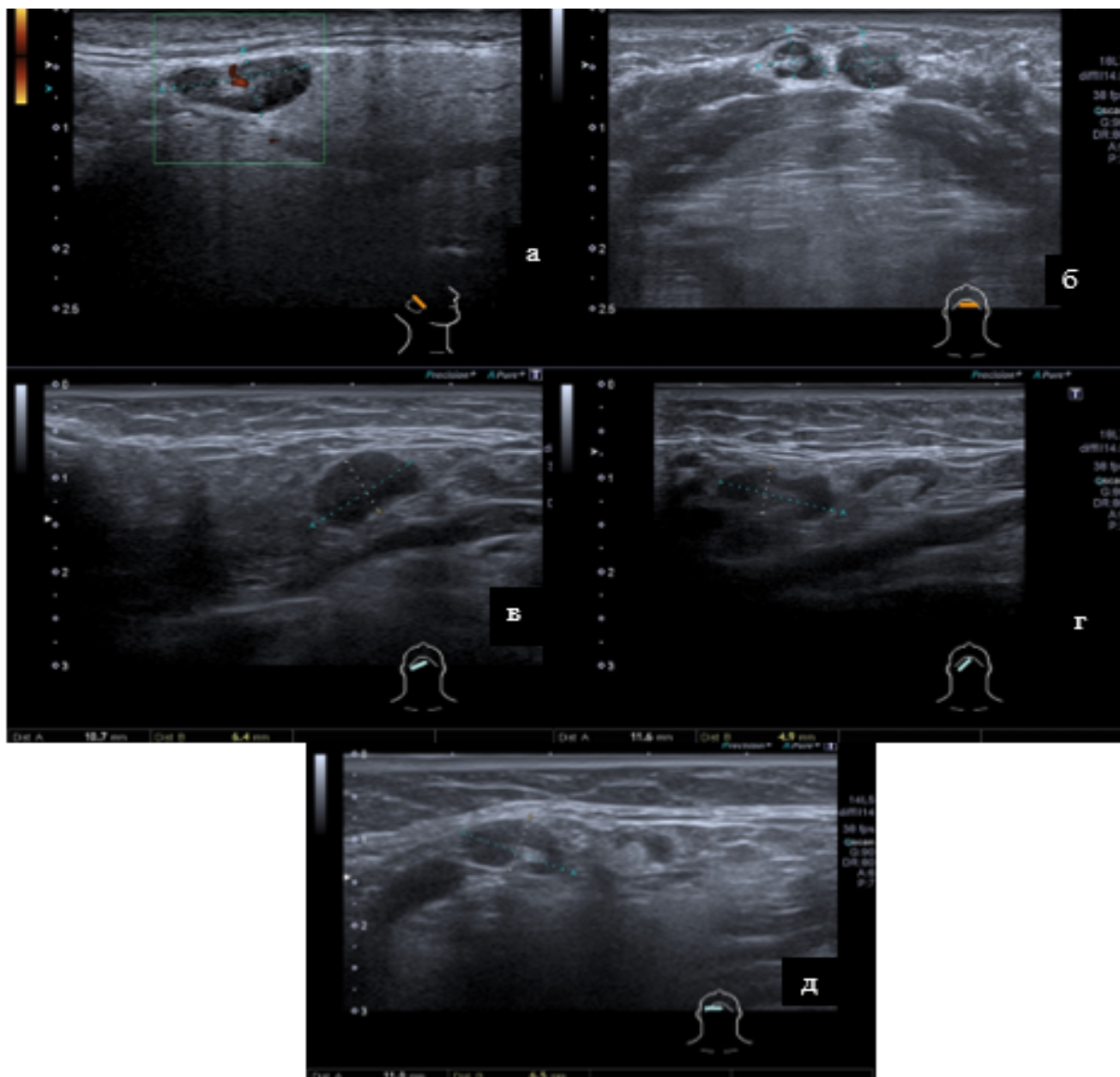


Рисунок 119 – УЗИ регионарного лимфооттока мягких тканей лица на разных этапах после КИП. В В-режиме (б, в, г, д) и режиме ЭДК (а). Определяются лимфатические узлы пониженной эхогенности, со снижением дифференцировки. В анамнезе ОРВИ за две недели до исследования

Пациентам, которым по данным УЗИ было рекомендовано проведение КИП, была выполнена эстетическая коррекция. Все пациенты были осмотрены с помощью УЗИ после КИП через 1 и 2 мес. Данных за наличие патологических изменений и осложнений не получено.

Таким образом, проведение УЗИ мягких тканей лица являлось важным диагностическим критерием на этапе планирования КИП. Полученные

ультразвуковые данные в 14,7% случаев позволили определить изменения в мягких тканях лица, которые представляли собой риск развития возможных осложнений при проведении эстетической коррекции.

ГЛАВА 6. РЕЗУЛЬТАТЫ УЛЬТРАЗВУКОВОГО ИССЛЕДОВАНИЯ ПРИ ДИНАМИЧЕСКОМ НАБЛЮДЕНИИ

По результатам проведенных УЗИ на различных этапах после КИП было выявлено, что на разных сроках после инъекции филлера отмечалась различная ультразвуковая картина, что связано с реакцией мягких тканей на проведении манипуляции, а также с изменениями, вызванными биодegradацией филлеров на основе ГК.

При УЗИ в динамике отмечалось равномерное уменьшение диаметра болюсов филлера на основе ГК в течение динамического исследования (n=15). Максимальный диаметр болюсов отмечался в проекции носогубных складок и составлял в среднем $5,2 \pm 0,25$ мм, в проекции щечной и скуловой областей – $5 \pm 0,25$ мм, в проекции губ – $4,4 \pm 0,25$ мм. При этом на этапе 12 мес. в щечной и скуловой областях филлер не визуализировался, в отличие от носогубной складки, где болюсы определялись и диаметр их составлял в среднем $1,1 \pm 0,25$ мм (Рисунок 120).

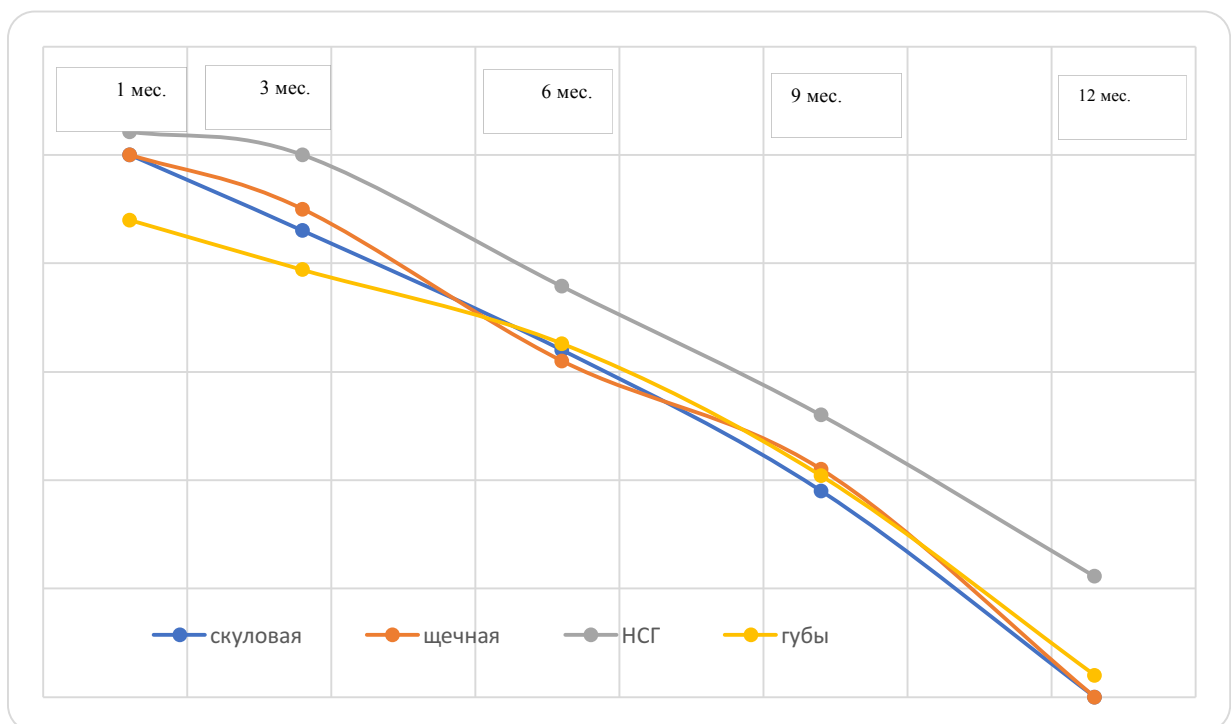


Рисунок 120 – Диаметр болюсов на этапах исследования в разных областях КИП

При исследовании распределения количества болюсов также отмечалась тенденция к их равномерному уменьшению ($n=15$). Максимальное количество болюсов было выявлено в проекции носогубных складок в среднем до 7,3 в период 1 мес. после КИП, тогда как в щечной области и области губ количество болюсов не превышало 4,8. В исследованиях на 12 мес. в скуловой и щечной областях болюсы практически не визуализировались, тогда как в проекции носогубных складок их количество составляло 1,6 (Рисунок 121).

Анализируя статистические показатели, можно отметить, биодеградация в проекции носогубных складок ($n=15$), а именно диаметр и количество болюсов, происходила медленнее по сравнению с другими областями.

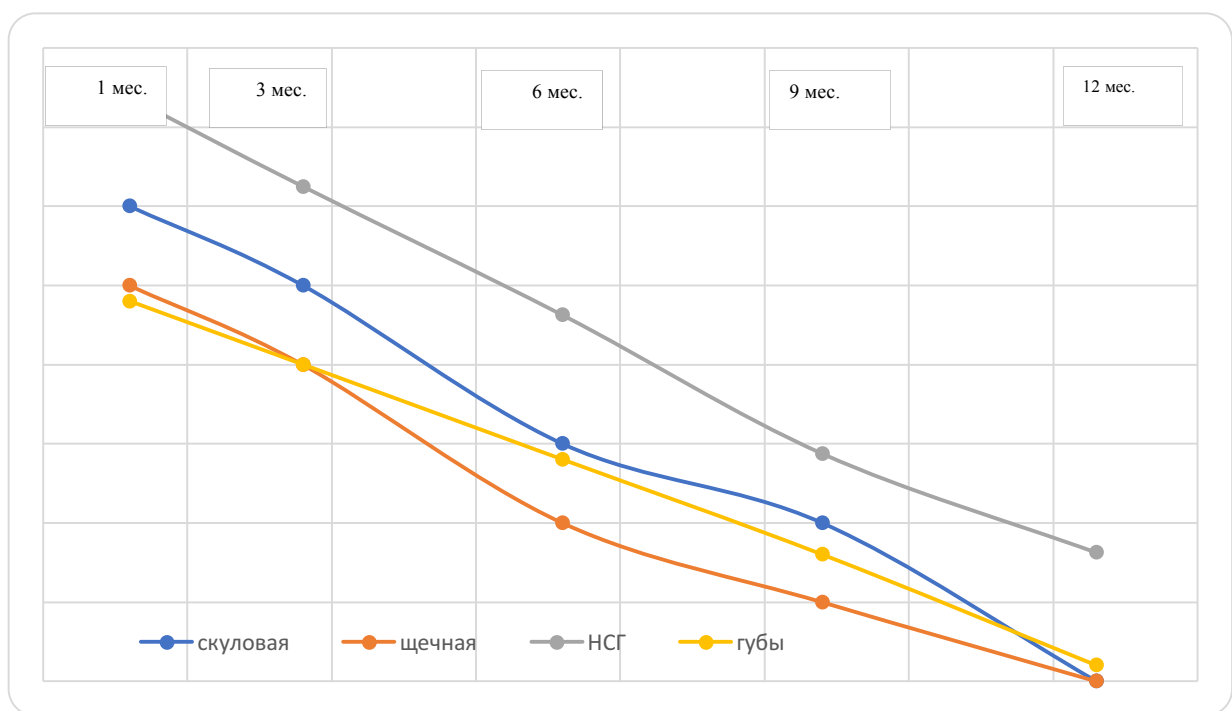


Рисунок 121 – Количество болюсов в ходе динамического наблюдения в разных областях КИП

Оценивая ультразвуковые характеристики мягких тканей в В-режиме, было выявлено, что через 1 мес. с момента эстетической коррекции определялась выражено неоднородная эхоструктура мягких тканей лица в зоне коррекции за счет наличия множественных анэхогенных включений (болюсов филлера на основе

ГК) (n=15). При динамическом исследовании отмечалось равномерное изменение эхогенности мягких тканей лица (Рисунок 122). На этапе 6 мес. исследования эхоструктура определялась как умеренно однородная за счет визуализации болюсов (n=15). Однородная эхоструктура отмечалась на этапе 9–12 мес. у пациентов, у которых произошла полная биодеградация филлера, и визуализировать его не представлялось возможным (n=7).

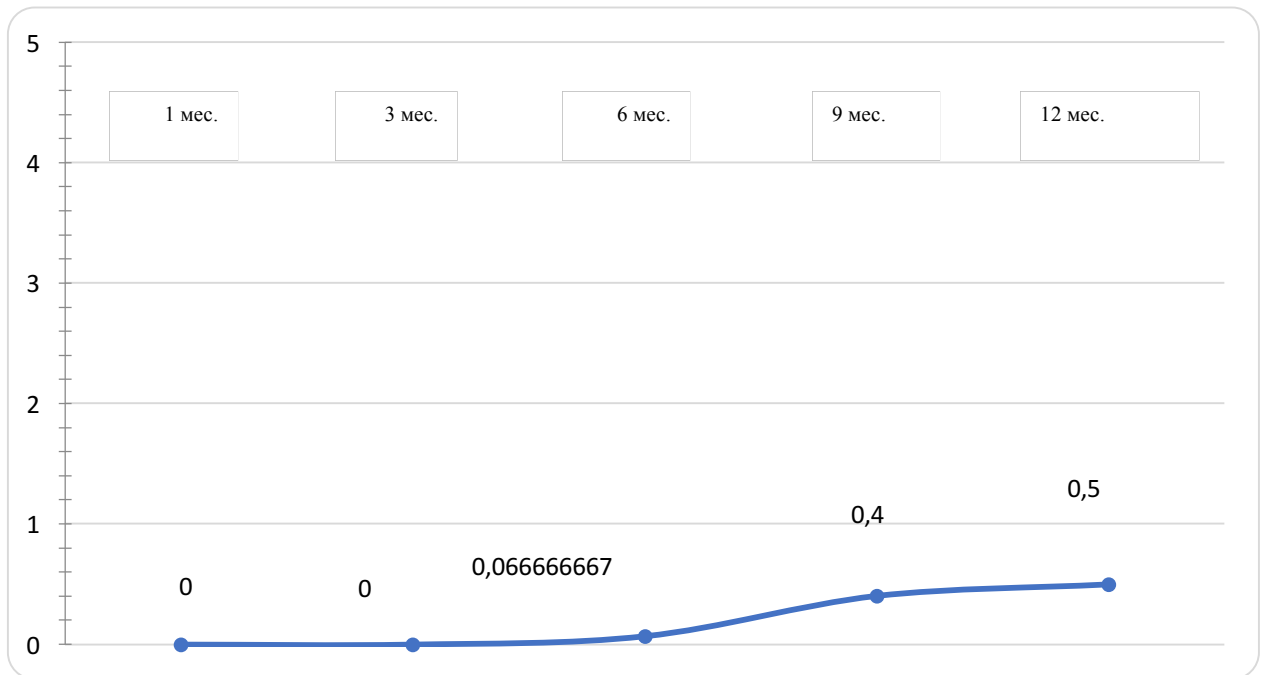


Рисунок 122 – Изменение эхогенности при динамическом наблюдении за пациентами после КИП

Была проведена оценка статической значимости изменений наблюдаемых диагностических критериев. Была выполнена качественная оценка параметров наблюдаемых эхопризнаков для оценки наличия силы связи и статистической значимости по мере биодеградации филлеров.

Получено подтверждение гипотезы о характере ультразвуковых изменений по мере биодеградации филлеров. Были получены критерии - χ^2 . Была выявлена сильная связь между временем с момента выполнения инъекции и эхопризнаком (Таблица 40).

Таблица 40 – Статистические показатели между временем с момента выполнения инъекции и изменением эхогенности

Критерий	Значение критерия	Уровень значимости	Критич. значение	Сила связи*
Критерий χ^2 с поправкой Йейтса	16,184	<0,001	3,72	–
Коэффициент сопряженности Пирсона (C)	0,662	–	–	сильная

Также при анализе данных было выявлено, что примерно через 6 мес. с момента инъекции происходит изменение эхогенности болюсов (n=5). В периоде от 1 до 3 мес. во всех случаях болюсы были анэхогенные (n=15), далее происходило повышение эхогенности (n=5) (Рисунок 123).

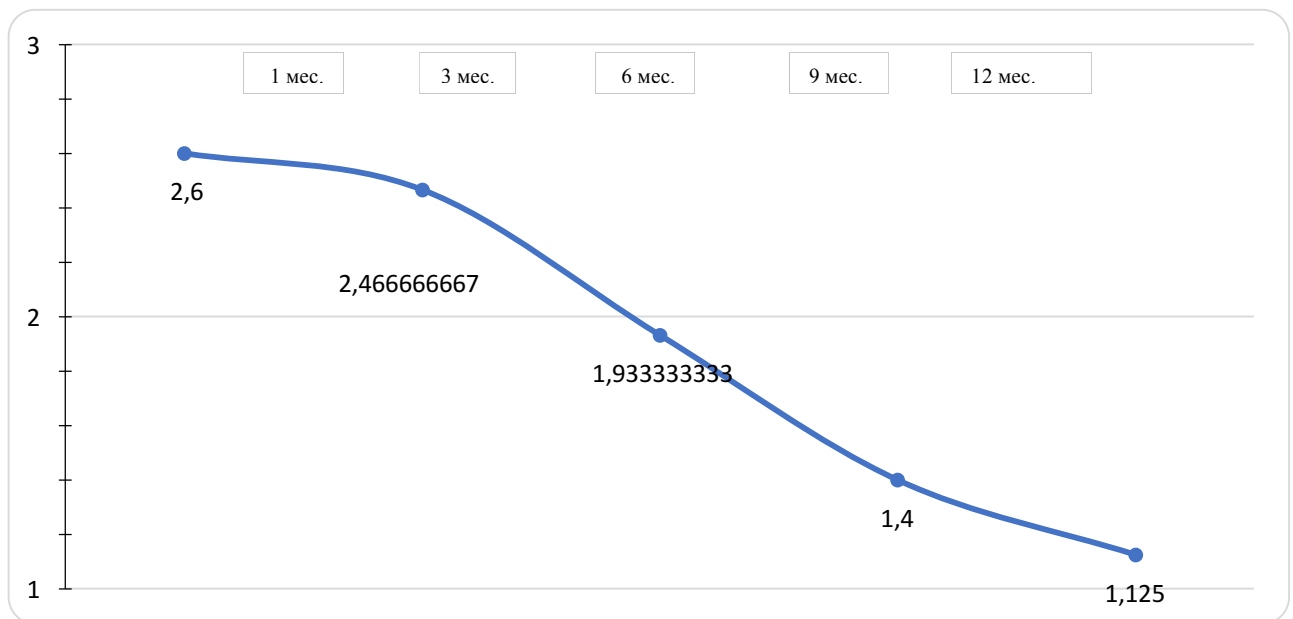


Рисунок 123 – Изменение эхоструктуры при динамическом наблюдении за пациентами после КИП

Получено подтверждение гипотезы о характере ультразвуковых изменений, в частности эхоструктуры, по мере биодegradации филлеров на основе ГК. Были получены критерии χ^2 с поправкой Йейтса (Таблица 41).

Таблица 41 – Статистические показатели между временем с момента выполнения инъекции и изменением эхоструктуры

Критерий	Значение критерия	Уровень значимости	Критич. значение
Критерий χ^2 с поправкой Йейтса	35,418	<0,001	9,21

Контуры болюсов в интервале от 1 до 3 мес. были ровными и четкими у всех пациентов (n=15). Начиная с 6 мес. в некоторых случаях появлялась нечеткость контуров (n=2), что было обусловлено биодegradацией и значительным уменьшением размеров болюса. К 12 мес. отмечалась потеря четкости контуров (n=8) (Рисунок 124).

По результатам статистической обработки полученных данных было получено подтверждение гипотезы о характере изменений четкости и ровности контуров по мере биодegradации филлеров. Были получены критерии χ^2 с поправкой Йейтса, а также коэффициент сопряженности Пирсона (C). Выявлена сильная связь между временем с момента выполнения инъекции и эхопризнаком (Таблица 42).

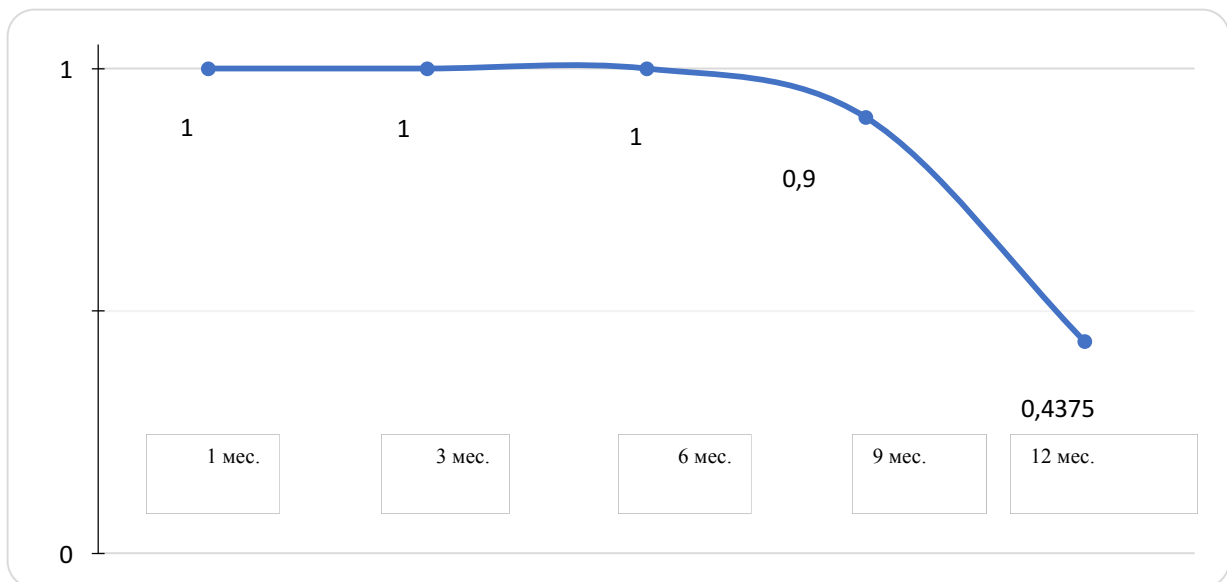


Рисунок 124 – Изменение контуров болюсов при динамическом наблюдении за пациентами после КИП

Таблица 42 – Статистические показатели между временем с момента выполнения инъекции и изменением четкости и ровности контуров болюсов

Критерий	Значение критерия	Уровень значимости
Критерий χ^2 с поправкой Йейтса	18,695	<0,001
	Значение критерия	Сила связи*
Коэффициент сопряженности Пирсона (C)	0,694	сильная

Из артефактов определялось дистальное псевдоусиление УЗ-сигнала, которое возникало в результате того, что болюс представлял собой жидкостное содержимое. И на протяжении всего динамического наблюдения у пациентов, у которых визуализировались болюсы, отмечалось дистальное псевдоусиление (n=15). Исключением стали те случаи визуализации на последнем этапе (12 мес.), в которых болюсы вообще не определялись (n=7) (Рисунок 125).

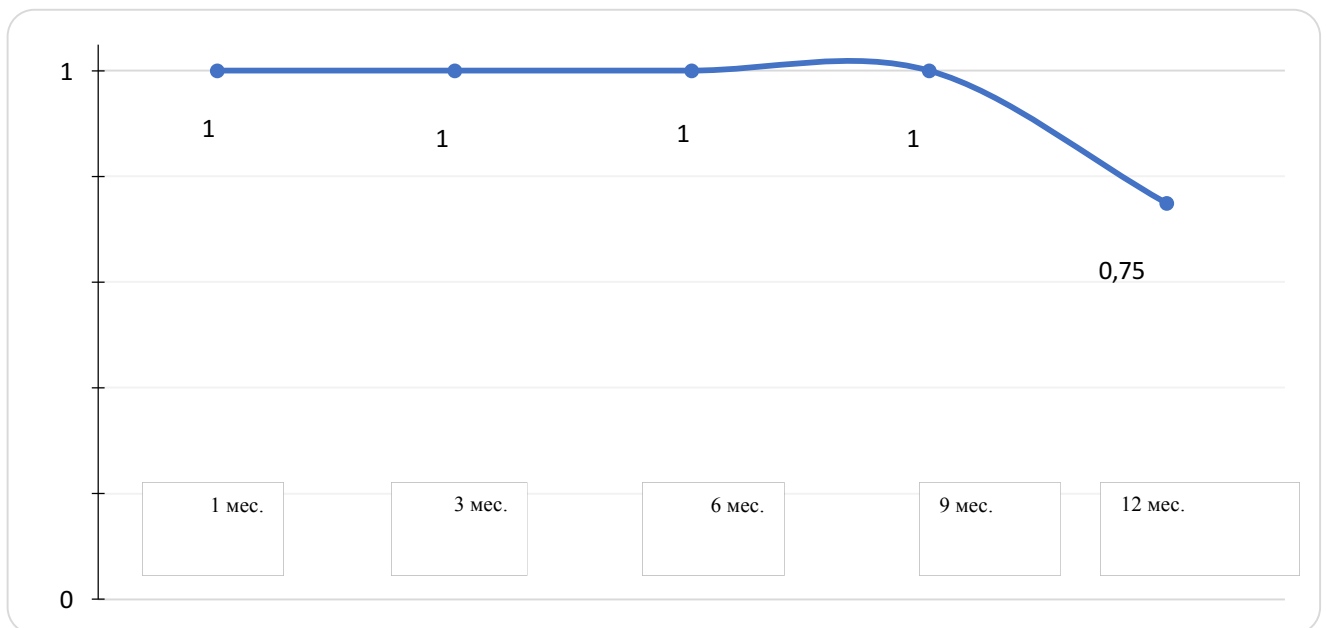


Рисунок 125 – Изменение артефактов при динамическом наблюдении за пациентами после КИП

Далее рассмотрены эхопризнаки мягких тканей на каждом этапе динамического наблюдения. Через 1 мес. после введения филлера на основе ГК в зоне инъекции мягкие ткани были неоднородной эхоструктуры за счет наличия множественных анэхогенных включений (n=15), которые представляли собой

болюсы геля (Рисунок 126). Диаметр этих включений может варьировать, но наиболее часто их диаметр составлял $4,4-5,2 \pm 0,25$ мм.

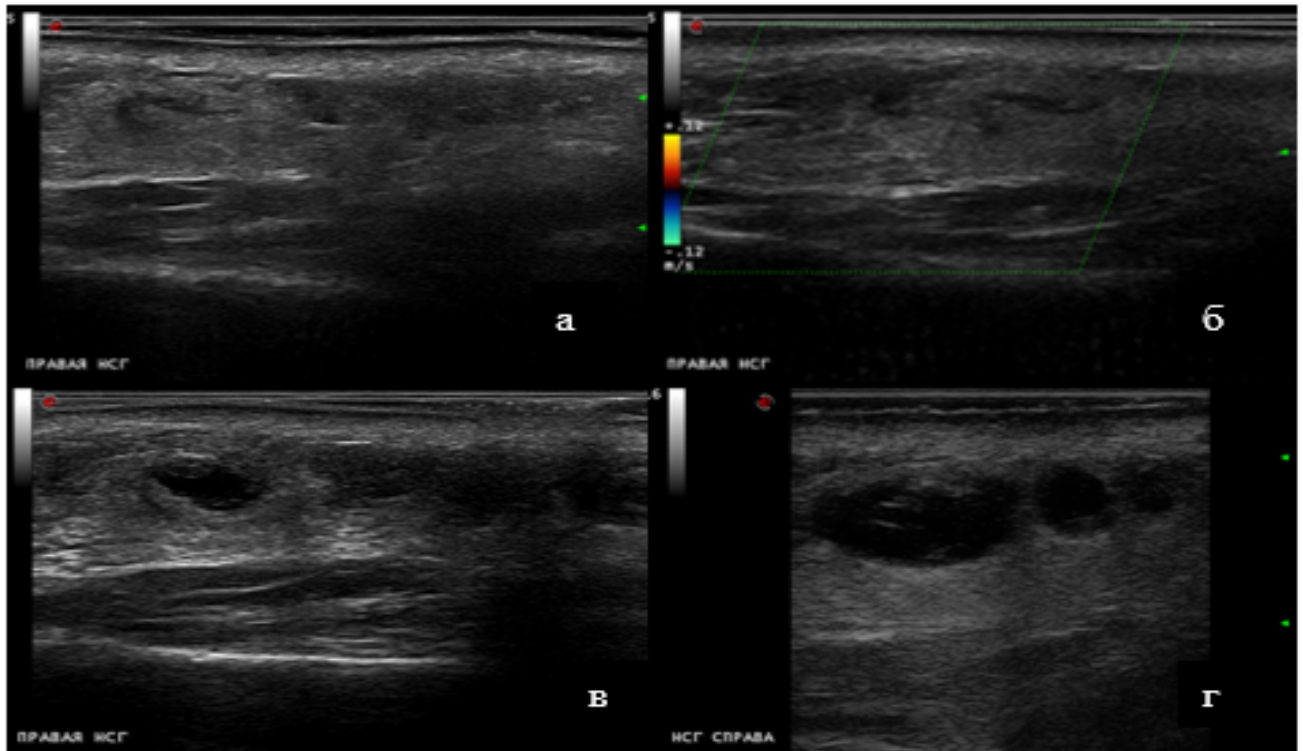


Рисунок 126 – УЗИ мягких тканей правой носогубной области при планировании КИП в динамике. До КИП (а, б), после КИП (в, г). Через 1 мес. визуализируется наличие множественных анэхогенных включений с четкими, ровными контурами, округлой и овальной формы, расположенных в проекции гиподермы

Контуры были ровными и четкими, а форма округлая (реже овальная). Во всех случаях (n=15) болюсы определялись непосредственно в зоне проводимой коррекции, признаков миграции или дислокации выявлено не было.

По локализации большая часть определялась на уровне гиподермы (n=12), в остальных случаях визуализировались субдермально (n=3). В режимах доплерографии эти включения геля были аваскулярными у всех пациентов. Также в доплеровских режимах важно было оценить локализацию сосудистых структур относительно болюсов, что является необходимым критерием в оценке возможной компрессии и признаков ишемии. При исследовании ни в одном случае болюсы не были расположены вблизи сосудистых структур (n=15).

В доплеровских режимах болюсы были аваскулярны, усиления

васкуляризации в зоне коррекции не наблюдалось (n=15).

При исследовании мягких тканей в режиме КЭГ болюсы визуализировались по шестому типу по шкале Tsukuba-Ueno, что подтверждало наличие структуры кистозного характера (n=15) (рисунки 131–132).

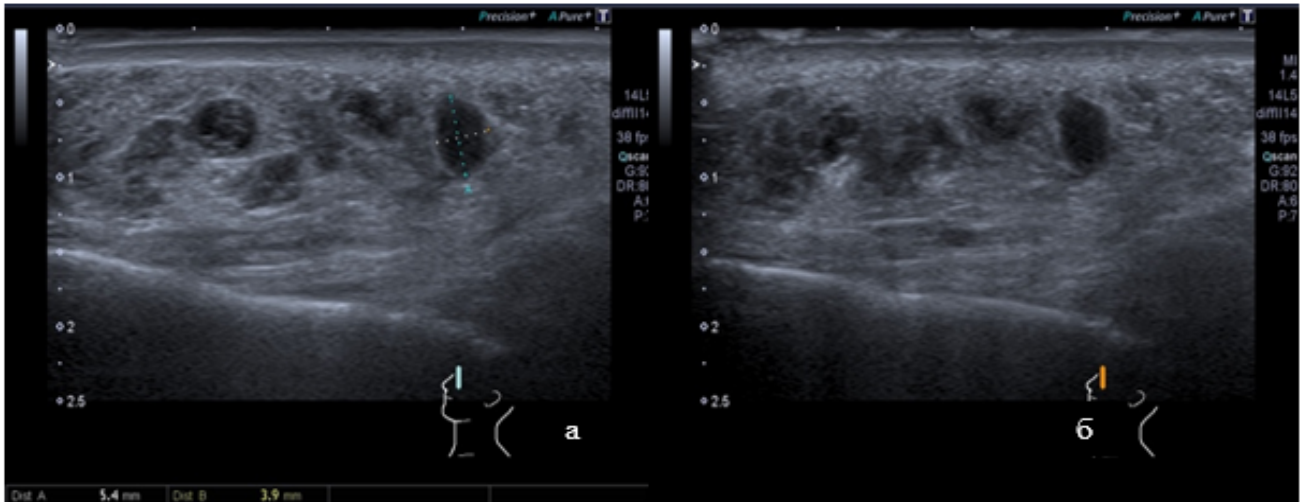


Рисунок 127 – УЗИ мягких тканей правой носогубной области при планировании КИП в динамике в В-режиме. Через 1 мес. после КИП. Определяются множественные анэхогенные включения с четкими, ровными контурами, диаметром до 5,4x3,9 мм, расположенные в проекции гиподермы

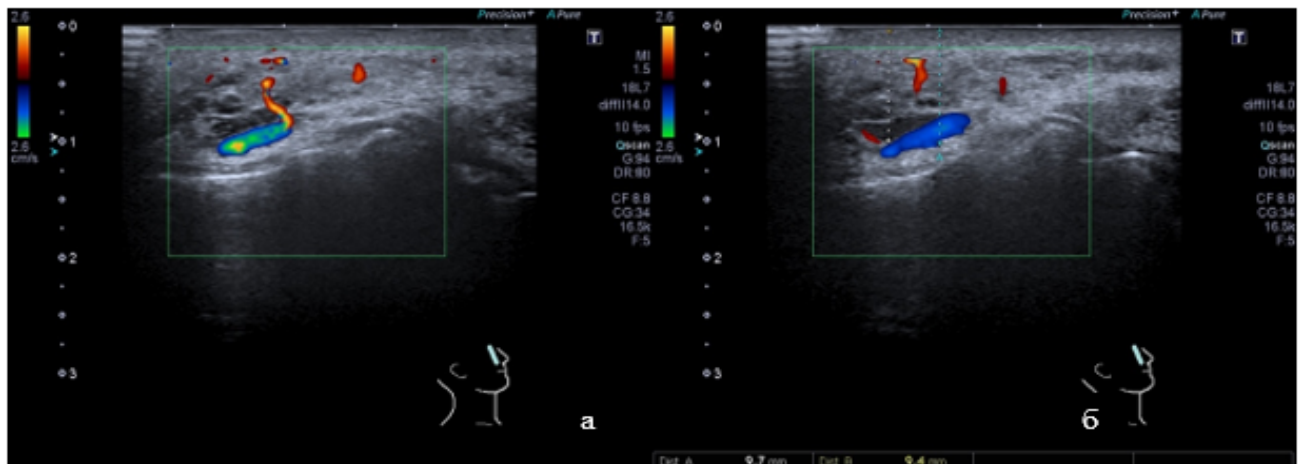


Рисунок 128 – УЗИ мягких тканей носогубной области через 1 мес. после КИП в режиме ЦДК. Определяется близкое расположение болюса к сосудистой структуре. Жалоб пациентка не предъявляет

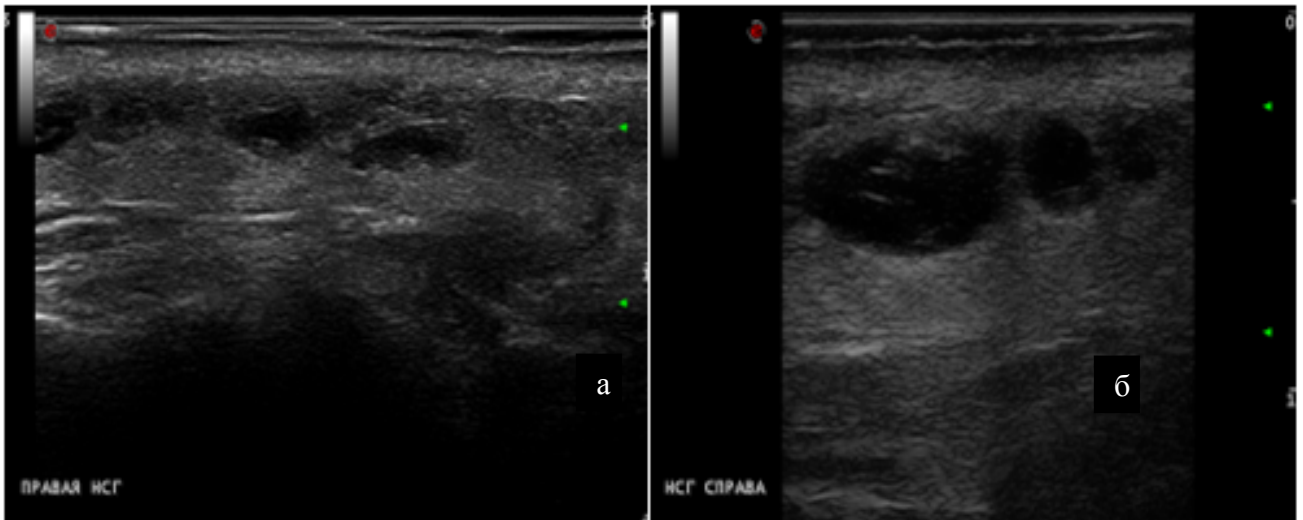


Рисунок 129 – УЗИ носогубной области. Через 1 мес. после КИП. В В-режиме (а, б) с использованием датчика 18 МГц (а) до 22 МГц (б). Субдермально визуализируются множественные болюсы филлера на основе ГК. Максимальный диаметр болюса составляет 5,2 мм

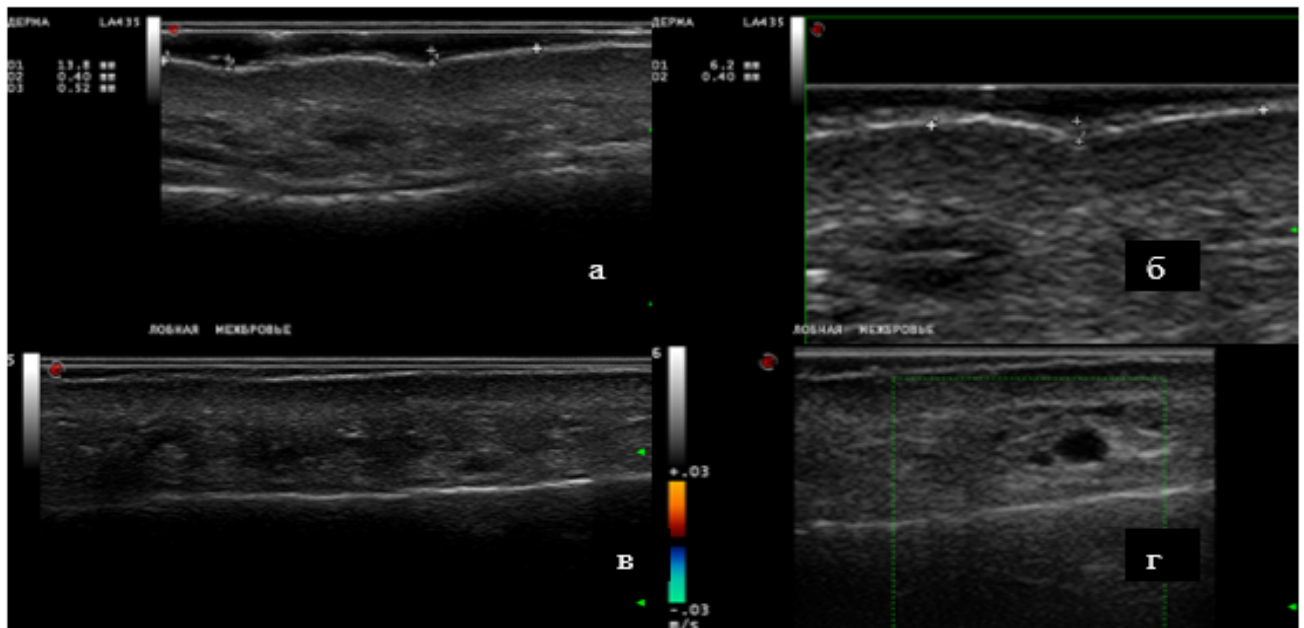


Рисунок 130 – УЗИ мягких тканей лобной области. В-режим (а, б, в), режим ЦДК (г). На этапе до КИП (а, б), через 1 мес. после КИП (в, г). На этапе до КИП отмечаются выраженные морщины глубиной до 0,4 мм. Через 1 мес. после КИП морщины разглажены, отмечается ровная гиперэхогенная линейная структура (эпидермис), в проекции ПЖК определяются анэхогенные включения (болюсы филлера на основе ГК)

При УЗИ мягких тканей лица через 3 мес. после КИП в проекции зоны коррекции определялись мягкие ткани с четкими, ровными контурами, обычной эхогенности, выражено неоднородной эхоструктуры за счет наличия

множественных анэхогенных включений (болюсы) (n=15). Контуры болюсов четкие, ровные во всех случаях (n=15).

При анализе болюсов и локализации инъекции было выявлено, что максимальный диаметр болюсов был после коррекции носогубных складок – до $5\pm 0,25$ мм, далее щечной – $4,5\pm 0,25$ мм, скуловой – $4,3\pm 0,25$ мм и минимальный в области губ – $3,94\pm 0,25$ мм (Рисунок 131).

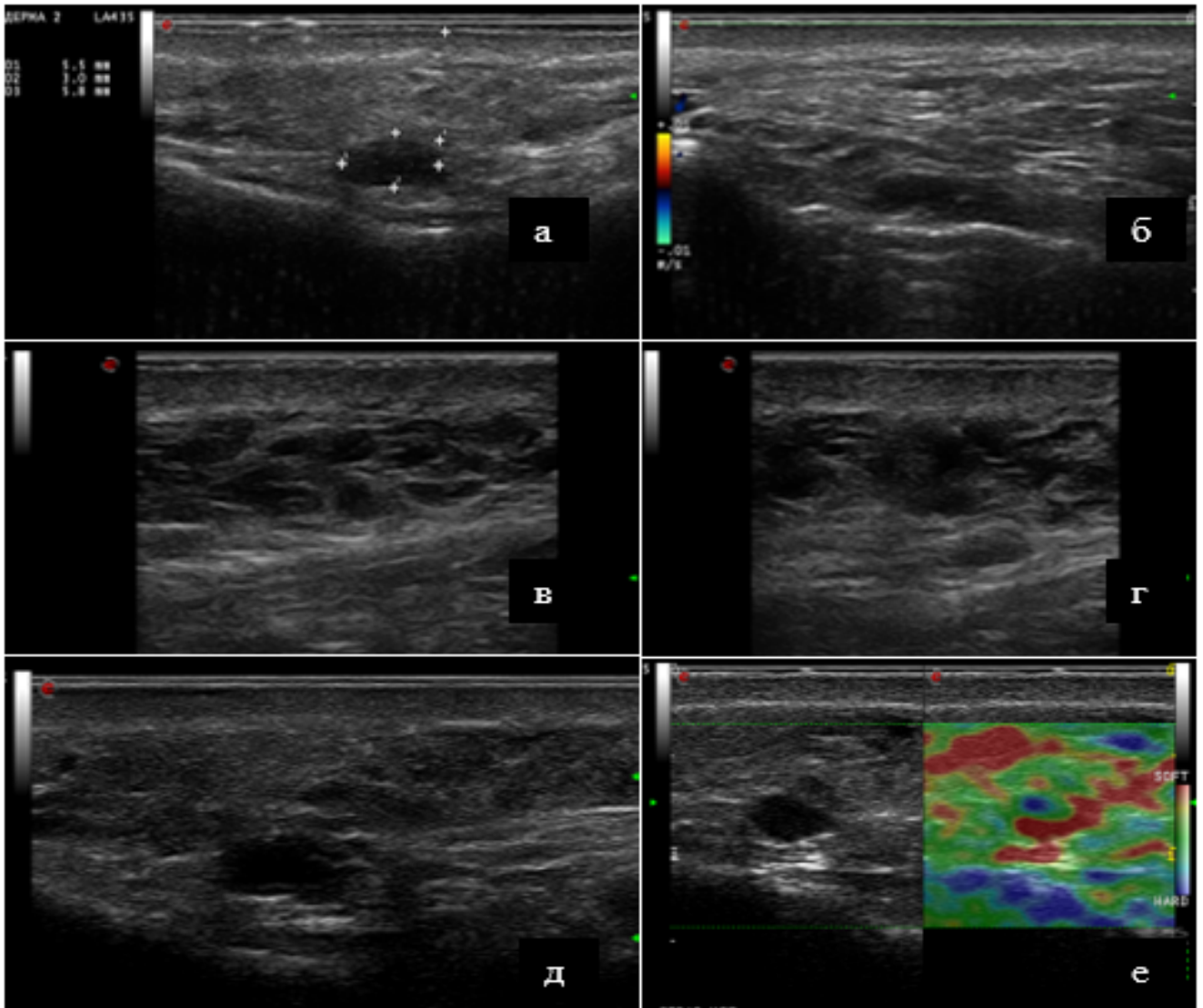


Рисунок 131 – УЗИ мягких тканей носогубной области. А, б – до введения КИП, в, г, д, е – через 1 мес. после КИП. В-режим (а, в, г, д), режим ЦДК (б), режим КЭГ (е). При сравнении ультразвуковых данных на этапах до и после КИП отмечается увеличение количества анэхогенных включений (болюсов) с четкими, ровными контурами, однородной эхоструктуры

По количеству болюсов также отмечалась разница в зависимости от зоны коррекции. Так, в носогубных складках среднее количество болюсов составило в

среднем $6,45 \pm 1$, в скуловой – $5 \pm 0,25$, в щечной и области губ было одинаковое количество – 4 ± 1 (рисунки 132–135).

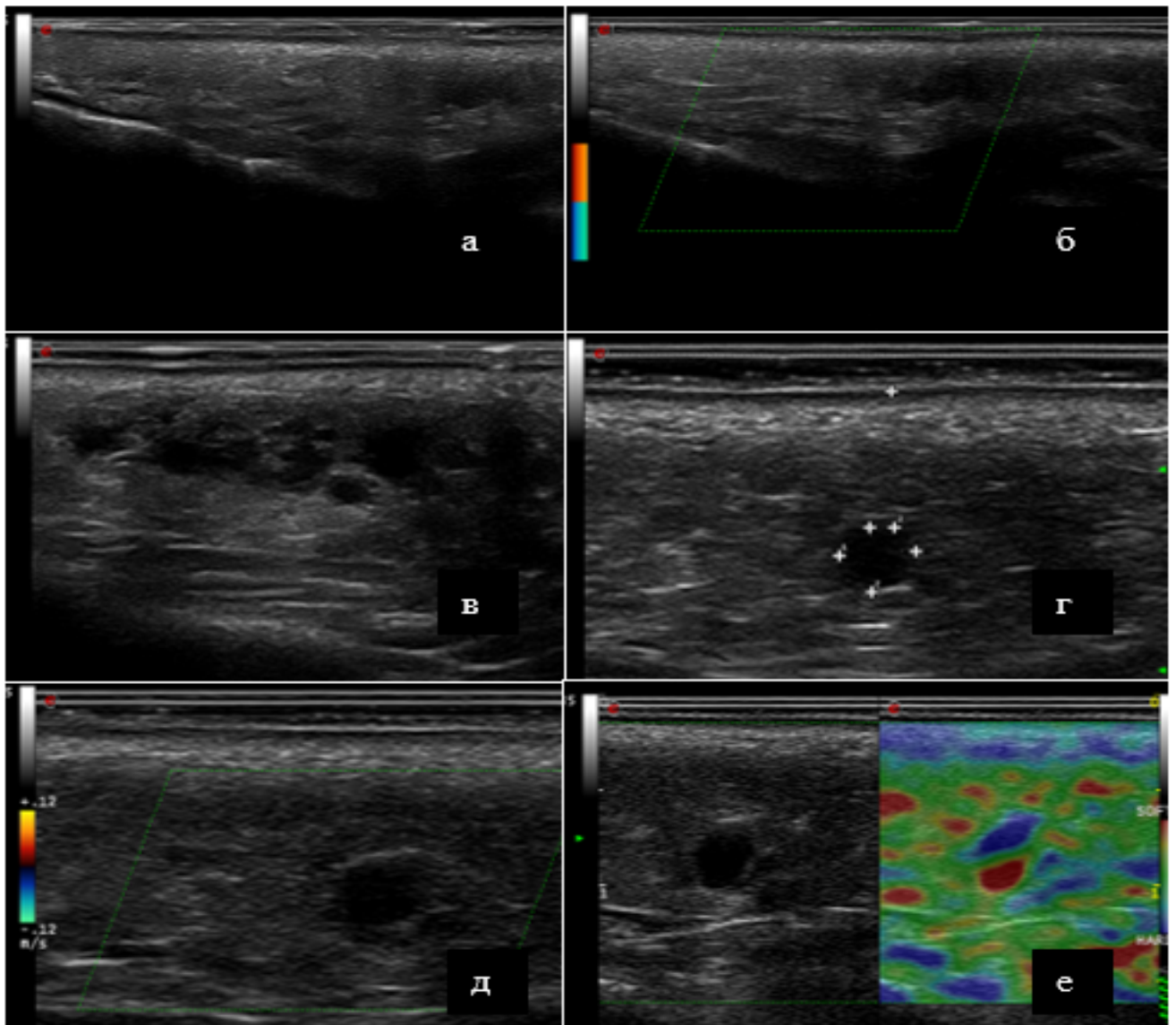


Рисунок 132 – УЗИ мягких тканей носогубных областей. В-режим (а, в, г), режим ЦДК (б), режим ЭДК (д), режим эластографии (е). А, б – до КИП; в, г, д, е – 3 мес. после КИП. На этапе до КИП мягкие ткани обычной эхогенности, однородной эхоструктуры, с четкими, ровными контурами. На этапе после КИП мягкие ткани обычной эхогенности, неоднородной эхоструктуры за счет наличия множественных анэхогенных включений (болюсов филлера на основе ГК). В режимах ЦДК и ЭДК зон патологической васкуляризации не выявлено. В режиме КЭГ болюсы трехслойные

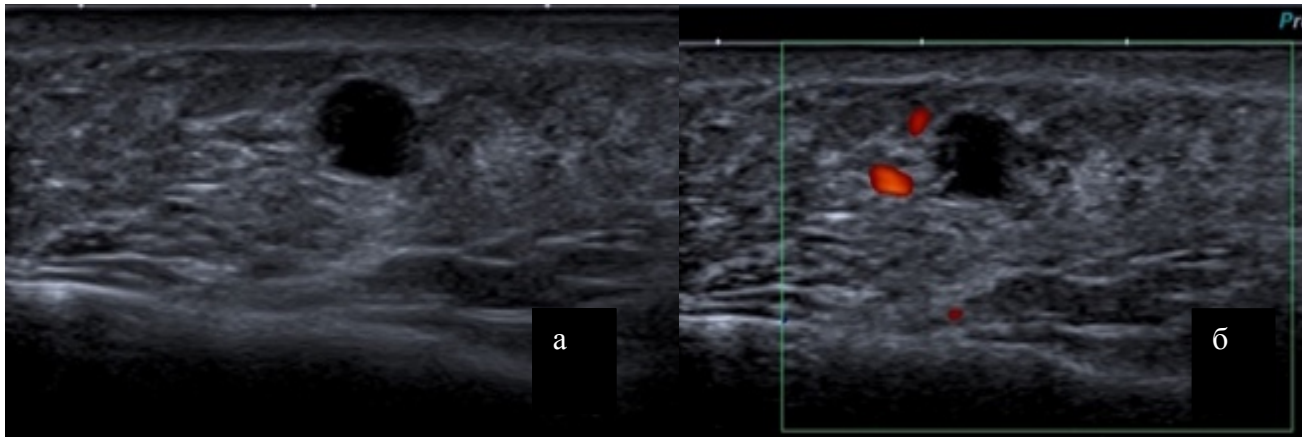


Рисунок 133 – УЗИ носогубной области в В-режиме (а), в режиме ЦДК (б). После КИП прошло 3 мес. В проекции ПЖК определяются болюсы максимальным диаметром до 5,0 мм

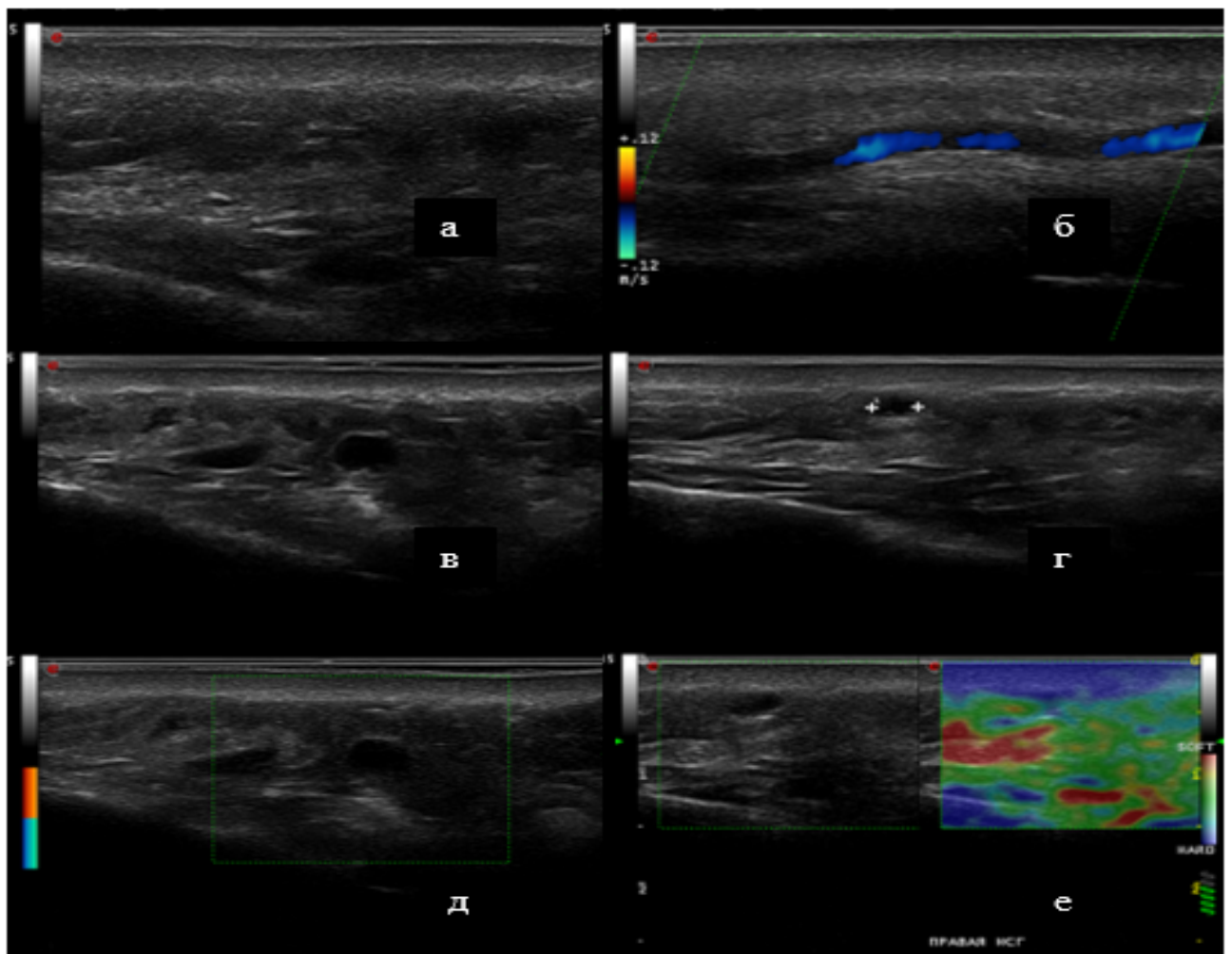


Рисунок 134 – УЗИ мягких тканей носогубных областей. В-режим (а, в, г), режим ЦДК (б), режим ЭДК (д), режим эластографии (е). А, б – до КИП; в, г, д, е – 3 мес. после КИП. На этапе до КИП мягкие ткани обычной эхогенности, однородной эхоструктуры, с четкими, ровными контурами. На этапе после КИП мягкие ткани обычной эхогенности, неоднородной эхоструктуры за счет наличия множественных анэхогенных включений (болюсов филлера на основе ГК). В режиме КЭГ болюсы трехслойные

Через 6 месяцев с момента инъекции филлеров мягкие ткани оставались с четкими, ровными контурами, обычной эхогенности. Эхоструктура становилась умеренно неоднородной за счет снижения количества болюсов и их диаметра. Диаметр болюсов на данном этапе уменьшился примерно в два раза. В проекции носогубной складки он продолжал оставаться максимальным и составлял $3,78 \pm 0,25$ мм, остальные области (скуловая, щечная и область губ) имели практически одинаковый показатель диаметра – $3,1-3,2 \pm 0,25$ мм. Количество болюсов в среднем варьировало от $4,6 \pm 1$ в носогубной области до 2 ± 1 в щечной области. В скуловой области и области губ данный параметр составлял $2,8-3 \pm 1$ (Рисунок 6.19).

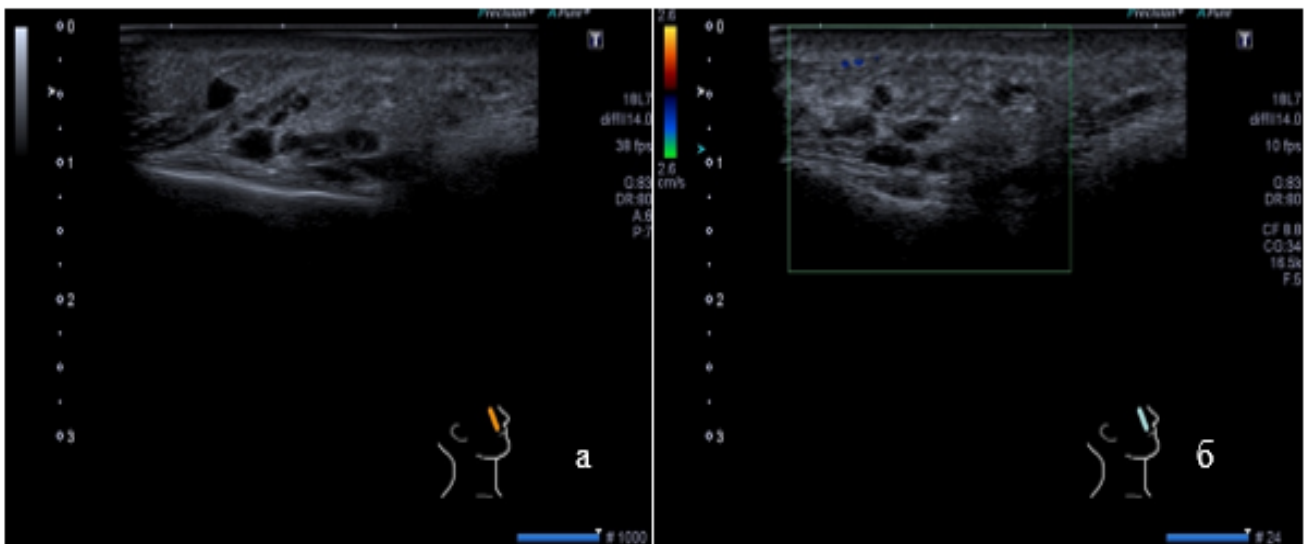


Рисунок 135 – УЗИ мягких тканей носогубной области через 6 мес. после КИП. В В-режиме (а) и в режиме ЦДК (б). Визуализируются мягкие ткани с четкими, ровными контурами, обычной эхогенности, неоднородной эхоструктуры за счет наличия множественных анэхогенных, аваскулярных включений (болюсы филлера на основе ГК)

При исследованиях в доплеровских режимах болюсы сохраняли свою аваскулярность, васкуляризация в окружающих мягких тканях была не изменена (n=15) (рисунки 6.20–6.21).

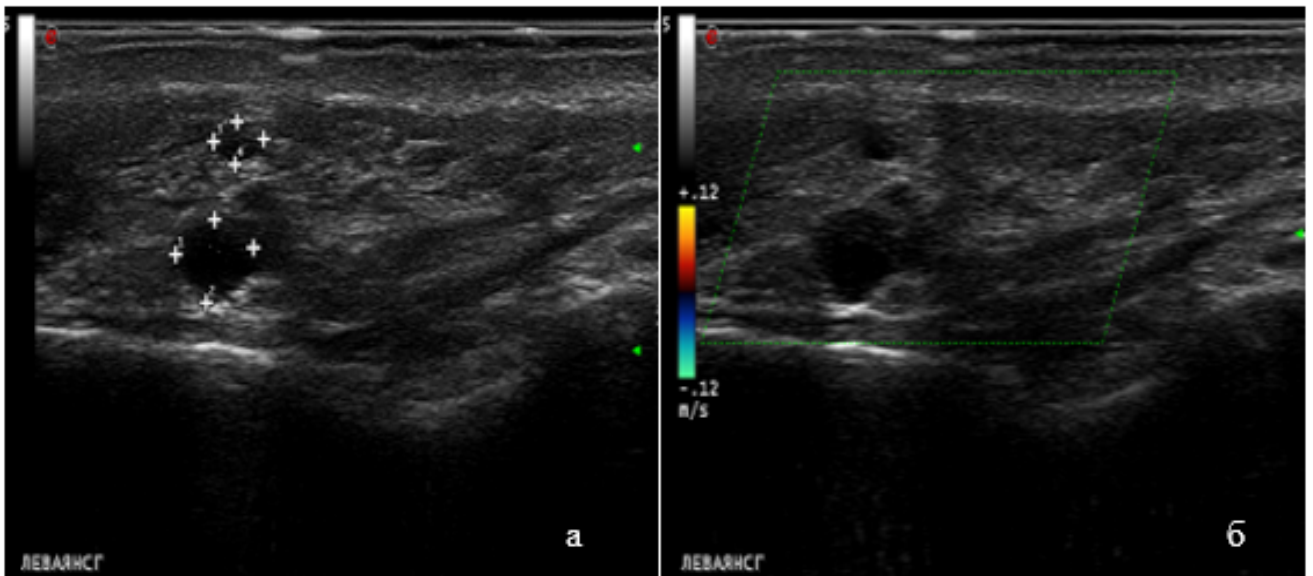


Рисунок 136 – УЗИ носогубной области. После КИП 6 мес. В проекции ПЖК визуализируются болюсы максимальным диаметром до 3,5 мм. В срез вошли болюсы в количестве 2

Через 9 мес. после КИП отмечалась динамика уменьшения количества анэхогенных включений, как по количеству, так и по диаметру. Соответственно, эхоструктура мягких тканей в проекции КИП становилась более однородной, во всех случаях отмечалось не более 3 болюсов. Все болюсы имели четкие, ровные контуры (n=15).

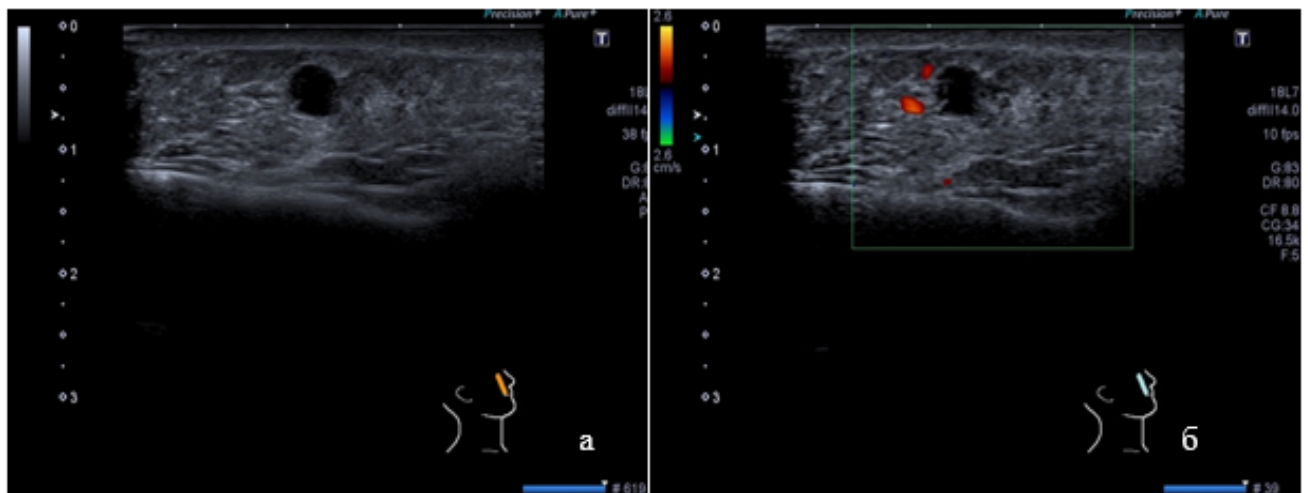


Рисунок 137 – УЗИ мягких тканей носогубной области через 9 мес. после КИП. В В-режиме (а) и режиме ЦДК (б). В проекции ПЖК визуализируется единичное анэхогенное включение (болюс филлера на основе ГК)

Диаметр болюсов в носогубной области составил в среднем $2,6 \pm 0,25$ мм, остальные области (скуловая, щечная, область губ) имели примерно одинаковый диаметр $1,9-2,1 \pm 0,25$. По количеству болюсов носогубная область также лидировала и составляла в среднем $2,8 \pm 1$. Далее в порядке убывания следовали скуловая (2 ± 1), область губ (1,6) и щечная (1). При УЗИ в доплеровских режимах кровотоков в мягких тканях был не изменен, болюсы сохраняли свою аваскулярность ($n=15$) (рисунки 136–137).

При УЗИ мягких тканей через 12 мес. с момента КИП филлер на основе ГК визуализировался в 8 случаях. Мягкие ткани были с четкими, ровными контурами, обычной эхогенности, умеренно неоднородной эхоструктуры (8 случаев) и однородной (7 случаев). Эхогенность болюсов в данный период времени повышалась, контуры становились менее четкими ($n=8$). Болюсы визуализировались только в проекции носогубных складок ($n=8$), в остальных областях они не определялись ($n=7$). Количество болюсов в носогубной области в среднем составило $1,6 \pm 1$ ед. (рисунки 136-138).

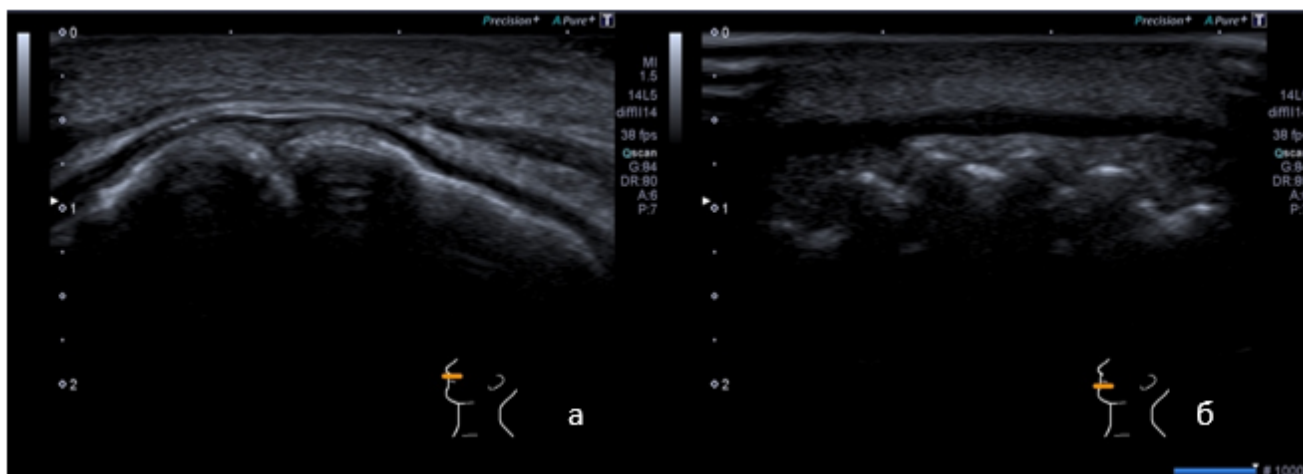


Рисунок 138 – УЗИ мягких тканей области верхней и нижней губы через 12 мес. после КИП. В-режим. Визуализируются мягкие ткани с четкими, ровными контурами, обычной эхогенности, однородной эхоструктуры. Данных за наличие филлеров на основе ГК не получено

В режимах ЦДК и ЭДК кровотоков мягких тканей исследуемых областей был без особенностей. В области носогубных складок, где определялись болюсы,

сосудистый рисунок был не изменен (n=15).

Таким образом, УЗИ мягких тканей лица после КИП позволило оценить биодеградацию филлера на основе ГК во всех случаях в ходе динамического наблюдения за пациентами. Болюсы филлера визуализировались во всех случаях в интервалах 1, 3, 6 и 9 мес. В период 12 мес. в 47,0% случаях отмечалась полная биодеградация филлера, при этом болюсы убедительно не определялись при УЗИ. Во всех случаях отмечалось уменьшение диаметра болюса, а также их количества в зоне исследования. При этом медленнее биодеградация происходила в области носогубных складок. Наиболее быстрая биодеградация была отмечена в щечной и скуловой областях, а также области губ.

ЗАКЛЮЧЕНИЕ

Согласно аналитическим данным, на рынке инъекционной косметологии в 2018 году в России было проведено 6,7 млн процедур с использованием ботулотоксинов, филлеров и биоревитализантов. А только в 2018 году было выполнено более 1,5 млн инъекций различных филлеров и 2,9 млн инъекций биоревитализантов [223].

По данным Международного общества эстетической и пластической хирургии, РФ находится на 10 месте по количеству выполненных нехирургических эстетических процедур за 2019 год (576 886 случаев). Среди них инъекции препаратов на основе ГК традиционно удерживают свое лидерство – 36 602 инъекций, а филлеров на основе ГАК – 960 [155].

Эрнандес Е. в 2018 г. представила данные, что на мировом рынке зарегистрировано более 400 различных филлеров, которые применяются в эстетической медицине [93].

По данным Schelke L.W. и соавт. (2018), ультразвуковая доплерография (дуплексное сканирование) чаще используется в дерматологии для оценки состояние кожи и сосудистых структур. Авторы уверены, что выполнение УЗИ после КИП может помочь повысить безопасность введения препаратов на основе ГК. А также можно идентифицировать филлер в случае осложнения [167, 214, 221].

González L.F. в 2017 году опубликовал научные данные, которые подтверждают вероятность возникновения риска осложнений при введении повторной инъекции в зону, где уже имеется нерассасывающийся материал, а также дает важную информацию врачу-косметологу и пластическому хирургу для избежания возможных медико-правовых осложнений [137].

По данным Brun L. и соавт., представленным в 2019 году в рамках Европейского общества радиологов, различные филлеры имеют свои ультразвуковые критерии, которые позволяют их дифференцировать друг от друга [116].

В 2019 году Бондаренко И.Н., Привалова Е.Г. и Васильев А.Ю. зарегистрировали патент на изобретение (№ 2717548) о способе определения состояния структуры кожи и нижележащих мягких тканей лица при коррекции возрастных изменений. Оценка состояния структур кожи проводилась с использованием высокочастотного датчика до 22 МГц [52].

В 2020 году Привалова Е.Г., Бондаренко И.Н. и Васильев А.Ю. зарегистрировали патент на изобретение (№ 2726922) способа определения типа осложнений вследствие коррекции филлерами возрастных изменений мягких тканей лица. В рамках способа диагностики осложнений впервые представлена возможность применения КЭГ [53].

Разработка и внедрение современных ультразвуковых технологий способствует качественно новому подходу при планировании и диагностике различных осложнений у пациентов при эстетической коррекции.

Для достижения поставленной цели и решения задач было обследовано 366 пациентов (516 исследований) на этапах разработки эхопризнаков различных групп косметологических препаратов, планирования контурной инъекционной пластики лица, а также после выполнения эстетической коррекции как без патологии, так и при наличии различных осложнений. Ультразвуковые исследования проводились на базе ООО «Центральный научно-исследовательский институт лучевой диагностики», Клинического Центра «Челюстно-лицевой, реконструктивно-восстановительной и пластической хирургии» Клиники МГМСУ им. А.И. Евдокимова, ООО «Института красоты на Арбате», Центра превентивной медицины «NL-Clinic» (ООО «НЛ-КЛИНИК»).

Было предложено распределить пациентов три группы:

I группа (n=126) – пациенты с подтвержденными документально косметологическими препаратами разных групп, введенными в мягкие ткани лица. Данная группа обследуемых жалоб не предъявляла и была взята за основу определения эхосемиотики.

II группа (n=160) – пациенты с осложнениями после КИП, которым была выполнена инъекционная пластика различными группами филлеров, в том числе

неизвестными препаратами. Все пациенты предъявляли различные жалобы на фоне проведения эстетической коррекции.

III группа (n=65) – пациенты, которые были обследованы с целью выявления ультразвуковых признаков, возможных повлиять на развитие нежелательных явлений и осложнений после инъекционных процедур.

IV группа (n=15) – пациенты, которые находились на динамическом наблюдении после контурной инъекционной пластики с целью определения эхопризнаков биодеградации филлеров на основе ГК, а также для оценки состояния мягких тканей на разных этапах.

Все УЗ-исследования проводились на аппаратах: MyLab Twice (Esaote, Италия) с применением высокочастотных линейных датчиков 6–18 МГц и 15–22 МГц; IU-22 (Philips, Нидерланды) с использованием высокочастотного линейного датчика 5–17 МГц и высокочастотного линейного интраорального датчика 7–15 МГц; Aplio 500 (Toshiba, Япония) с применением высокочастотного линейного датчика L7-18 МГц; а также на ультразвуковом сканере Alpha 7 Prosound (Aloka, Япония) с использованием линейного датчика 5–13 МГц. Все исследования проводились в В-режиме, в режимах ЦДК, ЭДК, а также с использованием современных ультразвуковых технологий, таких как SMI (Superb Micro-Vascular Imaging) (n=50), MicroV (n=227), Micro Pure (n=50), компрессионная эластография (n=227).

Была разработана авторская методика проведения УЗИ мягких тканей лица (патент на изобретение № 2717548 (RU) от 24.03.2020 г.). Специальной подготовки к исследованию мягких тканей лица не требовалось. Изучение мягких тканей лица выполнялось с использованием режимов «серой шкалы», в результате получали изображение от эпидермиса до кортикальной пластинки костей лицевого скелета. Изучение тканей в В-режиме позволяло оценить состояние мягких тканей лица, измерить толщину мягких тканей: эпидермиса и дермы, ПЖК и мышечной ткани. Также исследование давало возможность верифицировать различного рода инородные тела (филлеры, нити и др.) в мягких тканях лица, определить глубину нахождения и распределение препарата при объемном моделировании (подкожное,

внутрикожное и супрапериостальное введение), оценить состояние регионарных ЛУ, оценить биодеградацию филлера, определить природу филлера, выявить различные осложнения после контурной пластики лица. По результатам исследования в 2013 году Карпова Е.И. выявила, что УЗИ позволяет определить глубину введения геля, изменение его структуры, а также окружающих тканей, что полностью совпадает с данными нашего исследования [25].

При анализе всех пациентов в распределении по гендерному признаку отмечалось преобладание лиц женского пола (98,0%), что обусловлено наиболее частой обращаемостью женщин для коррекции возрастных изменений. В исследовании приняли участие пациенты после проведения КИП различных областей челюстно-лицевой области. Наиболее часто встречалась группа пациентов после коррекции области носогубных складок (n=207, 40,1%) и области губ (n=162, 31,1%). В тех случаях, когда УЗИ было выполнено пациентам, у которых в анамнезе имелись данные о проведении КИП, важной оценкой было определение группы косметологического филлера. В исследовании представлены результат обследования пациентов на фоне инъекции различных групп филлеров. В связи с популярностью введения филлеров на основе ГК, пациентов после КИП препаратами данной косметологической группы было большинство (73,4%). Тем не менее были также обследованы пациенты на фоне введения бионедеградируемых филлеров.

В группе пациентов, которым была выполнена контурная пластика лица без осложнений и нежелательных явлений, было 126 человек, которым было проведено 222 исследования. Возраст пациентов составил от 25 до 67 лет. Средний возраст – 43 года. Среди обследованных данной группы было 3 мужчин (3,5%) и 97 женщин (96,5%). Значительная часть исследований приходилась на пациентов в возрасте от 40 до 50 лет (30,9%) и 30 до 40 лет (26,2%). Что соответствует статистическим данным других авторов [191, 192, 193, 194].

Всем пациентам в анамнезе проводилась коррекция возрастных изменений с использованием различных групп филлеров (ГК, силикон, ПААГ, гидроксиапатит кальция, ПММК, аутожир). Большая часть исследований была выполнена

пациентам после КИП филлерами на основе: ГК (165 исследований, 74,3%) в связи с широким распространением именно этой группы препаратов, далее шли филлеры аутожира (24 исследования, 11,0%), силикона (11 исследований, 5,0%), ГАК (8 исследований, 4,0%), ПААГ (9 исследований, 4,0%) и ПММК (5 исследований, 2,0%). УЗИ проводилось в различные сроки от момента инъекционных процедур: 0–3 мес. (27,5%), 3–6 мес. (17,5%), 6–9 мес. (29,3%), 9–12 мес. (12,1%) и 12 мес. и более (13,5%). Также стоит отметить, что в группе были исключены пациенты, которые не предоставляли данные о проведенной КИП с указанием введенного препарата. Во всех случаях (222 исследования, 100%) была документально подтверждена группа филлера, что позволило провести объективную оценку ультразвуковых критериев. Ультразвуковое исследование проводилось в различные сроки от момента инъекционных процедур: 0–3 мес., 3–6 мес., 6–9 мес., 9–12 мес. и 12 мес. и больше. Максимальное количество обследованных пациентов было в период 6–9 мес., а также до 3 мес. В группе пациентов с введенным ранее филлером на основе ГК преобладали такие интервалы, как 6–9 мес, до 3 мес. и от 3 до 6 мес.

В результате статистической обработки с помощью метода кластеризации были выделены 8 групп, каждая из которых имела характерные ультразвуковые признаки. Кластер 1. В данную группу вошли филлеры на основе силикона, а также препараты на основе ГАК на ранних сроках введения (до 6 мес.), которые имеют схожие ультразвуковые признаки. Кластер 2. Во вторую группу по результатам статистической обработки была отнесена только группа препаратов на основе ГАК на поздних сроках введения (более 6 мес.). Кластер 3. В третью группу вошли филлеры на основе ПААГ, а также единичные случаи препаратов на основе ГК до 10 дней после КИП. Кластер 4. К четвертой группе были определены препараты на основе аутожира на поздних сроках (более 12 мес.), а также ГК на поздних сроках (более 12 мес.) на завершающих этапах биодеградации. Кластер 5. В пятой группе были филлеры на основе аутожира на этапах с момента введения до 12 мес. Кластер 6. В шестую группу вошли филлеры на основе ПММК. Кластер 7. В седьмой группе были выделены препараты на основе ГК на сроках от 1 до 8 мес. Кластер 8. В

восьмую группу по результатам статистической обработки была отнесена только группа препаратов на основе ГК на поздних сроках введения (более 8 мес.), что соответствует периоду биодegradации. По результатам статистического анализа была сформулирована таблица ультразвуковых признаков характерных для различных групп препаратов (Таблица 3.3).

Синтетические препараты на основе ПААГ и силикона были выявлены у пациентов сроком выше 1 года, наиболее часто они отмечались в период 5–10 лет от момента инъекции. В группе пациентов после КИП препаратами на основе ГАК от 3 до 6 мес. В группе с ПММК – 9–12 мес. Распределение среди пациентов после липофилинга было равномерным и включало в себя такие периоды, как 90–180, 180–270 и более 365 дней.

По локализации в общей группе у пациентов без патологических изменений после КИП преобладали носогубная область (46,0%) и область губ (36,0%). Во всех случаях пациенты не предъявляли жалоб в области мягких тканей лица.

Количество пациентов в группе, которым был введен филлер на основе ГК, составило 69 человек, было выполнено 165 исследований (75,0%). Были обследованы пациенты в возрасте от 25 до 67 лет. Преобладала группа от 40 до 50 лет (21 пациент, 30,4%) и от 30 до 40 лет (18 пациентов, 26,0%). Давность введения препарата варьировала от момента инъекции и до 2 лет после введения косметологического препарата. Наиболее часто исследования были выполнены пациентам в интервале 6–9 мес. (65 исследований, 39,4%), до 3 мес. (54 исследования, 32,7%) и 3–6 мес. (29 исследований, 17,5%). По локализации в данной группе преобладали пациенты с проведенной ранее эстетической коррекцией в области носогубных складок (81 исследование, 49,1%) и губ (65 исследований, 39,4%).

Визуализация мягких тканей после введения филлера на основе ГК была возможна с момента введения препарата. При использовании высокочастотных датчиков до 22 МГц возможно было визуализировать минимальные болюсы до 0,5 мм. Стоит отметить, что в разные временные интервалы от момента введения и далее отмечалась различная ультразвуковая картина. Для каждого интервала в ходе

проведения исследований, а также по результатам статистической обработки были определены ультразвуковые критерии. При проведении КИП филлером на основе ГК под ультразвуковой навигацией в мягких тканях визуализировалась игла (линейная гиперэхогенная структура), которая вводилась в проекцию подкожно-жировой клетчатки на заданную глубину. При использовании ретроградной техники определялся выход филлера из иглы и его визуализация в виде анэхогенных включений, который сразу распределялся в округлые структуры (4 исследования, 80,0%) с нечеткими (5 исследований, 100%), ровными контурами (4 исследования 80,0%).

Ультразвуковая навигация позволила визуализировать введение препарата, оценить глубину инъекции, окружающие мягкие ткани. При проведении УЗИ непосредственно сразу (в течение 10–20 минут) после выполнения контурной пластики лица МТЛ визуализировались с наличием зоны пониженной эхогенности, с нечеткими (5 исследований, 100%), неровными контурами (5 исследований, 100%), что соответствовало нарастанию отека в результате травматизации мягких тканей иглой (канюлей) и введением препарата во всех случаях (5 исследований, 100%). В первые минуты в режиме ЦДК и ЭДК васкуляризация оставалась неизменной, но постепенно усиление васкуляризации нарастало от момента инъекции. Данная методика позволяет визуализировать кровеносные сосуды и идентифицировать конец канюли, что снижает риск внутрисосудистой инфузии филлера. Полученные нами данные коррелируют с данными Takanogi Iwayama и соавт. (2018), где авторы описали два случая инъекции филлера на основе ГК под контролем УЗИ с помощью канюли. Исследование показало потенциальные преимущества метода введения филлера под контролем УЗИ, обеспечивающего высокую безопасность инъекции [207].

Через 30 мин. после введения филлера (5 исследований) при осмотре отмечалось усиление отека, при проведении УЗИ определялись зоны пониженной эхогенности (вплоть до анэхогенных) с нечеткими (4 исследования, 80,0%), неровными контурами (4 исследования, 80,0%), расположенные в проекции зоны инъекции у всех пациентов. В режимах ЦДК и ЭДК в этот временной период во

всех случаях отмечалось выраженное усиление васкуляризации мягких тканей. Через 1 час с момента инъекции (5 исследований) ультразвуковая картина в В-режиме оставалась прежней, в режиме ЦДК и ЭДК отмечалось усиление сосудистого рисунка в области мягких тканей после коррекцией филлерами на основе ГК.

При исследовании пациентов спустя 14 дней после проведения КИП (n=5) в проекции мягких тканей определялось наличие множественных округлых анэхогенных включений (болюсов филлера на основе ГК), которые представляли собой псевдокистозные образования с ровными (95,0%), местами нечеткими контурами (80,0%), расположенные в проекции подкожно-жировой клетчатки. Окружающие мягкие ткани были обычной эхогенности и эхоструктуры, соответствующие обычной жировой ткани во всех случаях. В режимах ЦДК и ЭДК через 14 дней после КИП васкуляризация мягких тканей была не изменена; анэхогенные включения (болюсы) были аваскулярными у всех пациентов.

На сроке через 30 дней (интервал до 1 мес.) с момента инъекции в зоне КИП (5 исследований) также визуализировались множественные анэхогенные включения (болюсы) с четкими (4 исследования, 80,0%), ровными контурами (4 исследования, 80,0%), однородной эхоструктуры (4 исследования 80,0%), диаметром до $5,5 \pm 0,25$ мм. В режимах ЦДК и ЭДК болюсы были аваскулярными, а окружающие мягкие ткани имели обычную васкуляризацию во всех случаях (5 исследований, 100%). При выполнении УЗИ с использованием технологии КЭГ анэхогенные включения (болюсы) картировались аналогично, как и на 14 день после КИП, в виде трехслойных структур, что по типу качественной оценки очагов Ueno E., Tsukubo (2006) соответствует BGR-признаку и имели эластографические признаки жидкостных структур.

На сроках 1–3 мес. (30–150 дней) при ультразвуковом сканировании в зоне инъекции мягкие ткани были неоднородной эхоструктуры за счет наличия множественных анэхогенных включений, которые во всех случаях представляли собой болюсы геля (49 исследований). Диаметр этих включений варьировал, но среднее значение составляло $(3–6) \pm 0,25$ мм. Контур чаще ровные (45

исследований, 91,8%) и четкие (46 исследований, 93,9%), а форма округлая (44 исследования, 89,8%), реже овальная (3 исследования, 6,1%). В норме, при отсутствии миграции и дислокации, филлер у всех пациентов данной группы определялся непосредственно в зоне проводимой коррекции (49 исследований, 100%). В доплеровских режимах включения геля были аваскулярными (49 исследований, 100%). Важно было оценить локализацию сосудистых структур относительно болюсов, что являлось важным критерием в оценке возможной компрессии и признаков ишемии. Во всех случаях (49 исследований, 100%) болюсы не прилегли близко к сосудистым структурам. При выполнении УЗИ с использованием технологии СЭГ болюсы во всех случаях (49 исследований, 100%) определялись в виде трехслойной структуры, более мягкая структура расположена в глубоких отделах, более упругая – в поверхностных, между ними расположена структура, соответствующая средней упругости тканей (BGR-признак).

Наши данные совпадают с данными Карповой Е.И. и Картелишева А.В. (2016), авторы визуализировали филлер на основе ГК в виде гипоэхогенных включений округлой формы, различных размеров и формы, без выраженных изменений со стороны окружающих мягких тканей [25].

По результатам обследования пациентов на этапе 3-6 мес. (29 исследований, 17,5%) определялись включения, локализованные преимущественно в проекции ПЖК (20 исследований, 68,9%), наотню (9 исследований, 31,1%). Практически во всех случаях (28 исследований, 96,5%) контуры болюсов были ровные, и четкие (26 исследований, 89,6%). В 27 случаях (93,1%) включения были анэхогенные и однородные и только в 2 случаях (6,9%) имели пониженную эхогенность и неоднородную эхоструктуру. В доплеровских режимах болюсы были аваскулярными (29 исследований, 100%), окружающие мягкие ткани имели неизмененный сосудистый рисунок. В режиме КЭГ сохранялся BGR-sign во всех случаях (29 исследований, 100%). По результатам анализа артефактов преобладал артефакт дистального псевдоусиления (26 исследований, 89,6%), в 3 случаях (10,3%) определялось отсутствие артефактов. Данные совпадают с результатами исследования Шептулина В.А. в 2015 году, где были представлены результаты

биодegradации филлеров на основе стабилизированной ГК при интрапальпебральном введении [92]. При выполнении технологии КЭГ болюсы всегда были трехслойными на протяжении всего срока проведения исследования.

УЗИ мягких тканей лица на сроке 6–9 мес. после проведения КИП филлерами на основе ГК выполнено 65 пациентам (39,4%) (Таблица 3.2). В 44 случаях (67,7%) анэхогенные включения (болюсы) определялись в проекции ПЖК, накостно в 21 случае (32,3%). Диаметр болюсов в среднем составлял 3,6 мм, а количество – от 0 до 5 болюсов (преимущественно 3). Они сохраняли свою округлую форму (63 исследования, 93,8%), четкие (58 исследований, 89,2%), ровные контуры (61 исследование, 93,8%), однородную эхоструктуру (61 исследование, 93,8%). Окружающие мягкие ткани были не изменены во всех случаях (65 исследований, 39,4%).

На сроке 9–12 мес. с момента КИП филлерами на основе ГК было выполнено 13 исследований (7,8%). В 38% случаев (5 исследований) болюсы визуализировались не так убедительно как на более ранних этапах исследования, что соответствовало этапам биодegradации препарата. В других случаях (8 исследований, 61,5%) филлеры определялись в мягких тканях в зоне инъекции (в 10 случаях (76,9% в ПЖК и в 3 случаях (23,0%) накостно), представляли собой округлые анэхогенные включения (болюсы) (8 случаев, 61,5%), с четкими (8 случаев, 61,5%), ровными (9 исследований, 69,2%) контурами. Количество болюсов на данном сроке исследования уменьшалось, а также уменьшался диаметр болюсов, что говорило о явлении биодegradации филлеров на основе ГК собственным ферментом гиалуронидазой, расположенной в мягких тканях.

На сроках более 12 мес. после инъекции (4 исследования, 2,4%) филлер визуализировался в 1 случае 25,0% в виде анэхогенных включений (1 случай, 25,0%) с нечеткими (100,0%), ровными (25,0%) контурами, расположенных в зоне проведенной коррекции во всех случаях. В режимах ЦДК и ЭДК болюсы сохраняли свою аваскулярность, окружающие ткани имели неизменный сосудистый рисунок, характерный для данной анатомической зоны. При выполнении технологии КЭГ болюсы теряли свою трехслойность (75,0%) с преимущественным

повышением упругости тканей, имеющими качественные характеристики окружающих мягких тканей.

По результатам анализа полученных данных УЗИ позволило во всех случаях выявить изменения в мягких тканях, соответствующие введенному ранее филлеру на основе ГК. Также данные исследований, проведенных под ультразвуковой навигацией, показали, каким образом филлер распределяется в мягких тканях при его введении. Филлер на основе ГК в мягких тканях лица имеет различную ультразвуковую картину в зависимости от сроков выполнения исследования от момента инъекции.

Было обследовано 8 пациентов (8 исследований, 3,6%) после проведения КИП препаратами на основе ГАК. В данной группе распределение по возрасту было следующим: 40–50 лет – 37,5%, 50–60 лет – 25,0%. Были выполнены исследования на сроках до 3 мес. (1 исследование, 12,5%), 3-6 мес. (4 исследования, 50,0%), 9-12 мес (25,0%) и более 12 мес. (1 исследование, 12,5%).

Ультразвуковая картина мягких тканей на фоне введения препаратов на основе ГАК отличалась в зависимости от сроков введения. В 50,0% случаев пациенты были обследованы в интервале от 3 до 6 мес.. По локализации преобладало проведение в анамнезе КИП препаратом на основе ГАК в челюстной области (4 исследования, 50%). На этапе до 3 мес. отмечалось наличие гиперэхогенной структуры в проекции введения филлера, на этапах 3-6 и 9-12 мес эхогенность была повышена (4 исследования, 100% и 2 исследования, 100% соответственно). Эхогенность филлера менялась в сторону понижения эхогенности в связи с биорезорбцией на сроках 3-6 и 9-12 мес, а на поздних этапах более 12 мес на месте введенного ранее препарата оставались гиперэхогенные включения (единичные кальцинаты). Филлер визуализировался как в проекции ПЖК при более поверхностной технике инъекции (4 исследования, 50,0%) и наcostно при глубоких техниках введения (4 исследования, 50%).

Четкость и ровность контуров также претерпевала изменения в ходе естественной биорезорбции. Четкие и ровные контуры были при исследовании пациента после КИП до 3 мес. (1 исследование, 100%), далее на этапах 3-6 мес в 2

случаях (50,0%) они были четкими и ровные и в 2 случаях (50,0%) нечеткими и неровными. Особенно хорошо контур прослеживался при более поверхностном введении на контрасте с ПЖК. На всех этапах во всех случаях (8 исследований, 100%) препарат не имел определенной конфигурации и визуализировался в виде зоны однородной эхоструктуры неправильной формы. Также состояние окружающих тканей было неизменено при исследовании на разных сроках. В результате исследования в доплеровских режимах васкуляризации в проекции локализации препарата не определялось во всех случаях (8 исследований, 100%)

Препараты данной группы включали в себя микросферы ГАК в сочетании с полисахаридами. На ранних сроках при ультразвуковом сканировании в 1 случае (100%) определялась интенсивная акустическая тень в зоне введения филлера. В период от 3 до 6 и от 9 до 12 мес отмечалась наличие слабой акустической тени, что обусловлено изменением эхогенности структуры. На сроке более 12 мес. визуализируемые гиперэхогенные включения также давали акустическую тень.

УЗИ позволило визуализировать препарат на основе ГАК в проекции мягких тканей лица после проведения КИП на всех этапах исследования. Филлер данной группы имел различные ультразвуковые признаки в зависимости от срока выполнения исследования после инъекции. На ранних сроках препарат имел схожую картину с филлерами на основе силикона, что затрудняло анализ полученных данных. На более поздних сроках определялась характерная для данной группы ультразвуковая картина, при которой визуализировались гиперэхогенные включения, соответствующие микрокальцинатам.

Полученные нами данные совпадали с результатами исследований Карповой Е.И. и Картелишева А.В. (2016), авторы также через год после проведения инъекции визуализировали филлеры на основе ГАК как мелкие гиперэхогенные включения [25].

Также было обследовано 9 пациентов (9 исследований) после проведения КИП группой препаратов на основе ПААГ. Данная группа препаратов в течение последних лет была практически полностью оттеснена другими группами филлеров, в частности на основе ГК. По данным Карповой Е.И. и Картелишева

А.В., в 2016 году частота осложнений на фоне введения филлеров на основе ПААГ варьируется от 2,1 до 5,0%, что совпадает с данными наших исследований [35]. Тем не менее до сих пор еще встречаются пациенты, которым вводились препараты на основе ПААГ много лет назад (обычно более 10–15 лет назад).

Распределение по возрасту было неравномерным и преобладали пациенты в возрасте от 40 до 50 лет (66,7%), что было обусловлено популярностью данного препарата в 90-е и 2000-е гг. Во всех случаях (9 исследований) интервал с момента инъекции и до проведения УЗИ составил более 12 мес. (от 10 лет до 25 лет с момента введения филлеров на основе ПААГ). В данной группе пациентов распределение по локализации было следующим: 55,5% в области носогубных складок и 44,4% в области губ. При УЗИ мягких тканей у пациентов с введенным ранее филлером на основе ПААГ во всех случаях (9 исследований) определялись зоны с четкими и ровными контурами, пониженной эхогенности, неоднородной эхоструктуры за счет наличия зон повышенной и пониженной эхогенности. Чем более длительное время филлер находился в мягких тканях, тем более неоднородная эхоструктура с наличием участков пониженной эхогенности на фоне зон более высокой эхогенности определялась в ходе исследования. В режиме ЦДК при отсутствии патологических изменений вышеописанная зона всегда была аваскулярна. Несмотря на низкую популярность препаратов данной группы, пациенты с проведенной в анамнезе КИП встречались среди всех обследованных пациентов и составили 4%. Мягкие ткани после введения препаратов на основе ПААГ имели свою эхографическую картину, отличную от групп филлеров.

Полученные данные подтверждаются результатами исследования Карповой Е.И. и Картелишева А.В. (2016), а также Фисенко Е.П. (2009), препарат на основе ПААГ определялся в виде каплевидных включений размерами от 0,2 x 0,2 см до 0,9 x 2,7 см, с четкими контурами. При проведении УЗИ в интервале после 2–10 лет визуализировались соединительнотканые тяжи. Также авторы отметили, что фиброзные изменения окружающих тканей выражены незначительно [25].

В последние годы в инъекционной косметологии предпочтение отдается биodeградируемым филлерам (чаще на основе ГК), тем не менее до сих пор

проводятся инъекции филлерами на основе силикона. Было обследовано 11 пациентов (11 исследований, 4,9%) после проведения КИП группой препаратов на основе силикона. Возраст пациентов с проведенной ранее эстетической коррекцией филлерами на основе силикона составил 30–40 лет (45,4%), 40–50 лет (36,3%), 20–30 лет (18,2%). Во всех случаях интервал с момента инъекции и до проведения УЗИ составил более 12 мес. (от 5 лет до 15 лет с момента введения препаратов на основе силикона). В данной группе преобладали пациенты с КИП в области губ (54,5%), далее шла область носогубных складок (27,3%).

Филлер на основе силикона визуализировался во всех случаях (11 исследований, 100%) в виде зоны повышенной эхогенности, с нечеткими, неровными контурами, неправильной формы, неоднородной эхоструктуры за счет наличия множественных мелких гиперэхогенных включений, расположенный в проекции ПЖК (8 случаев, 72,7%) и субдермально (3 случая, 27,2%). Эхоструктура была неоднородной в 9 случаях (81,8%) за счет наличия множественных анэхогенных псевдокистозных включений с четкими, ровными контурами, преимущественно круглой формы, с наличием плотной фиброзной капсулы по периферии. Также особым ультразвуковым признаком стало изменение окружающих мягких тканей в виде наличия выраженных фиброзных изменений. Данная ультразвуковая картина также обуславливала наличие интенсивной акустической тени за препаратом (11 исследований, 100%). В доплеровских режимах васкуляризация в проекции филлера и окружающих мягких тканей с признаками фиброзных изменений не определялась. Похожую УЗ-картину можно было наблюдать на поздних сроках после введения препаратов ГАК, что затрудняло дифференциальную диагностику при отсутствии данных анамнеза.

Во всех случаях наблюдалось наличие эхопризнаков фиброзных изменений мягких тканей, что можно отнести к типичной эхографической картине для данной группы препаратов. J.J. Deutsch в 2002 году предположил, что основная причина осложнений связана с нарушением техники введения препарата [25]. По мнению ряда авторов, сложности, которые возникают во время хирургического лечения пациентов после контурной пластики филлерами на основе силикона, заключаются

в образовании выраженной фиброзной капсулы, а также в тенденции к «комкованию» препарата [25]. Наши данные совпадают с данными авторов, во всех случаях у пациентов, которым ранее был введен препарат на основе силикона, отмечались выраженные фиброзные изменения.

Полученные нами результаты полностью подтверждают мнение Чайковской Е.А. о том, что синтетические препараты в течение многих лет остаются в мягких тканях в неизменном виде [20, 90]. Данные Карповой Е.И. и Картелишева А.В. (2016) полностью совпадают с результатами наших исследований. Авторы также отмечают вокруг филлеров на основе силикона наличие от умеренных до выраженных фиброзных изменений [25].

На сегодняшний день нередко используется такая процедура как липофилинг, суть которой заключается во введении собственной жировой ткани для объемного моделирования, взятой из других анатомических зон (чаще это область живота и ягодиц). Было выполнено 24 исследования 6 пациентам после проведения липофилинга на различных этапах после инъекции. Возрастная группа пациентов после липофилинга составила от 20 до 40 лет. Пациенты, вошедшие в данную группу, обращались на УЗИ в интервалах до 3 мес. (6 исследований, 25,0%), от 3 до 6 мес. (6 исследований, 25,0%) и от 9 до 12 мес. (12 исследований, 50,0%). По локализации введение аутожира пациентам данной группы выполнялось в область носогубных складок – 27,0%, в скуловую область – 20,0%, лобную область – 14,0%, а также по 13,0% в проекции носослезной борозды, височной области и области губ. При УЗИ у пациентов после липофилинга отчетливо визуализировалась зона введенной жировой ткани во всех случаях. При чем в разные сроки после введения аутожира ультразвуковая картина была различна.

По данным УЗИ через 1 месяц после операции визуализация аутожира была получена во всех зонах коррекции (6 исследований, 25,0%). Во всех 6 случаях четко определялась локализация трансплантата, оценивались его размеры, контуры были четкими, ровными, с наличием тонкой эхогенной капсулы, эхогенность была повышена, эхоструктура однородная. В режиме ЦДК васкуляризация отмечалась

преимущественно по периферии аутожира во всех случаях. Через 6 мес. после оперативного вмешательства УЗИ выполнялось для оценки равномерности распределения жира, что особенно важно при липофилинге губ (6 пациентов, 25,0%). Эхогенность аутожира незначительно дифференцировалась от окружающей жировой ткани была повышенной эхогенности (66,5%), эхоструктура была однородной, в режимах ЦДК визуализировались единичные сосудистые структуры в трансплантате (5 исследований, 83,3%).

На этапе оценки через 9 месяцев после операции (12 пациентов, 100%) дифференцировать аутожир от окружающих тканей не представлялось возможным во всех случаях. Аутожир имел обычную эхогенность и был однородной эхоструктуры, что не позволяло его дифференцировать от окружающей жировой ткани во всех случаях на данном сроке исследования (Рисунок 3.28). В режиме ЦДК отмечались единичные сосудистые структуры в зоне локализации аутожира (12 исследований, 100%). В результате исследования была проанализирована динамика изменения эхогенности аутожира на различных этапах после липофилинга.

Собственная жировая ткань, введенная в мягкие ткани лица при липофилинге, визуализировалась во всех случаях (12 исследований) на этапах через 1 и 6 мес. после процедуры. На этапе через 9 мес. дифференцировать аутожир от окружающей жировой ткани не представлялось возможным.

ПММК – бионедegradуемый филлер, который представляет собой микросферы метилметакрилата, растворенного в гиалуроновой кислоте, коллагене или другом коллоидном носителе. Препараты на основе ПММК не пользуются популярностью в настоящее время и встречаются достаточно редко. В рамках исследования в данную группу вошли 5 пациентов в возрасте 40–50 лет. УЗИ было выполнено в интервале 9 до 12 мес. (5 исследований, 100%) после КИП. Эстетическая коррекция данной группой филлеров проводилась в скуловой области (2 исследования, 40,0%) и области носогубных складок (3 исследования, 60,0%). Согласно данным нашего исследования наиболее редко в настоящий момент используется препарат на основе ПММК, что соответствует данным

Claudia Patricia González Díaz 2019 года, где автор представила ретроспективные данные по изучению ультразвуковых характеристик различных групп филлеров, а также возможных осложнений после контурной пластики лица. Также по результатам исследования рекомендовано выполнять первичным пациентам в качестве предварительного исследования перед КИП для определения наличия препаратов, а также пациентам, которые не предоставляют документальные данные о проведении инъекционных процедур, что полностью подтверждает данные проведенного нами исследования [49].

При УЗИ мягких тканей у пациентов после инъекции филлером на основе ПММК визуализировались множественные зоны повышенной эхогенности, расположенные в проекции ПЖК (5 случаев), которые давали умеренную акустическую тень в 4 случаях (80,0%) и выраженную акустическую тень в 1 случае (20,0%). В отдаленном постинъекционном периоде после введения (более 9 мес.) гиперэхогенные включения давали акустическую тень, затрудняющую визуализацию нижележащих структур. При ЦДК и ЭДК васкуляризации в зоне филлера не определялась в 5 случаях. В сравнении с другими группами филлеров, введенных в мягкие ткани лица, ПММК имеет свою характерную картину. Тем не менее дифференциальный ряд необходимо проводить с фиброзными изменениями мягких тканей, которые возникают на фоне проведения КИП, травматическими изменениями, последствия нитевой имплантации, а также другими процессами, формирующими данное осложнение.

В результате статистической обработки с помощью метода кластеризации с использованием алгоритма к-средних были выделены 8 групп, каждая из которых имела характерные ультразвуковые признаки. По результатам серии расчетов была получена таблица, которая представляет собой Евклидову метрику – геометрическое расстояние между центрами кластеров в многомерном пространстве. Для каждого из выделенных кластеров проводилась проверка статистической значимости предложенных критериев путем вычисления критерия χ^2 с поправкой Йейтса. В результате статистической обработки с помощью метода кластеризации были выделены 8 групп (кластеров), каждая из которых имела

характерные ультразвуковые признаки.

Кластер 1. В данную группу вошли филлеры на основе силикона, а также препараты на основе ГАК на ранних сроках введения (до 6 мес.), которые имеют схожие ультразвуковые признаки. Такие как нечеткость, неровность контуров, отсутствие формы, повышенная эхогенность вплоть до гиперэхогенной, неоднородная эхоструктуры, а также наличие артефактов в виде интенсивной акустической тени. Кластер 2. Во вторую группу по результатам статистической обработки была отнесена только группа препаратов на основе ГАК на поздних сроках введения (более 6 мес.). Были определены следующие ультразвуковые критерии: нечеткость, неровность контуров, отсутствие формы, повышенная эхогенность, наличие акустической тени. Кластер 3. В третью группу вошли филлеры на основе ПААГ, а также единичные случаи препаратов на основе ГК до 10 дней после КИП. Для данной группы были характерны такие ультразвуковые признаки как четкость и ровность контуров, вытянутая форма или неправильная форма (для филлеров на основе ГК) пониженная эхогенность, неоднородной эхоструктуры, наличие дистального псевдоусиления. Кластер 4. К четвертой группе были определены препараты на основе аутожира на поздних сроках (более 12 мес.), а также ГК на поздних сроках (более 12 мес.) на завершающих этапах биодеградации. Основными ультразвуковыми признаками были отсутствие четких, ровных контуров, эхогенность ближе к изоэхогенности, иногда несколько понижена, однородность эхоструктуры и отсутствие артефактов. Кластер 5. В пятой группе были филлеры на основе аутожира на этапах с момента введения до 12 мес. В данной группе филлер визуализировался с четкими, ровными контурами, вытянутой формы, изоэхогенный, однородной эхоструктуры, артефакты отсутствовали. Кластер 6. В шестую группу вошли филлеры на основе ПММК, которые имели неровные, нечеткие контуры, округлую формы, повышенную эхогенность, неоднородную эхоструктуру, с наличием слабой акустической тени. Кластер 7. В седьмой группе были выделены препараты на основе ГК на сроках от 1 до 8 мес. Основные ультразвуковые признаки данной группы: четкие, ровные контуры, округлая форма, анэхогенность, однородная эхоструктура, дистальное

псевдоусиление. Кластер 8. В восьмую группу по результатам статистической обработки была отнесена только группа препаратов на основе ГК на поздних сроках введения (более 8 мес.), что соответствует периоду биодegradации. Ультразвуковыми признаками являлись нечеткость, неровность контуров, округлая форма, пониженная эхогенность, однородная эхоструктура, а также отсутствие такого артефакта как дистальное псевдоусиление.

Таким образом, УЗИ позволяет визуализировать филлеры в мягких тканях лица. Каждая группа филлеров имеет свои ультразвуковые признаки, позволяющие их дифференцировать друг от друга. По результатам исследования была предложена таблица основным ультразвуковых критериев различных групп филлеров, что полностью подтверждается результатами статистического анализа. Полученные в ходе исследования ультразвуковые данные должны сопоставляться с анамнестическими данными пациента. В случае их отсутствия на поздних сроках, а также в случае проведения множественных инъекций неизвестными препаратами данные УЗИ не всегда могут быть однозначны. Чувствительность УЗИ в определении группы филлера составила 98,2%, точность метода – 97,7%. Wortsman X. и соавт. (2012) при исследовании 118 пациентов с филлерами на основе силикона и ГК в мягких тканях лица предоставили данные, что УЗИ позволяет визуализировать и идентифицировать данные группы препаратов [152]. Ультразвуковые данные должны сопоставляться с анамнестическими данными пациента. В случае их отсутствия на поздних сроках, а также в случае проведения множественных инъекций неизвестными препаратами данные УЗИ не всегда могут быть однозначны. Также согласно полученным данным Brun G., Palazuelos L., Rivera H. (2019), различные филлеры имеют свои ультразвуковые критерии, которые позволяют их дифференцировать друг от друга [116], что полностью соответствует полученным нами данным в ходе исследования.

По результатам обследования II группы были выявлены осложнения после проведения КИП препаратами различных групп (160 пациентов, 179 исследований), а также пациенты (10 пациентов, 10 исследований) с другими заболеваниями мягких тканей ЧЛЮ, имеющими схожую клиническую картину.

Преобладание осложнений после введения препаратов на основе ГК связано с большей выборкой пациентов на фоне коррекции этой группой филлеров. Стоит отметить, что по данным УЗИ все неизвестные препараты были идентифицированы и представляли собой препараты на основе силикона (70,6%) и препараты на основе ГК (29,4%). Среди жалоб пациентов у данной группы преобладали следующие: уплотнение (33 случая, 3,7%), асимметрия (26 случаев, 29,5%), отек (9 случаев, 10,2%), припухлость (13 случаев, 14,7%) и болезненность (5 случаев, 5,6%) в зоне коррекции. Тем не менее каждое осложнение имело свои характерные жалобы. Таким образом, по результатам обследования всех пациентов (160 пациентов, 179 исследований), обратившихся с жалобами, были выявлены следующие патологические изменения: фиброзные изменения (88 пациентов, 55,0%), отек мягких тканей (43 пациента, 26,8%), нарушение техники инъекции (25 пациентов, 15,6%), миграция/дислокация филлера (13 пациентов, 8,1%), гранулематозные изменения (5 пациентов, 3,1%), а также другие заболевания, не связанные с эстетической коррекцией (10 пациентов, 6,2%).

Статистические данные соответствуют мнению, что увеличение количества КИП на основе ГК приводит к росту количества нежелательных явлений и осложнений. Так, по данным Карповой Е.И., Потеева Н.Н., Муракова С.В. и др. (2019) за 20 лет число проводимых процедур с введением филлеров на основе ГК возросло более чем в 5 раз [49].

По результатам проведенных исследований фиброзные изменения мягких тканей лица после КИП занимали лидирующее место (88 пациентов, 55,0%), что коррелирует с данными о частоте встречаемости Карповой Е.И. и Картелишева А.В. [35]. Фиброзные изменения мягких тканей на фоне проведения контурной пластики лица встречаются часто. Данные изменения мягких тканей могут возникать на фоне введения различных групп препаратов (ГК, ПДМС, ПААГ, ПММК, ГАК). Фиброзные изменения мягких тканей представляют собой ответную реакцию организма, в ходе которой фибробласты синтезируют коллаген в месте локализации инородной структуры, отделяя ее от здоровых тканей, либо вследствие хронического воспаления [25].

Наиболее часто фиброзные изменения встречались у пациентов в возрасте от 30 до 40 лет (36 пациентов, 40,9%) и от 40 до 50 лет (26 случаев, 29,5%). Во всех случаях были идентифицированы группы, введенных ранее препаратов. Большинство случаев возникновения фиброзных изменений было после КИП филлерами на основе силикона (46 случаев, 52,3%). Фиброзные изменения локализовались практически во всех зонах лица, но чаще в области губ (37 случаев, 42,0%) и области носогубных складок (28 случаев, 31,8%). Наиболее частыми жалобами среди пациентов с фиброзными изменениями были уплотнение в зоне выполненной ранее коррекции (33 случая, 3,7%), асимметрия в сравнении с противоположной стороной (26 случаев, 29,5%). По срокам обращения фиброзные изменения были диагностированы у пациентов преимущественно в периоде более 5 лет с момента коррекции (35 случаев, 39,7%) и в интервале от 1 до 5 лет (27 случаев, 30,6%), что обусловлено введением бионедеградируемых препаратов, но также встречались на этапах 9-12 мес. после коррекции (11 случаев, 12,5%) и 3-6 мес (9 случаев, 10,2%).

При УЗИ фиброзные изменения характеризовались наличием зон повышенной эхогенности во всех случаях (88 случаев, 100%) с нечеткими (80 пациентов, 91,0%), местами неровными контурами (83 случая, 94,3%), неоднородной эхоструктуры (73 случая, 83,0%). Неоднородность эхоструктуры преимущественно была в случаях на фоне введения филлеров на основе силикона (46 случаев, 52,3%). В 69 случаях (77,4%) отмечалось наличие артефакта акустической тени, причем в 46 случаях (52,3%) она была интенсивной и была выявлена у пациентов после КИП препаратами на основе силикона. В случае возникновения фиброзных изменений после проведения инъекций филлерами на основе ГК определялась слабая акустическая тень (Таблица 4.3). Чем интенсивнее была выражена акустическая тень, тем более существенные фиброзные изменения определялись в мягких тканях. Вследствие чего дифференцировка мягких тканей, расположенных глубже под фиброзными изменениями, была нарушена (67,0%) и невозможно было оценить все структуры тканей (подкожно-жировой клетчатки, мышечной ткани, глубоких жировых пакетов). В доплеровских режимах

васкуляризация в проекции фиброзных изменений не определялась во всех случаях (88 исследований, 100%). При этом была затруднена визуализация глубоко расположенных сосудистых структур за счет наличия интенсивной акустической тени (67,0%). Во всех случаях введения препаратов на основе силикона (46 случаев, 52,3%) при УЗИ были визуализированы выраженные фиброзные изменения. Гистологически отмечалось наличие частиц диметилсилоксана, окруженных фиброзной тканью (во всех случаях у прооперированных пациентов (15 случаев)). В 26 случаях (56,5%) определялись анэхогенные включения (вакуолизация инородного тела) с четкими, ровными контурами, с наличием плотной эхогенной капсулы, позади которой отмечалось дистальное усиление. В режимах ЦДК данные структуры всегда были аваскулярными

В случае фиброзных изменений на фоне введения препаратов на основе ГК (41 случай, 46,6%) при ультразвуковом сканировании во всех случаях визуализировалась зона повышенной эхогенности (41 случай) с нечеткими (38 случаев, 92,6%), неровными контурами (28 случаев, 68,2%), неоднородной эхоструктуры (26 случаев, 63,4%). Чаще всего данная зона локализовалась на уровне подкожно-жировой клетчатки (28 исследований, 68,2%), иногда в субдермальном отделе (13 пациентов, 31,8%). Акустическая тень была слабой интенсивности (23 случая, 56,1%), а в некоторых случаях даже отсутствовала (18 случаев, 43,9%). В доплеровских режимах васкуляризация в зоне фиброзных изменений не определялась.

По результатам проведенного УЗИ все пациенты с заключением о выявленном фиброзном изменении мягких тканей лица были направлены к врачу-косметологу или пластическому хирургу для выбора дальнейшей тактики лечения. Так, пациентам с введенным ранее препаратом на основе силикона и ПААГ было выполнено оперативное вмешательство в 15 случаях; в 13 случаях пациентам после коррекции филлерами на основе ГК решено проводить консервативное лечение, а также аппаратные методики лечения. González L.F. в 2017 году опубликовал оригинальную статью, подтверждающую возникновение риска осложнений при введении повторной инъекции в зону, где уже имеется нерассасывающийся

материал, а также предоставляет полезную информацию врачу-косметологу и пластическому хирургу, чтобы избежать возможных медико-правовых осложнений [130]. Что полностью подтверждает данные, полученные в ходе проведенного исследования.

УЗИ позволило визуализировать признаки фиброзных изменений мягких тканей лица после инъекционных вмешательств во всех случаях, что является важным диагностическим критерием, влияющим на дальнейшую тактику ведения пациента. Четкое понимание наличия данного осложнения, определение точной локализации, а также оценка состояния окружающих тканей и характера введенного ранее препарата позволили тщательно спланировать оперативное вмешательство. Наиболее часто фиброзные изменения встречались после введения бионедegradуемых филлеров (67,0%), а именно на основе силикона. Что полностью коррелирует с данными Степановой Е.А. и соавт. (2016), в которых при гистологическом исследовании было подтверждено наличие выраженного фиброза в результате инъекции филлера на основе силикона [78].

Среди обследованных пациентов с осложнениями у 25 было выявлено некорректное введение филлеров, что соответствовало 15,6% к общему числу выявленных осложнений. Некорректное введение филлера было вызвано избыточным введением препарата в зону коррекции, что не соответствует рекомендованным нормам, указанным в аннотации к препарату (22 пациента, 88,0%), при введении филлера в глубокие отделы мягких тканей (глубже SMAS), что не соответствует Приказу Министерства здравоохранения и социального развития Российской Федерации от 18 апреля 2012 г. № 381н «Об утверждении Порядка оказания медицинской помощи населению по профилю "косметология"» (2 случая, 8,0%). А также это касается нарушений, указанных в инструкции по применению препарата (1 пациент, 4,0%). В данную группу вошли пациенты в возрасте от 26 до 59 лет. Преобладала возрастная группа от 30 до 40 лет (44,0%).

Чаще встречались осложнения на фоне нарушения техники введения препаратов на основе ГК – 23 пациента (92,0%), что связано с наиболее частыми инъекциями препаратов именно этой группы. Но также в 1 случае были выявлены

изменения на фоне введения препарата из группы силиконов (4,0% и в 1 случае после коррекции филлером на основе ГАК (4,0%).

При осмотре и сборе жалоб пациенты в группе с нарушением техники инъекции предъявляли преимущественно следующие жалобы: уплотнение (7 случаев, 28,0%), припухлость (6 случаев, 24,0%) и асимметрия (7 пациентов, 28,0%). Наиболее частая локализация данного осложнения определялась в носогубной и скуловой областях – по 6 случаев (24,0%), в подглазничной области в 5 случаях (20,0%). По срокам обращения изменения мягких тканей на фоне нарушения техники инъекции были диагностированы у пациентов преимущественно в периоде от 30 до 90 дней (9 пациентов, 36,0%), что было отмечено у пациентов после КИП филлерами из группы ГК, а также у пациентов, которые не могли предоставить точные данные о проведенных ранее инъекциях (6 случаев, 24,0%).

В 2 случаях (8,0%) было выявлено нарушение глубины введения филлера. Возраст пациентов составил 32 и 44 года. В обоих случаях (8,0%) была проведена коррекция носогубных складок филлером на основе ГК. Непосредственно сразу после инъекции пациенты стали отмечать появление припухлости (2 случая, 8,0%) и уплотнения (2 случая, 8,0%). В случае коррекции носогубных складок жалобы определялись в проекции слизистой оболочки полости рта (1 случай, 4,0%). В другом случае припухлость локализовалась в проекции носослезных борозд (1 случай, 4,0%). При УЗИ в В-режиме визуализировалось наличие анэхогенных включений (болюсов) (2 случая) с четкими, ровными контурами, однородной эхоструктуры. В одном случае (50,0%) они были расположены непосредственно вблизи слизистой оболочки полости рта, интимно прилегая к ней, в глубоких отделах мягких тканей, под *m.levator anguli oris*. В другом случае (1 случай, 50,0%) филлер локализовался в носослезной области, под *m.orbiculari oculi*, что говорило о глубоком введении препарата. В доплеровских режимах болюсы были аваскулярными, со стороны окружающих мягких тканей зон патологической васкуляризации не отмечалось.

Гиперкоррекция, или избыточное введение филлера, было выявлено

у 22 пациентов (88,0%) в возрасте от 26 до 53 лет. Во всех случаях гиперкоррекция возникала на фоне увеличения объема введения филлера (выше рекомендуемой). Данное осложнение возникло у 21 пациента (95,4%) после введения препаратов на основе ГК и у 1 пациента (4,5%) после введения препарата на основе силикона. По срокам возникновения во всех случаях жалобы отмечались с момента инъекции и в течение первых недель с момента разрешения отека после контурной инъекционной пластики. При УЗИ мягких тканей у пациентов после КИП на фоне гиперкоррекции филлером на основе ГК визуализировались анэхогенные включения (болюсы) с четкими, ровными контурами, увеличенные в размерах, анэхогенные, однородной эхоструктуры. В доплеровских режимах болюсы аваскулярные, по периферии визуализируются единичные сосудистые структуры без изменений у всех пациентов (21 случай, 95,4%). В случае повторного введения дополнительного объема филлера в зону коррекции в 5 случаях у всех пациентов визуализировались множественные анэхогенные включения (болюсы) с четкими, ровными контурами. В режиме ЦДК болюсы всегда были аваскулярными. При коррекции скуловых областей филлерами на основе ГК, введенными накостно, в одном случае отмечено неравномерное введение препарата между симметричными областями, что привело к появлению асимметрии. При ультразвуковом сканировании симметричных зон визуализировалось асимметричное по объему расположение препарата. В случае проведения контурной пластики накостно филлер определялся в глубоких отделах мягких тканей в виде анэхогенной, вытянутой структуры с четкими, ровными контурами, однородной эхоструктуры. При ЦДК зон патологической васкуляризации не определялось. В одном случае была выявлена гиперкоррекция филлером на основе силикона. После проведения КИП пациентка отмечала значительный объем и «неестественность» в области коррекции (область губ). В анамнезе 2 года назад введение филлера на основе силикона. При УЗИ зоны коррекции визуализируются мягкие ткани с нечеткими, достаточно ровными контурами, повышенной эхогенности, однородной эхоструктуры, дающие выраженную акустическую тень. Данные изменения соответствуют выраженным фиброзным изменениям на фоне введения препаратов

на основе силикона. При исследовании в доплеровских режимах на фоне выраженных фиброзных изменений сосудистый рисунок не визуализировался. По результатам проведенного УЗИ все пациенты с заключением о нарушении техники инъекции были направлены к врачу-косметологу для определения дальнейшего лечения. Данные УЗИ позволили во всех случаях установить группу препарата, а также точную локализацию, что повлияло на дальнейшую тактику лечения. В 92,0% введение лонгидазы позволило полностью устранить выявленное осложнение. В других случаях было проведено оперативное вмешательство.

Результаты, представленные выше, совпадают с результатами Карповой Е.И., Потекаева Н.Н., Муракова С.В. и соавт. (2019). Авторы рекомендуют выполнять пациентам УЗИ мягких тканей лица для планирования дальнейшего лечения [49].

Миграция представляет собой межрегиональное смещение филлера из области инъекции в близлежащие регионы. При перемещении филлера в пределах региона, куда проводилось непосредственно введение, наиболее корректно использование термина «внутрирегиональная дислокация». Среди обследованных пациентов миграция/дислокация филлера была выявлена у 13 пациентов (8,0%). Возраст пациентов с данным осложнением составил от 28 до 59 лет. Преобладали пациенты в возрасте от 30 до 40 лет 7 случаев (53,9%) (Рисунок 4.24). При этом миграция/дислокация филлера на основе ГК отмечена в 3 случаях (23,0%), ГАК – у 1 пациента (7,7%), силикона – у 8 пациентов (61,5%), ПААГ – в 1 случае (7,7%). Истинная миграция, связанная со смещением филлера в другие регионы, составила 2 случая (15,4%), дислокация – 11 случаев (84,6%). Давность введения препаратов в данной группе была от 7 дней (для филлера на основе ГК) и до 9 лет (для филлера на основе силикона).

По локализации данное осложнение встречалось в различных областях лица. По давности обращения были получены данные, что миграция на фоне введения филлеров на основе ГК чаще происходила в периоды от 1 мес. (2 случая, 15,3%) и от 1 до 5 лет (2 случая, 15,3%); при введении бионедegradуемых филлеров данное осложнение было выявлено в периоде более 5 лет у 8 пациентов (61,5%). Для данного осложнения было характерно наличие различных жалоб,

преимущественно встречались уплотнение (10 пациентов, 76,9%), припухлость (8 случаев, 61,5%) и смещение филлера в 11 случаях (84,6%). Основной жалобой у пациентов с данным осложнением было появление безболезненной припухлости в зоне, где не проводилась косметологическая коррекция (в случае миграции), или появлялась асимметрия в зоне введения филлера (в случае дислокации).

Причинами возникновения миграции/дислокации косметологических препаратов являлись избыточное введение филлера (8 пациентов, 61,5%), введение косметологического препарата глубже собственной фасции лица (2 случая, 15,3%), что приводило к распространению геля по фасциально-мышечным футлярам, одновременное введение косметологического филлера и ботулотоксина (10 пациентов, 76,9%), а также проведение КИП в функционально-активных областях (например, губ) (2 случая, 5,3%).

При УЗИ пациентов с наличием такого осложнения, как миграции/дислокации филлера на основе ГК, визуализировалась зона пониженной эхогенности, которая соответствовала введенному ранее филлеру, в случае болюсного введения во всех случаях определялись множественные анэхогенные болюсы с четкими, ровными контурами, однородной эхоструктуры. При ЦДК в проекции филлера васкуляризация не определялась. Также во всех случаях была осмотрена зона, куда проводилась инъекция филлера на основе ГК. Визуализировались аналогичные множественные анэхогенные включения (болюсы) с четкими, ровными контурами, однородной эхоструктуры. Тактикой лечения в данном случае было проведение курса ферментотерапии с учетом оценки глубины расположения филлера и точной локализации после проведения УЗИ.

Миграция/дислокация филлера на основе силикона была выявлена у 8 пациентов (61,5%). Во всех случаях пациенты отмечали появление безболезненной припухлости в зоне, где не проводилась косметологическая коррекция. Также стоит отметить, что все осложнения (8 пациентов, 61,5%) возникали в отдаленные периоды (более 5 лет после введения).

Миграция после КИП препаратом на основе силикона встречалась при исследовании лобной области у 3 пациентов (23,0%) на границе нижней и средней

трети лобной области в проекции между межбровными складками определялось наличие зоны повышенной эхогенности с неровными, нечеткими контурами, дающей акустическую тень, затрудняющую анализ нижележащих структур. При доплерографии васкуляризация в проекции филлера и фиброзных изменений не определялась. Внутрирегиональная дислокация области губ возникла в 2 случаях (25,0%) на фоне введения бионедegradуемых филлеров на основе силикона. Косметологический препарат смещался из центральных отделов в боковые отделы губ, в результате чего при УЗИ визуализировались признаки наличия филлера на основе силикона, зоны повышенной эхогенности с ровными, нечеткими контурами, дающие акустическую тень, затрудняющую оценку нижележащих структур. Дислокация филлера на основе ГАК была выявлена в 1 случае (7,6%). Основная причина возникновения данного осложнения была связана с самостоятельным массированием области носослезных борозд от медиального угла глаза в латеральном направлении. Данное осложнение уже было рассмотрено в группе осложнений, связанных с нарушением техники введения. Так как препараты на основе ГАК не предусмотрены для коррекции носослезных борозд.

При УЗИ носослезных борозд и подглазничных областей у пациентки с дислокацией после введения филлера на основе ГАК визуализировались зоны повышенной эхогенности с обеих сторон, расположенные на глубине 1,2 мм от поверхности кожи, с достаточно четкими и ровными контурами, размерами 4,1x30 мм, умеренно неоднородной эхоструктуры за счет наличия множественных мелких гиперэхогенных включений (что соответствует кальцинатам, находящимся в карбоксиметилцеллюлозе). При ЦДК в проекции вышеуказанной зоны васкуляризация не определялась. По результатам УЗИ было рекомендовано проведение оперативного вмешательства для полного устранения жалоб пациента.

В 1 случае (7,7%) отмечалась миграция филлера на основе ПААГ из верхних отделов лобной области в зону межбровья. Более 20 лет назад пациентке был введен бионедegradуемый филлер после травматической деформации мягких тканей лобной области. При ультразвуковом исследовании визуализировалась зона с четкими, ровными контурами, пониженной эхогенности, неоднородной

эхоструктуры за счет наличия зон более низкой эхогенности, а также эхогенных включений. При ЦДК в проекции филлера васкуляризация не определялась.

Таким образом, миграция или дислокация косметологического филлера – это не часто встречающаяся патологию, составляет 8,1% от всех осложнений. Тем не менее данное осложнение может возникать при введении филлеров различных групп, в том числе и на основе ГК. УЗИ позволило во всех случаях визуализировать данное осложнение, оценить глубину и точную локализацию препарата, а также группу препаратов, что определило выбор дальнейшей тактики лечения. В 50,0% был назначен курс ферментотерапии для биодеградации филлера на основе ГК. В 50,0% случаев, а именно пациентам с введенными в анамнезе бионедеградируемыми филлерами, было рекомендовано оперативное вмешательство.

Полученные результаты обследования пациентов с данным осложнением коррелируют с данными Карповой Е.И., Потеева Н.Н., Муракова С.В. и др. Авторы также рекомендуют выполнять УЗИ в случае подозрения на миграцию филлера [49].

Отек мягких тканей лица представляет собой одно из часто развивающихся осложнений после КИП (43 пациента, 26,8%). Чаще отеки развиваются в подглазничных областях (13 пациентов, 30,2%), реже в других отделах лица. Данное осложнение может возникать на фоне введения различных групп филлеров, но чаще после инъекций филлера на основе ГК (38 пациентов, 88,3%). В группу с отеком мягких тканей лица после КИП вошли 43 пациента женского пола в возрасте от 26 до 59 лет. Преимущественно данная патология встречалась в диапазоне от 40 до 50 (20 пациентов, 46,5%) и от 30 до 40 лет (19 пациентов, 44,1%). Данное осложнение встречалось после введения препаратов на основе ГК (38 пациентов, 88,3%) и на основе силикона (5 пациентов, 11,6%). Возникновение отеков происходило в различные периоды от момента КИП. Большая часть пациентов (17 случаев, 37,2%) обращалась к врачу в интервале 1–5 лет после введения филлера (особенно это касалось препаратов на основе ГК). В большинстве случаев (13 случаев, 30,2%) отеки локализовались в подглазничной

области (инфраорбитальной, в проекции носослезных борозд). Среди жалоб пациенты отмечали появление отечности (24 пациента, 55,8%), уплотнение в области инъекции (7 случаев, 16,2%), а также болезненность (7 случаев, 16,2%). Отеки встречались как изолированное осложнение, так и в комплексе с другими патологическими изменениями (гранулематозные изменения, нарушение техники введения и т.д.). Изолированный отек был выявлен у 29 пациентов (67,4%), в остальных случаях отек сочетался с другими осложнениями, такими как фиброзные изменения (9 пациентов, 20,9%), лимфаденит (3 случая, 6,9%), нарушение техники инъекции (2 пациента, 4,6%).

При УЗИ пациента с клиническими проявлениями данного осложнения основными задачами были визуализация фрагментов филлера, четкое определение их расположения относительно анатомических структур и глубины залегания от поверхности кожи, а также взаимоотношения анатомических структур и болюсов филлера. Ультразвуковая картина мягких тканей после КИП филлером на основе ГК представлял собой зоны пониженной эхогенности (38 пациентов, 88,3%) с нечеткими (22 пациента, 51,1%), неровными (22 пациента, 51,1%) контурами, с усилением сосудистого рисунка (17 случаев, 39,5%). Также отмечалось наличие фиброзной капсулы по периферии болюсов у 17 пациентов (44,7%). Ультразвуковая картина после обследования пациентов с отеками после инъекции филлеров на основе силикона (5 случаев, 11,6%) характеризовалась зонами повышенной эхогенности (5 случаев, 11,6%), с нечёткими, неровными контурами, васкуляризация преимущественно была не изменена (4 случая, 80,0%). В связи с преобладанием группы пациентов после введения филлеров на основе ГК (38 пациентов, 88,3%) основной тактикой дальнейшего ведения было проведение ферментотерапии препаратами на основе гиалуронидазы. В 11,6% случаев (после инъекции бионедegradуемыми препаратами) вариантами лечения было проведение оперативного вмешательства и местной ферментотерапии.

Таким образом, УЗИ в группе пациентов с жалобами на отеки мягких тканей лица позволило достоверно выявить признаки отека у всех пациентов, а также причины его возникновения. В частности, визуализация остатков болюсов малого

диаметра, которые за счет притяжения молекул воды вызывали данное осложнение (86,0%). УЗИ позволило определить наличие и точную локализацию препарата, а также оценить наличие экзогенной капсулы, что повлияло на дальнейшую тактику лечения пациентов.

В 2019 году Бондаренко И.Н. и Матишев А. А. запатентовали способ контроля результатов лечения отека мягких тканей лица после косметологических инъекционных процедур, чему также предшествовало УЗИ мягких тканей [50]. Данные авторов коррелируют с результатами нашего исследования. УЗИ пациентам с жалобами на отеки мягких тканей лица позволило достоверно выявить признаки отека во всех случаях, а также причины его возникновения: в частности, визуализация остатков болюсов малого диаметра, которые за счет притяжения молекул воды вызывали данное осложнение.

Среди обследованных пациентов гранулематозные изменения были выявлены у 6 пациентов с осложнениями (3,7%). Осложнение по типу формирования гранулем чаще встречалось после введения бионедegradуемых филлеров, но также данное осложнение развивалось после введения препаратов на основе ГК. Механизм формирования гранулем до конца не изучен, но большинство исследователей считает, что основную роль играют макрофаги, гигантские многоядерные и эпителиальные клетки, а также периваскулярные дендроциты, которые формируют по периферии гранулемы капсулу [35]. Гранулематозные изменения на фоне проведения КИП лица различными филлерами были выявлены у 6 пациентов (3,7%). Возраст обследованных составил от 31 до 59 лет. Преобладала группа пациентов возрасте от 50 до 60 лет (3 случая, 50,0%). В одном случае осложнение возникло на фоне введения филлера на основе ПААГ (16,6%), в 5 случаях – после введения препарата на основе ГК (83,3%). Все пациенты предъявляли жалобы на болезненность (6 случаев, 100%) припухлость (5 пациентов, 83,3%) отечность (3 пациента, 50,0%), уплотнение (5 пациентов, 83,3%). По локализации гранулематозных изменений в 3 случаях (50,0%) данное осложнение определялось в области губ и в 3 случаях (50,0%) в области носогубных складок. Появление жалоб варьировало от 6 мес. после введения и

более 5 лет, вплоть до 23 лет с момента коррекции. Полученные статистические данные коррелируют с данными других авторов о том, что гранулематозные реакции чаще выявляются через 6–24 месяцев после контурной пластики, но в некоторых случаях данное осложнение может возникать и через несколько лет после инъекции [71]. В случае возникновения данного осложнения после инъекций филлеров на основе ГК (5 случаев, 83,3%) в месте проведенной эстетической коррекции во всех случаях определялась зона пониженной эхогенности с нечеткими, неровными контурами, неоднородной эхоструктуры за счет наличия зон как эхогенных (2 случая, 40,0%), так и повышенной эхогенности (4 случая, 80,0%). При проведении исследования в режимах ЦДК и ЭДК вокруг вышеописанной зоны определялось усиление сосудистого рисунка у 6 пациентов (100%). В случае возникновения гранулематозных изменений на фоне ПААГ (1 случай, 16,6%) была определена следующая ультразвуковая картина. В проекции введенного ранее филлера определялась зона, увеличенная в размерах (при сравнении с контралатеральной стороной), с нечеткими, неровными контурами, пониженной эхогенности, неоднородной эхоструктуры. В режимах доплерографии отмечалось усиление васкуляризации по периферии.

УЗИ позволило выявить данное осложнение, определив наличие гранул на фоне введения различных групп препаратов, а также предоставить необходимую информацию для проведения дальнейшего лечения. Во всех случаях (6 пациентов, 100%) гранулематозных изменений пациенты были прооперированы с последующим проведением гистологического исследования, что позволило сопоставить данные УЗИ с результатами хирургического вмешательства. Данные Карповой Е.И., Поткаева Н.Н., Муракова С.В. (2019) коррелируют с результатами наших исследований и подтверждают необходимость выполнения УЗИ для проведения дифференциальной диагностики с инфекционными процессами, в том числе с биопленками, с последующим проведением гистологического исследования [49].

Всем пациентам, обратившимся с жалобами после проведения КИП, было выполнено УЗИ мягких тканей лица. У 10 пациентов были выявлены

патологические изменения, не связанные с эстетической коррекцией. Среди таких заболеваний было диагностировано: ретенционная киста малых слюнных желез (2 случая, 20,0%), дакриoadенит (2 пациента, 20,0%), киста верхнего века (2 пациента, 20,0%), угревая болезнь (акне) (3 пациента, 30,0%), грыжа нижнего века (1 случай, 10,0%). По возрасту данная группа включала пациентов от 28 до 48 лет с преобладанием группы от 40 до 50 лет (4 пациента, 40,0%).

В данную группу вошли пациенты после проведения КИП препаратами на основе ГК (9 пациентов, 90,0%), а также на основе силикона (1 пациент, 10,0%). По локализации патологические изменения локализовались преимущественно в области век (верхнего и нижнего) (4 случая, 40,0%). Жалобы были неизолрованными, пациенты отмечали появление сразу несколько признаков заболевания, такие как припухлость (4 случая, 40%), уплотнение (3 случая, 30%), отек 3 случая, 30%), а также болезненность (2 случая, 20,0%). По сроку давности в 9 случаях (90,0%) отмечали появления жалоб в интервале от 9 до 12 мес. после инъекции и в 1 случае (10,0%) (после 5 лет после инъекции).

В 2 случаях были диагностированы ретенционные кисты малой слюнной (губной) железы, которые локализовались по срединной линии со стороны слизистой оболочки полости рта (в проекции пальпируемого образования) как анэхогенные образования (2 случая, 20,0%) с четкими, ровными контурами (2 пациента, 20,0%), с наличием тонкой эхогенной капсулы (2 пациента, 20,0%), однородной эхоструктуры (2 случая, 20,0%). В режиме ЦДК и ЭК ретенционные кисты были аваскулярные (2 случая, 20,0%).

В 3 случаях визуализировались изменения, характерные для угревой болезни (акне) (Рисунок 4.43). Интрадермально определялись округлые образования пониженной эхогенности (n=3) с нечеткими, неровными контурами, без наличия эхогенной капсулы (n=3). В доплеровских режимах вышеуказанные образования были аваскулярными (n=3). В одном случае была диагностирована грыжа малярного мешка, при УЗИ в проекции припухлости века визуализировалась изоэхогенная жировая ткань, с четкими, ровными контурами, однородной эхоструктуры. Данных за наличие филлеров в исследуемой области получено не

было. В 2 случаях было выявлено наличие воспалительного процесса в слезном мешке (дакриoadенит). При УЗИ отмечалось увеличение размеров слезной железы (пальпебральной части). Отмечалось понижение эхогенности, неоднородность эхоструктуры. В доплеровских режимах было выявлено усиление сосудистого рисунка.

По результатам обследования пациентов, которые предъявляли жалобы, связывая их с проведением контурной инъекционной пластики, были выявлены другие патологические изменения в 10 случаях. УЗИ позволило провести дифференциальную диагностику, определив их причину. Полученные данные во всех случаях (100%) изменили тактику лечения пациентов.

По статистическим данным, полученным в ходе исследования всех 160 пациентов с различными заболеваниями, были выявлены следующие корреляционные связи.

Для миграции и дислокации филлеров было характерно наличие припухлости у пациентов непосредственно в той зоне, где произошла миграция. Пациенты с отеком мягких тканей предъявляли жалобы исключительно на отечность, при этом таких симптомов, как уплотнение или асимметрия, не отмечали. В случае выявления фиброзных изменений основными жалобами были уплотнение и асимметрия мягких тканей, в то время как признаки отечности не были выявлены. При диагностировании нарушения техники инъекции (а именно гиперкоррекции) основной жалобой была припухлость в зоне инъекции. Статистические параметры пациентов с гранулематозными изменениями определили связь с таким симптомом, как болезненность. В результате проведенных исследований отмечались следующие корреляционные связи патологических изменений. Наличие гранулематозных изменений коррелирует с изменениями л/у по типу лимфаденита. При этом для данной патологии отсутствует связь с фиброзными изменениями мягких тканей. В случаях выявления отеков отмечались отрицательные показатели корреляционной связи с фиброзными изменениями.

В результате статистической обработки с помощью метода кластеризации с

использованием алгоритма к-средних были выделены 7 групп, каждая из которых имела характерные ультразвуковые признаки. По результатам серии расчетов была получена таблица, которая представляет собой Евклидову метрику – геометрическое расстояние между центрами кластеров в многомерном пространстве. В результате статистической обработки с помощью метода кластеризации были выделены 7 групп (кластеров), каждая из которых имела характерные ультразвуковые признаки.

Кластер 1. В данную группу вошли гранулематозные изменения, а также отеки на фоне введения филлеров на основе ГК, которые имеют схожие ультразвуковые признаки. Такие как понижение эхогенности, нечеткость, неровность контуров, неоднородность эхоструктуры, а также усиление васкуляризации. Кластер 2. Во вторую группу по результатам статистической обработки были отнесены осложнения: отеки на фоне КИП препаратами на основе ГК, миграция и нарушение техники инъекции филлерами на основе ГК. Были определены следующие ультразвуковые критерии: четкость, ровность контуров, однородность эхоструктуры. Кластер 3. В третью группу вошли нарушения техники инъекции филлерами на основе силикона и ГАК, миграция препаратами на основе силикона, ПААГ и ГАК, а также отеки после КИП группой силиконовых филлеров. Для данной группы были характерны повышение эхогенности, неоднородность эхоструктуры, нечеткие, неровные контуры, а также интенсивная акустическая тень. Кластер 4. В четвертую группу после статистической обработки вошли миграция и фиброзные изменения после эстетической коррекции препаратами на основе ПААГ. Ультразвуковые признаки были следующие: зона повышенной эхогенности, неоднородной эхоструктуры, с четкими, ровными контурами, отсутствие артефактов. Кластер 5. В пятую группу вошла группа фиброзных изменений после КИП филлером на основе ГК. Были определены такие ультразвуковые критерии как повышенная эхогенность, однородная эхоструктура, четкие, ровные контуры, ослабление васкуляризации. Кластер 6. В шестой группе были определены фиброзные изменения в результате коррекции препаратами на основе ГК и силикона, которые имели такие критерии как повышение эхогенности,

однородная и неоднородная эхоструктура, с нечеткими контурами, со слабой акустической тенью. Кластер 7. В седьмом кластере были выделены фиброзные изменения после коррекции филлерами на основе ГК с ультразвуковыми признаками повышенной эхогенности, неоднородной эхоструктуры, с нечеткими контурами, без артефактов.

УЗИ мягких тканей лица в диагностике осложнений после КИП позволило во всех случаях оценить состояние мягких тканей, выявить различные осложнения, которые были подтверждены лечением как оперативным, так и консервативным. Также УЗИ имело высокую информативность в дифференциальной диагностике заболеваний, не связанных с КИП. Чувствительность УЗИ в диагностике осложнений после КИП составила 98,6%, специфичность – 83,3%, точность – 98,6%.

Полученные данные полностью совпадают с данными Приваловой Е.Г. и соавт. 2017 года; авторы опубликовали данные о роли УЗИ высокого разрешения в диагностике осложнений контурной пластики лица. Было обследовано 70 пациентов с различными осложнениями после введения разных групп филлеров. Авторы представили эхосемиотику таких осложнений, как фиброзные изменения, гранулемы инородного тела, миграция филлера, вакуолизация. По результатам исследований был сделан вывод о том, что УЗИ позволяет на ранних этапах выявлять различные осложнения после коррекции мягких тканей лица филлерами [79].

УЗИ мягких тканей лица в диагностике осложнений после КИП позволило во всех случаях оценить состояние мягких тканей, выявить различные осложнения, которые были подвержены лечению как оперативным, так и консервативным путем. Также УЗИ имело высокую информативность в дифференциальной диагностике заболеваний, не связанных с КИП. Чувствительность УЗИ в диагностике осложнений после КИП составила 98,6%, специфичность – 83,3%, точность – 98,6%.

Для минимизации риска возникновения осложнений, а также для оценки выполнения КИП было обследовано 65 пациентов (82 исследования) на этапе до

проведения инъекционных процедур и после выполнения в различные временные интервалы. Среди данной группы пациентов преобладали возрастные категории от 40 до 50 и от 30 до 40 лет. Исследование было выполнено согласно протоколу, представленному во 2 главе. Всем пациентам планировалось выполнение КИП различных анатомических областей лица, таких как носогубная, область губ, лобная, щечная, скуловая, носослезная и скуловая.

На этапе планирования КИП всем пациентам было выполнено УЗИ мягких тканей лица в В-режиме и режимах доплеровских технологий (ЦДК, ЭДК). В В-режиме определяли толщину эпидермиса, дермы, ПЖК, оценивали экзогенность и экоструктуру, наличие введенных ранее филлеров с определением их группы (биодegradируемые и бионедegradируемые), их локализации, степени биодegradации (в случае филлеров на основе ГК). Также всем пациентам проводилось ультразвуковое исследование регионарных лимфатических узлов с целью выявления измененных л/у по типу хронического воспалительного процесса. В доплеровских режимах визуализировали кровоток в данной области, глубину расположения сосудистых структур.

Оценка состояния толщины кожи проводилась всем пациентам. Были определены показатели толщины эпидермиса, дермы (сосочкового и сетчатого слоя), подкожно-жировой клетчатки. Полученные данные позволяли спланировать глубину и технику инъекции препарата. Также проводилась оценка наличия проведенных ранее инъекций филлерами. Во всех случаях УЗИ позволило определить наличие или отсутствие препарата на момент проведения исследования. В тех случаях, если было выявлено наличие филлеров (n=6), с учетом эхосемиотических признаков удалось определить группу введенных ранее препаратов (n=6). По результатам было выявлено 6 пациентов с эхопризнаками косметологических препаратов. При этом в 5 случаях определялись данные наличия филлеров на основе ГК, в одном случае – филлер на основе силикона.

В случае выявления бионедegradируемых филлеров врач-косметолог получал необходимую информацию о группе препарата и принимал решение о последующих инъекциях, оценивая возможные риски осложнений с учетом

бионесовместимости различных групп препаратов. У пациентов с выявленным филлером исследование позволяло определять точную локализацию введенного ранее препарата (внутрикожно, субдермально, в проекции ПЖК, супрапериостально, межфасциально). Визуализируя окружающие мягкие ткани, оценивали эхогенность, эхоструктуру, а также дифференцировку мягких тканей на всем протяжении от эпидермиса и заканчивая структурами костей лицевого скелета. В доплеровских режимах проводилась оценка васкуляризации, были определены магистральные сосуды в проекции той области, где планировалось проведение КИП. Оценивался ход сосудистых структур, глубина их залегания, а также скоростные характеристики.

На этапе планирования всем пациентам (n=65) было выполнено УЗИ регионарных ЛУ, в зависимости от зоны планируемой КИП. В В-режиме оценивались размер, контуры (ровные/неровные, четкие/нечеткие), эхогенность, эхоструктура, сохранение дифференцировки. В режиме ЦДК определяли васкуляризацию в проекции ворот ЛУ. У 8 пациентов визуализировались измененные ЛУ с увеличением размеров, с нарушением ровности и четкости контуров, пониженной эхогенности, со снижением дифференцировки. У 4 пациентов отмечалось усиление васкуляризации в проекции ворот ЛУ.

По результатам проведенного исследования была определена группа пациентов, которым по данным УЗИ не рекомендовалось проведение КИП. В группу вошли пациенты с наличием бионедegradуемых филлеров (n=1), о которых пациент не сообщил врачу на этапе планирования инъекционной коррекции; пациенты с наличием филлера на основе ГК, объем которого был достаточным, и пациентам было предложено отложить КИП на несколько месяцев (n=2); а также пациенты с наличием измененных регионарных ЛУ (n=8) в планируемой зоне коррекции. В остальных случаях (n=71) патологических изменений со стороны мягких тканей выявлено не было. Пациентам, которым по данным УЗИ было рекомендовано проведение КИП, была выполнена эстетическая коррекция. Все пациенты были осмотрены с помощью УЗИ после КИП через 1 и 6 мес. Данных за наличие патологических изменений и осложнений не получено.

Полученные данные соответствуют данным Шептулина В.А. (2015), который по результатам экспериментального исследования отметил, что перед планированием интраорбитальной инъекции необходимо проводить УЗИ с доплерографией для снижения риска повреждения сосудистых структур [92].

Полученные нами данные полностью подтверждают выводы González L.F. (2017) о том, что возникновение риска осложнений при проведении повторной инъекции в зону, где уже имеется нерассасывающийся материал, позволяет избежать возможных осложнений [130].

Таким образом, проведение УЗИ мягких тканей лица являлось важным диагностическим критерием на этапе планирования КИП. Полученные ультразвуковые данные в 14,7% случаев позволили определить изменения в мягких тканях лица, которые являлись риском развития возможных осложнений при проведении эстетической коррекции.

В группу динамического наблюдения вошли 15 пациентов (75 исследований) женского пола в возрасте от 33 до 47 лет, которые не имели патологических изменений мягких тканей на этапе планирования КИП. После проведения КИП препаратами из группы ГК всем пациентам на строго установленных сроках (1, 3, 6, 9 и 12 месяцев после инъекции) было выполнено УЗИ мягких тканей области коррекции по стандартизированному протоколу. Оценивались состояние мягких тканей, их эхогенность и эхоструктура, локализация филлера, распределение болюсов, их количество, диаметр, состояние окружающих мягких тканей. В доплеровских режимах определяли васкуляризацию в зоне КИП, взаимоотношение с болюсами.

По результатам проведенных УЗИ на различных этапах после КИП было выявлено, что на разных сроках после инъекции филлера отмечалась различная ультразвуковая картина, что связано с реакцией мягких тканей на проведение манипуляций, а также с изменениями, вызванными биодеградацией филлеров на основе ГК. При УЗИ в динамике отмечалось равномерное уменьшение диаметра болюсов филлера на основе ГК в течение динамического исследования (n=15). Максимальный диаметр болюсов отмечался в проекции носогубных складок и

составлял в среднем $5,2 \pm 0,25$ мм, в проекции щечной и скуловой областей – $5 \pm 0,25$ мм, в проекции губ – $4,4 \pm 0,25$ мм. При этом на этапе 12 мес. в щечной и скуловой областях филлер не визуализировался, в отличие от носогубной складки, где болюсы определялись и диаметр их составлял в среднем $1,1 \pm 0,25$ мм.

При исследовании распределения количества болюсов также отмечалась тенденция к их равномерному уменьшению. Максимальное количество болюсов было выявлено в проекции носогубных складок в среднем до 7,3 в период 1 мес. после КИП, тогда как в щечной области и области губ количество болюсов не превышало 4,8. В исследованиях в период 12 мес. после КИП в скуловой и щечной областях болюсы практически не визуализировались, тогда как в проекции носогубных складок их количество составляло 1,6. Анализируя статистические показатели, можно отметить, биодеграция в проекции носогубных складок ($n=15$), а именно диаметр и количество болюсов, происходила медленнее по сравнению с другими областями.

Оценивая ультразвуковые характеристики мягких тканей в В-режиме, было выявлено, что через 1 мес. с момента эстетической коррекции определялась выражено неоднородная эхоструктура мягких тканей лица в зоне коррекции за счет наличия множественных анэхогенных включений (болюсов филлера на основе ГК) ($n=15$). При динамическом исследовании отмечалось равномерное изменение эхогенности МТЛ. Через 6 мес. исследования эхоструктура определялась как умеренно однородная за счет визуализации болюсов ($n=15$). Однородная эхоструктура отмечалась на этапах 9–12 мес., у тех пациентов, у которых отмечалась полная биодеграция, визуализировать филлер не представлялось возможным ($n=7$).

Также при анализе данных было выявлено, что примерно через 6 месяцев с момента инъекции происходит изменение эхогенности болюсов ($n=5$). В период от 1 до 6 месяцев во всех случаях болюсы были анэхогенными ($n=15$), далее происходило повышение эхогенности ($n=5$).

Контуры болюсов в интервале от 1 до 6 месяцев были ровными и четкими у всех пациентов ($n=15$). Начиная с 6 месяца в некоторых случаях появлялась

нечеткость контуров ($n=2$), что было обусловлено биодegradацией и значительным уменьшением размеров болюса. К 12 месяцам отмечалась потеря четкости контуров ($n=8$).

Из артефактов определялось ДУ УЗ-сигнала, которое возникало в результате того, что болюс представлял собой жидкостное содержимое. И на протяжении всего динамического наблюдения у тех пациентов, у которых визуализировались болюсы, отмечалось ДУ ($n=15$). Исключением стали те случаи визуализации на последнем этапе (365 дней), в которых болюсы вообще не определялись ($n=7$).

Через 1 месяц после введения филлера на основе ГК в зоне инъекции мягкие ткани были неоднородной эхоструктуры за счет наличия множественных анэхогенных включений ($n=15$), которые представляли собой болюсы геля. Диаметр этих включений может варьировать, но наиболее часто их диаметр составлял от $4,4-5,2 \pm 0,25$ мм. Контуров были ровными и четкими, а форма округлая (реже овальная). Во всех случаях ($n=15$) болюсы определялись непосредственно в зоне проводимой коррекции, признаков миграции или дислокации выявлено не было.

По локализации большая часть определялась на уровне гиподермы ($n=12$), в остальных случаях визуализировались субдермально ($n=3$). В режимах доплерографии эти включения геля были аваскулярными у всех пациентов. Также в доплеровских режимах важно было оценить локализацию сосудистых структур относительно болюсов, что является необходимым критерием в оценке возможной компрессии и признаков ишемии. При исследовании ни в одном случае болюсы не были расположены вблизи кровеносных сосудов ($n=15$). В режимах доплерографии болюсы были аваскулярны, усиления васкуляризации в зоне коррекции не наблюдалось ($n=15$). При исследовании мягких тканей в режиме компрессионной эластографии болюсы визуализировались по шестому типу по шкале Tsukuba–Ueno, что подтверждало наличие структуры кистозного характера ($n=15$). При УЗИ мягких тканей лица через 3 месяца после КИП в проекции зоны коррекции определялись мягкие ткани с четкими, ровными контурами, обычной эхогенности, выраженно неоднородной эхоструктуры за счет наличия множественных

анэхогенных включений (болюсов). Контуров болюсов четкие, ровные во всех случаях (n=15).

Анализируя болюсы и локализацию инъекции, было выявлено, что максимальный диаметр болюсов был после коррекции носогубных складок до $5\pm 0,25$ мм, щечной – $4,5\pm 0,25$ мм, скуловой – $4,3\pm 0,25$ мм и минимальный в области губ – $3,94\pm 0,25$ мм. По количеству болюсов также отмечалась разница в зависимости от зоны коррекции. Так, в носогубных складках среднее количество болюсов составило $6,45\pm 1$ мм, в скуловой – $5\pm 0,25$ мм, в щечной и области губ было одинаковое количество – 4 ± 1 мм.

Через 6 месяцев с момента инъекции филлеров мягкие ткани оставались четкими, ровными контурами, обычной эхогенности. Эхоструктура становилась умеренно неоднородной за счет снижения количества болюсов и их диаметра. Диаметр болюсов на данном этапе уменьшился примерно в два раза. В проекции носогубной складки он продолжал оставаться максимальным и составлял $3,78\pm 0,25$ мм, остальные области (скуловая, щечная и область губ) имели практически одинаковый показатель диаметра – $3,1-3,2\pm 0,25$ мм. Количество болюсов в среднем варьировало до 4,6 ед. в носогубной области, до 2 ед. в щечной области. В скуловой области и области губ данный параметр составлял от 2,8 до 3 ед. При исследованиях в доплеровских режимах болюсы сохраняли свою аваскулярность, васкуляризация в окружающих мягких тканях была не изменена (n=15).

Через 9 месяцев после КИП отмечалась динамика уменьшения количества анэхогенных включений как по количеству, так и по диаметру. Соответственно, эхоструктура мягких тканей в проекции КИП становилась более однородной, во всех случаях отмечалось не более 3 болюсов. Все болюсы имели четкие, ровные контуры (n=15).

Диаметр болюсов в носогубной области составил в среднем $2,6\pm 0,25$ мм, остальные области (скуловая, щечная, область губ) имели примерно одинаковый диаметр $1,9-2,1\pm 0,25$ мм. По количеству болюсов носогубная область также лидировала и составляла в среднем $2,8\pm 1$ ед. Далее в порядке убывания следовали

скуловая – 2, область губ – 1,6 и щечная – 1. При УЗИ в доплеровских режимах кровотоков в мягких тканях был неизменен, болюсы сохраняли свою аваскулярность (n=15).

При ультразвуковом исследовании мягкие ткани через 12 месяцев с момента контурной пластики были с четкими, ровными контурами, обычной эхогенности, умеренно неоднородной эхоструктуры (8 случаев) и однородной (7 случаев). Эхогенность болюсов в данный период времени повышалась, контуры становились менее четкими (n=8). Болюсы визуализировались только в проекции носогубных складок (n=8), в остальных областях они не определялись (n=7). Количество болюсов в носогубной области в среднем составило 1,6. В режимах ЦДК и ЭДК кровотоков мягких тканей исследуемых областей был без особенной. В области носогубных складок, где определялись болюсы, они продолжали сохранять свою аваскулярность (n=15).

Таким образом, УЗИ мягких тканей лица после КИП позволило оценить биодеградацию филлера на основе ГК во всех случаях в ходе динамического наблюдения за пациентами. Болюсы филлера визуализировались во всех случаях в интервале 1, 3, 6 и 9 месяцев. В период 12 месяцев в 47% случаях отмечалась полная биодеградация филлера, при этом болюсы убедительно не определялись при УЗИ. Во всех случаях отмечалось уменьшение диаметра болюса, а также их количества в зоне исследования. При этом медленнее биодеградация происходила в области носогубных складок. Наиболее быстрая биодеградация была отмечена в щечной и скуловой областях, а также в области губ.

ВЫВОДЫ

1. Ультразвуковое исследование с применением высокочастотных датчиков является методом выбора для первичной диагностики и при динамическом наблюдении у пациентов до и после проведения контурной инъекционной пластики лица.
2. Ультразвуковое исследование должно выполняться всем пациентам на этапе планирования контурной инъекционной пластики. Полученные результаты исследования показали, что в 14,7% случаев были выявлены изменения в мягких тканях лица, которые являлись противопоказанием для проведения косметологических инъекций, обусловленные риском развития возможных осложнений.
3. Результаты проведенного ультразвукового исследования мягких тканей лица после контурной инъекционной пластики позволили оценить биодеградацию филлера на основе гиалуроновой кислоты во всех случаях в ходе динамического наблюдения за пациентами. Болюсы филлера визуализировались во всех случаях в интервале 1, 3, 6 и 9 месяцев. В период 12 месяцев в 47,0% случаев отмечалась полная биодеградация филлера.
4. По результатам ультразвукового исследования было выявлено, что биодеградация медленнее всего происходила в проекции носогубных складок (53,3%). Наиболее быстрая биодеградация была отмечена в щечной и скуловой областях (26,6%).
5. Стандартизированная методика ультразвукового исследования мягких тканей лица с использованием унифицированного протокола позволяет получить новую и дополнительную информацию о состоянии мягких тканей лица у пациентов косметологического профиля.
6. Ультразвуковое исследование предоставляет значимую информацию о наличии и локализации различных групп косметологических препаратов на основе

гиалуроновой кислоты, гидроксиапатита кальция, силикона, полиакриламидного геля, полиметилметакрилата, аутожира. Чувствительность ультразвукового исследования в определении группы филлера составила 92,7 %, специфичность - 98,4%, точность метода – 97,4%.

7. Характерные ультразвуковые признаки при исследовании мягких тканей лица после введения косметологических препаратов позволяют достоверно определить принадлежность к определенной группе филлеров (гиалуроновая кислота, силикон, полиакриламидный гель, полиметилметакрилат, гидроксиапатит кальция, аутожир). Чувствительность в определении филлеров на основе гиалуроновой кислоты составила 98,6%, специфичность – 90,9%.

8. Дифференциальная диагностика осложнений, возникающих после контурной инъекционной пластики лица различными группами косметологических препаратов, по данным ультразвукового исследования основывается на оценке экзогенности и экоструктуры, выявленных изменений, состояния окружающих мягких тканей, определении характера васкуляризации, определении показателей эластичности. Чувствительность ультразвукового исследования в диагностике осложнений составила 98,6%, специфичность – 83,3%, точность – 98,6%.

ПРАКТИЧЕСКИЕ РЕКОМЕНДАЦИИ

1. Ультразвуковое исследование должно выполняться всем пациентам на этапе планирования контурной инъекционной пластики, в динамике для оценки биодegradации филлеров на основе гиалуроновой кислоты, а также в случае наличия жалоб у пациента и/или при подозрении на осложнения.
2. Разработанный протокол позволил унифицировать полученные данные в ходе выполнения ультразвукового исследования на этапе планирования и после выполнения контурной инъекционной пластики мягких тканей лица.
3. Пациентам после проведения контурной инъекционной пластики рекомендовано выполнение ультразвукового исследования с применением высокочастотных датчиков (17–18 МГц) для четкой визуализации всех структур мягких тканей (эпидермис, дерма, подкожно-жировая клетчатка, мышечная ткань, область надкостницы). Дополнительно исследование должно проводиться высокочастотными датчиками (22 МГц) для детальной визуализации эпидермиса и дермы.
4. При сложностях дифференциальной диагностики в определении групп препаратов, таких как силикон и гидроксиапатит кальция на ранних стадиях, рекомендовано проведение ультразвукового исследования в динамике через 1 месяц, а также проводить тщательный сбор анамнестических данных после эстетической коррекции.
5. Ультразвуковое исследование в диагностике осложнений после контурной инъекционной пластики должно выполняться комплексно с применением В-режима, режима доплеровских технологий и компрессионной эластографии.
6. В дифференциальной диагностике филлеров на основе силикона и гиалуроновой кислоты рекомендовано в В-режиме оценивать состояние окружающих мягких тканей на наличие выраженных фиброзных изменений,

характерных для измененных мягких тканей после эстетической коррекции препаратами на основе силикона, визуализация фиброзной капсулы по периферии болюсов, а также нарушение дифференцировки мягких тканей на всем протяжении за счет эффекта акустической тени высокой интенсивности.

СПИСОК СОКРАЩЕНИЙ И УСЛОВНЫХ ОБОЗНАЧЕНИЙ

- ГК – гиалуроновая кислота
- ГАК – гидроксиапатит кальция
- КИП – контурная инъекционная пластика
- КТ – компьютерная томография
- КЭГ – компрессионная эластография
- ЛУ – лимфатические узлы
- МРТ – магнитно-резонансная томография
- МТЛ – мягкие ткани лица
- ПААГ – полиакриламидный гель
- ПДМС – полидиметилсилоксан
- ПЖК – подкожно-жировая клетчатка
- ПММК – полиметилметакрилат
- УЗИ – ультразвуковое исследование
- ЦДК – цветовой доплеровский картирование
- ЭДК – энергетическое доплеровское картирование
- MicroV – технология Micro-Vascular Imaging
- SMAS – поверхностная апоневротическая система
- SMI – технология Superb Micro-Vascular Imaging

СПИСОК ЛИТЕРАТУРЫ

1. 10-point plan for avoiding hyaluronic acid dermal filler-related complications during facial aesthetic procedures and algorithms for management / I. Heydenrych, K.M. Kapoor, K. De Boulle [et al.]. – Текст: непосредственный // *Clinical, cosmetic and investigational dermatology*. – 2018. – Vol. 11. – P. 603-611. – doi: 10.2147/CCID.S180904.
2. Актуальные вопросы лучевой диагностики. Ультразвуковое исследование мягких тканей лица после введения косметологических препаратов / Е.Г. Привалова, А.Ю. Васильев, Е.И. Губанова // *Материалы VI Межрегиональной научной конференции с международным участием «Байкальские встречи»*. – Улан-Удэ, 2019. – С. 66-67. – Текст : непосредственный.
3. Армирующие нити для омоложения кожи / Д.А. Груздев, А.А. Кодяков, Н.К. Кобаладзе. – Текст: непосредственный // *Метаморфозы*. – 2015. – № 11. – С. 25-29.
4. Билбашев, А.В. Ультразвуковое сканирование в дерматокосметологии – новый диагностический стандарт / А.В. Билбашев // *Косметика и медицина*. – 2010. – № 1. – С. 26-33.
5. Брагина, И.Ю. Лазерные технологии омоложения кожи / И.Ю. Брагина // *Лазеры и эстетика*. – 2011. – № 2. – С. 24-37.
6. Васильев, А.Ю. Ультразвуковое исследование в косметологии / А.Ю. Васильев, Е.Г. Привалова, И.Н. Бондаренко. – М.: Фирма Стром, 2020. – 105 с. – ISBN 978-5-900094-64-9. – Текст : непосредственный.
7. Виссарионов, В.А. Оценка эффективности применения полиакриламидного гидрогеля для коррекции мягких тканей нижних конечностей / В.А. Виссарионов, В.Г. Якимец, Е.И. Карпова. – Текст: непосредственный // *Анналы пластической, реконструктивной и эстетической хирургии*. – 2000. – № 3. – С. 61-66.
8. Возможности современных томографических технологий в диагностике и послеоперационном контроле травм и посттравматических деформаций средней зоны лица / Д.А. Лежнев, Д.И. Костенко, Е.Г. Привалова. – Текст: непосредственный // *Медицинская визуализация*. – 2015. – № 4. – С. 91-100.

9. Возможности ультразвукового исследования в диагностике дирофиляриоза верхнего века (клиническое наблюдение) / Е.Г. Привалова, Д.В. Давыдов, Д.А. Лежнев [и др.]. – Текст : непосредственный // Радиология-практика. – 2015. – № 4. – С. 51-57.
10. Возможности ультразвукового исследования в диагностике инородных тел челюстно-лицевой области / Я.А. Шумина, Е.Г. Привалова, М.В. Смысленова // Научная программа и материалы V Межрегиональной научно-образовательной конференции «Байкальские встречи. Актуальные вопросы лучевой диагностики». – Улан-Удэ, 2017. – С. 101. – Текст : непосредственный.
11. Возможности ультразвукового исследования в диагностике новообразований кожи / И.Ю. Насникова, Н.Ю. Маркина, М.И. Кудрина [и др.]. – Текст: непосредственный // Кремлевская медицина. – 2009. – № 4. – С. 11-15.
12. Возможности ультразвукового исследования в дифференциально диагностике состояния протоковой системы больших слюнных желез/ М.В. Смысленова, Е.Г. Привалова, Ю.Н. Васильева. – Текст: непосредственный // Радиология-практика. – 2014. - №3. – 33–40.
13. Возможности ультразвукового исследования высокого разрешения и магнитно-резонансной томографии в диагностике образований челюстно-лицевой области и мягких тканей шеи / Ю.Н. Васильева, Ю.А. Васильев, Т.П. Шипкова [и др.]. – Текст: непосредственный // Лучевая диагностика и терапия. – 2017. – № 2 (8). – С. 48.
14. Возможности ультразвукового исследования и магнитно-резонансной томографии в диагностике заболеваний челюстно-лицевой области и мягких тканей шеи / Ю.А. Васильев, Т.П. Шипкова, В.П. Трутень [и др.]. – Текст: непосредственный // Лучевая диагностика и терапия. – 2017. – № 2 (8). – С. 36.
15. Возможности ультразвуковой диагностики высокого разрешения в визуализации инородных тел челюстно-лицевой области / Е.Г. Привалова, Я.А. Шумина, А.Ю. Васильев. – Текст: непосредственный // Радиология – практика. – 2018. –Т. 69, № 3. – С. 25-34.
16. Возможности фантома в изучении эхоэмиотики инородных тел мягких

- тканей / Я.А. Шумина, Е.Г. Привалова, А.Ю. Васильев [и др.]. – Текст: непосредственный // Диагностическая и интервенционная радиология. – 2019. – Т. 12, № 2. – С. 30-31.
17. Возрастные изменения кожи лица (обзор литературы и результаты собственных исследований) / А.Т. Омурзакова, В.А. Изранов. – Текст: непосредственный // Вестник новых медицинских технологий – 2020 – Т. 27, № 1 – С. 105-109.
18. Гришин, А.А. Диагностика и лечение пациента с обширной травмой головы и шеи (клинический случай) / А.А. Гришин, А.Ю. Васильев, С.И. Репина [и др.]. – Текст: непосредственный // Российский стоматологический журнал. – 2014. – Т. 18, № 5. – С. 15-18.
19. Диагностика и лечение пациента с АВМ левой половины лица (клинический случай) / А.А. Гришин, А.Ю. Васильев, С.И. Репина [и др.]. – Текст: непосредственный // Медицинский алфавит. – 2014. – Т. 2, № 11. – С. 16-19.
20. Интрадермальные инъекции гиалуроновой кислоты: возможные механизмы формирования клинических эффектов / Е.И. Губанова, Е. Чайковская. – Текст: непосредственный // Инъекционные методы в косметологии. – Москва, 2009. – С. 20-30.
21. Инъекционные имплантаты для увеличения объема мягких тканей – реальность и перспективы / А.И. Неробеев, В.В. Лопатин. – Текст: непосредственный // Анналы пластической, реконструктивной и эстетической хирургии. – 2003. – № 1. – С. 41-46.
22. Инъекционные методы в косметологии / Claude Aharoni [и др.] ; под ред. Б. Ашера ; ред.: М. Ландау, Б. Росси ; пер. с англ. А.В. Алымов; под ред. Н.П. Михайловой. – 2-е изд. – М.: МЕДпресс-информ, 2016. – 583 с. – ISBN 978-5-00030-283-5. – Текст : непосредственный.
23. Использование высокочастотной ультразвуковой аппаратуры для исследования кожи в норме и при патологии / Е.А. Василевская, Е.В. Иванова, Т.С. Кузьмина [и др.]. – Текст: непосредственный // Экспериментальная и клиническая дерматокосметология. – 2005. – № 1. – С. 33-37.

24. Карпова, Е.И. Компрессионно-ишемический синдром в практике косметолога / Е.И. Карпова // *Метаморфозы*. – 2014. – № 5. – С. 54-58.
25. Карпова, Е.И. Контурная инъекционная пластика мягких тканей лица. Система оптимизации / Е.И. Карпова, А.В. Картелишев. – М.: Издательство БИНОМ, 2016. – 216 с. – Текст : непосредственный.
26. Карпова, Е.И. Оптимизация применения лазерных технологий в восстановительной коррекции осложнений контурной инъекционной пластики при деформациях мягких тканей лица: диссертация ... доктора медицинских наук: 14.03.11 / Карпова Елена Ивановна; [Место защиты: Федеральное государственное учреждение Федеральный медицинский биофизический центр]. – Москва, 2014. – 203 с. – Текст : непосредственный.
27. Клинический опыт наблюдения за особенностями распределения и биодegradации монофазных и бифазных филлеров в мягких тканях лица с помощью УЗИ, КТ и МРТ / И.Н. Бондаренко, А.А. Матишев. – Текст: непосредственный // *Метаморфозы*. – 2018. – № 23 – С. 36-41.
28. Клинический опыт наблюдения с помощью ультразвукового сканирования степени биодegradации гиалуроновых филлеров в зависимости от времени нахождения в тканях и воздействия фракционного CO₂ – лазера / И.Н. Бондаренко, И.Ю. Брагина, А.А. Матишев [и др.]. – Текст: непосредственный // *Инъекционные методы в косметологии*. – 2019. – № 3. – С. 90-99.
29. Клинический опыт наблюдения с помощью ультразвуковой диагностики степени биодegradации филлеров на основе гиалуроновой кислоты в зависимости от продолжительности нахождения в тканях и воздействия лазерной энергии / И.Н. Бондаренко, И.Ю. Брагина, А.А. Матишев [и др.]. – Текст: непосредственный // *Метаморфозы*. – 2018. – № 21. – С. 62-69.
30. Комплекс для автономной лучевой диагностики в условиях чрезвычайной ситуации, неотложной помощи, военных действий / А.В. Прохоров, В.И. Спорыш, С.Ю. Шокина [и др.]. – Текст: непосредственный // *Лучевая диагностика и терапия*. – 2020. – № 1 (S). – С. 240-241.
31. Комплексное лучевое обследование пациентов с хроническими

- дакриоциститамы / Е.Г. Привалова, М.В. Смысленкова, Д.А. Лежнев, Д.В. Давыдов. – Текст: непосредственный // Радиология-практика. – 2014. - №2. – 14–25.
32. Контроль лечения отека мягких тканей лица после косметологических инъекционных процедур / И.Н. Бондаренко, А.А. Матишев. – Текст: непосредственный // Эстетическая медицина. – 2018. – № 3. – С. 302-309.
33. Корневская, И.Я. Куда пропадают Филлеры? Визуальная диагностика тканевых наполнителей / И.Я. Корневская, М.А. Ширшакова. – Текст: непосредственный // Метаморфозы. – 2017. – № 17. – С. 16-22.
34. Королькова, Т.Н. Склерозирование телеангиэктазий нижних конечностей в практике косметолога. Учебное пособие / Т.Н. Королькова, М.А. Игнатюк. – СПб: ООО «РИА «Квинтет», 2010. – 108 с. – Текст : непосредственный.
35. Курлович, М.В. Использование соноэластографии в ультразвуковой диагностике гнойных воспалений кожи и подкожной клетчатки / М.В. Курлович // Медицинский вестник МВД. – 2013. – № 6. – С. 66.
36. Курлович, М.В. Ультразвуковое исследование высокого разрешения в диагностике заболеваний кожи и подкожной клетчатки: диссертация ... кандидата медицинских наук: 14.01.13 / Курлович Марина Валерьевна; [Место защиты: Моск. гос. мед.-стоматолог. ун-т им. А.И. Евдокимова]. – Москва, 2015. – 178 с. – Текст : непосредственный.
37. Лифтинговые нити для омоложения кожи / Д.А. Груздев, А.А. Кодяков. – Текст: непосредственный // Метаморфозы. – 2015. – № 10. – С. 36-40.
38. Магнитно-резонансная томография мягких тканей лица при косметологических вмешательствах / С.А. Магомедова, С.С. Багненко. – Текст: непосредственный // Лучевая диагностика и терапия. – 2020. – № 1 (S). – С. 50.
39. Методика комплексного применения ультразвукового SMAS-лифтинга и инъекций филлера на основе гидроксиапатита кальция Radiesse для ревитализации кожи: теоретическое обоснование / Е.С. Багненко, С.А. Повзун. – Текст: непосредственный // Инъекционные методы в косметологии. – 2019. – № 3. – С. 80- 84.
40. Методика ультразвукового исследования больших слюнных желез / М.В.

- Смысленова, Д.А. Лежнев, В.П. Трутень и [др.]. – Текст: непосредственный // Учебно-методическое пособие. – М. – РИО МГМСУ. – 2016. – 43 с.
41. Многоликий мир омолаживающих нитей: как в нем разобраться? / Д.А. Груздев, А.А. Кодяков. – Текст: непосредственный // Метаморфозы. – 2014. – № 8. – С. 26-30.
42. Некоторые аспекты применения технологий ультразвуковой реконструктивной онкохирургии молочной железы и кожи / Ю.В. Пржедецкий, Н.А. Максимова, В.В. Позднякова [и др.] // Вопросы онкологии. Материалы 8 Всероссийского съезда онкологов. – СПб, 2013. – С. 321. – Текст : непосредственный.
43. Нитевые методы в комплексной коррекции возрастных изменений лица / Я.А. Юцковская, Э.Г. Тер-Терьян. – Текст: непосредственный // Косметика и медицина. – 2018. – № 4. – С. 40-42.
44. Озерская, О.С. Рубцы кожи и их дерматокосметологическая коррекция / О.С. Озерская. – СПб.: ОАО «Искусство России», 2007. – 224 с. – ISBN 978- 5- 98361-040-8. – Текст : непосредственный
45. Опыт применения PRGF-ассоциированного липофилинга у пациентов с аномалиями и деформациями челюстно-лицевой области / Е.А. Лонская, А.Ю. Дробышев, К.А. Куракин [и др.]. – Текст: непосредственный // Анналы пластической, реконструктивной и эстетической хирургии». – 2015. – № 3. – С. 24- 41.
46. Осложнения в виде нейропатических расстройств в области лица после контурной инъекционной пластики / Л.Р. Мингазова, Е.И. Карпова, О.Р. Орлова [и др.]. – Текст: непосредственный // Российский журнал кожных и венерических болезней. – 2014. – № 3. – С. 52-55.
47. Осложнения в эстетической медицине и методы коррекции / М.Г. Кручинская, Н.Е. Мантурова. – Текст: непосредственный // Физиотерапевт. – 2019. – № 2. – С. 24-28.
48. Осложнения инъекционных методов коррекции в эстетической медицине / Т.В. Ильшева. – Текст: непосредственный // Метаморфозы. – 2013. – № 2. –

С. 48- 52.

49. Осложнения контурной инъекционной пластики лица: мировой и российский опыт / Е.И. Карпова, Н.Н. Потехаев, С.В. Мураков [и др.]. – Текст: непосредственный // Пластическая хирургия и эстетическая медицина. – 2019. – № 4. – С. 54-75.

50. Патент № Патент № 2626588 С1 Российская Федерация RU , МПК А61В 8/00 (2006.01), А61К 38/51 (2006.01), А61Р 17/02 (2006.01). Способ лечения гиперкоррекции, возникающей при проведении контурной пластики гелями на основе гиалуроновой кислоты: № 2016127973: заявл. 11.07.2016, опубл. 28.07.2017 Бюл. № 22 / И.Н. Бондаренко, А.А. Матишев, Д.Н. Бондаренко; заявитель И.Н. Бондаренко, А.А. Матишев – Текст: непосредственный.

51. Патент № 185382 U1 Российская Федерация RU, МПК А61В 8/00 (2006.01), СПК А61В 8/00 (2006.01). Тест-объект для инородных тел в челюстно-лицевом отделе пациента для ультразвукового стоматологического оборудования: № 2018113844: заявл. 16.04.2018, опубл. 03.12.2018 Бюл. №34 / Н.Н. Потрахов, А.Ю. Грязнов, К.К. Гук [и др.]; заявитель Федеральное государственное автономное образовательное учреждение высшего образования "Санкт-Петербургский государственный электротехнический университет "ЛЭТИ" им. В.И. Ульянова (Ленина)" (RU) – Текст: непосредственный.

52. Патент № 2717548 С1 Российская Федерация RU, МПК А61В 8/00 (2006.01), СПК А61В 8/00 (2019.08). Способ определения состояния структуры кожи и нижележащих мягких тканей лица при коррекции возрастных изменений : № 2019116870 : заявл. 31.05.2019: опубл. 24.03.2020 Бюл. № 9 / И.Н. Бондаренко, Е.Г. Привалова, А.Ю. Васильев; заявитель И.Н. Бондаренко, Е.Г. Привалова, А.Ю. Васильев – Текст: непосредственный.

53. Патент № 2726922 С1 Российская Федерация RU, МПК А61В 8/06 (2006.01), А61В 8/08 (2006.01), СПК А61В 8/06 (2020.02), А61В 8/08 (2020.02). Способ определения типа осложнений вследствие коррекции филлерами возрастных изменений мягких тканей лица: № 2019135313: заявл. 05.11.2019: опубл. 16.07.2020 Бюл. №20 / Е.Г. Привалова, И.Н. Бондаренко, А.Ю. Васильев; заявитель

- Е.Г. Привалова, И.Н. Бондаренко, А.Ю. Васильев – Текст: непосредственный.
54. Полезная модель для изучения экосемиотики инородных тел различного генеза / Я.А. Шумина, А.Ю. Васильев, Н.Н. Потрахов [и др.] // Сборник тезисов IV Всероссийской научно-практической конференции производителей рентгеновской техники. – СПб, 2017. – С. 64-68. – Текст : непосредственный.
55. Полиакриламидные гели, их безопасность и эффективность / Н.И. Острецова, А.А. Адамян, А.А. Копыльцов [и др.]. – Текст: непосредственный // Анналы пластической, реконструктивной и эстетической хирургии. – 2003. – № 3. – С. 72- 87.
56. Преимущества МСКТ-ангиографии в диагностике пациентов с артериовенозными мальформациями головы и шеи / А.Ю. Васильев, А.А. Гришин, С.И. Репина [и др.]. – Текст: непосредственный // Медицинский вестник МВД. – 2014. – № 4 (71). – С. 46-48.
57. Привалова, Е.Г. Возможности ультразвукового исследования в инъекционной косметологии / Е.Г. Привалова // Лучевая диагностика и терапия. – 2019. – № 1 (S). – С. 36.
58. Привалова, Е.Г. Возможность ультразвукового исследования мягких тканей лица после введения филлеров на основе стабилизированной гиалуроновой кислоты. / Е.Г. Привалова, А.Ю. Васильев, Е.И. Губанова [и др.] // Материалы V съезда специалистов по лучевой диагностике и лучевой терапии Сибирского федерального округа / Под ред. П.В. Селиверстова. – Иркутск: ИНЦХТ, 2018. – С. 29. – Текст : непосредственный.
59. Привалова, Е.Г. Опыт применения ультразвукового исследования в диагностике различных состояний после контурной пластики лица / Е.Г. Привалова // Сборник тезисов юбилейной научно-практической конференции с международным участием, посвященной 100-летию основания первого в мире рентгенрадиологического института «Иновационные технологии и мультидисциплинарные подходы в диагностике и лечении социально значимых заболеваний». – СПб, 2018. – С. 98. – Текст : непосредственный.
60. Привалова, Е.Г. Применение УЗИ высокого разрешения в

- дифференциальной диагностике осложнений после контурной пластики лица / Е.Г. Привалова // Лучевая диагностика и терапия. – 2020. – № 1 (S). – С. 52-53.
61. Привалова, Е.Г. Роль УЗИ высокого разрешения в дифференциальной диагностике осложнений после контурной инъекционной пластики лица / Е.Г. Привалова // Конгресс российского общества рентгенологов и радиологов. Сборник тезисов. – СПб, 2020. – С. 159. – Текст : непосредственный.
62. Применение ультразвука для дифференциальной диагностики осложнений после контурной инъекционной пластики: клинический случай / Е.В. Иконникова, Л.С. Круглова, А.В. Зубарев [и др.]. – Текст: непосредственный // Пластическая хирургия и эстетическая медицина. – 2019. – № 3. – С. 70-74.
63. Применение ультразвукового сканирования кожи в дерматологии, косметологии и пластической хирургии / В.А. Цепколенко, А.М. Зацерклянный, А.И. Гоженко. – Текст: непосредственный // Дерматовенерология. Косметология. Сексопатология. – 2007. – № 1-4 (10). – С. 337-339.
64. Разумовская, Е.А. Анатомические особенности верхней трети лица и выбор тактики для лифтинга с применением препарата Dysport / Е.А. Разумовская. – Текст: непосредственный. // Ботулинотерапия. – 2016. – № 4. – С. 657-664.
65. Роль ультразвукового исследования высокого разрешения в диагностике осложнений контурной пластики лица / Е.Г. Привалова, Е.И. Губанова, А.Ю. Васильев [и др.]. – Текст: непосредственный // Научно-познавательный журнал о красоте, стиле и качестве жизни. Метаморфозы. – 2017. – № 18. – С. 28- 33.
66. Роль ультразвукового исследования мягких тканей лица после введения филлеров на основе гиалуроновой кислоты / Е.И. Губанова, А.Ю. Васильев, Е.Г. Привалова [и др.]. – Текст: непосредственный // Сборник тезисов VI национального конгресса «Пластическая хирургия. Эстетическая медицина и косметология». – Москва, 2017. – С. 22.
67. Роль ультразвукового исследования при планировании контурной пластики лица / Е.Г. Привалова, А.Ю. Васильев, Е.И. Губанова [и др.]. – Текст: непосредственный // Лучевая диагностика и терапия. – 2018. – Т. 9, № 1. – С. 69-70.

68. Современные тенденции в диагностике патологии кожи на этапе планирования лечения и мониторинге его эффективности / Н.Г. Уржумова, А.И. Макарчук, А.А. Макарчук. – Текст: непосредственный // Дерматовенерология. Косметология. Сексопатология. – 2011. – № 1-4. – № С. 193-197.
69. Соцкий, Л.В. Когезивность дермальных филлеров и ее клиническое значение / Л.В. Соцкий // Метаморфозы. – 2016. – № 15. – С. 36-39.
70. Сравнение возможностей линейных датчиков высокого разрешения в оценке состояния околоушных слюнных желез / М.В. Смысленова, Е.Г. Привалова, Ю.Н. Васильева. – Текст: непосредственный // Биотехносфера. – 2014. – № 4 (34). – С. 45-48.
71. Сравнительная морфологическая характеристика реакции ткани человека на биорезорбируемые нитевые импланты / О.В. Паклина, И.А. Чекмарева, М.А. Агапова [и др.]. – Текст: непосредственный // Анналы пластической, реконструктивной и эстетической хирургии. – 2018. – № 2. – С. 26-36.
72. Сравнительная характеристика свойств моно- и бифазных филлеров ГК *in-vivo* и *in-vitro* / И.Н. Бондаренко, А.А. Шарова // VII Национальный конгресс «Пластическая хирургия, эстетическая медицина и косметология». Тезисы. – Москва, 2018. – С. 15.
73. УЗИ высокого разрешения в диагностике осложнений контурной пластики области губ / И.Н. Бондаренко, Е.Г. Привалова. – Текст: непосредственный // Лучевая диагностика и терапия. – 2020. – № 1 (S). – С. 44-45.
74. Ультразвуковая диагностика в помощь косметологу и дерматологу / Е.Г. Привалова, Е.И. Губанова, А.Ю. Васильев // Сборник тезисов «Рахмановские чтения: Перспективные направления диагностики и терапии в дерматовенерологии и косметологии». XXXV Научно-практическая конференция с международным участием. – М.: Практическая медицина, 2019. – С. 84-85. – Текст : непосредственный.
75. Ультразвуковая диагностика кожи в практике врача косметолога / П.А. Староватова, Е.И. Губанова, М.Г. Петрова. – Текст: непосредственный // Инъекционные методы в косметологии. – 2012. – № 2. – С. 104-108.

76. Ультразвуковая диагностика опухолей кожи в планировании объема хирургического вмешательства / С.А. Васильченко, Н.В. Тонэ, Л.В. Костенко [и др.]. – Текст: непосредственный // SonoAce Ultrasound. – 2012. – № 24. – С. 75- 81.
77. Ультразвуковая диагностика осложнений в практике врача-косметолога. Способ лечения негативны последствий контурной пластики лица гелями на основе гиалуроновой кислоты / И.Н. Бондаренко, А.А. Матишев. – Текст: непосредственный // Метаморфозы. – 2017. – № 18 – С. 34-41.
78. Ультразвуковая диагностика осложнений контурной пластики губ препаратами на основе полидиметилсилоксановой кислоты (биополимерными гелями) / Ю.А. Степанова, Н.О. Султанова, Н.Н. Ветшева [и др.]. – Текст: непосредственный // Медицинская визуализация. – 2016. – № 2. – С.131-137.
79. Ультразвуковое исследование в практике врача-косметолога / Е. Губанова, Е. Привалова, А. Полякова. – Текст: непосредственный // Les Nouvelles Esthetiques. – 2017. – № 4. – С. 18-22.
80. Ультразвуковое исследование высокого разрешения в диагностике инородных тел мягких тканей челюстно-лицевой области / Е.Г. Привалова, М.В. Смысленова, Ю.Н. Васильева [и др.] // Тезисы III съезда врачей лучевой диагностики Сибирского федерального округа. – Красноярск, 2015. – С. 189. – Текст : непосредственный.
81. Ультразвуковое исследование кожи (обзор литературы) / К.А. Зубейко, М.В. Курлович, М.В. Смысленова [и др.]. – Текст: непосредственный // Радиология-практика. – 2014. – № 6. – С. 40-49.
82. Ультразвуковое исследование кожи в практике врача-косметолога / А.П. Безуглый, Н.Н. Бикбулатова, Е.А. Шуганина [и др.]. – Текст: непосредственный // Вестник КВД. – 2011. – № 3. – С. 142-152. – doi: 10.25208/vdv1044.
83. Ультразвуковое исследование мягких тканей лица после введения косметологических препаратов / Е.Г. Привалова, А.Ю. Васильев, Я.А. Шумина // Конгресс российского общества рентгенологов и радиологов. – СПб, 2019. – С. 173.

– Текст : непосредственный.

84. Ультразвуковое исследование мягких тканей лица у пациентов, применяющих филлеры на основе гиалуроновой кислоты / А.Ю. Васильев, Е.И. Губанова, Е.Г. Привалова [и др.] // Научная программа и материалы V Межрегиональной научно-образовательной конференции «Байкальские встречи. Актуальные вопросы лучевой диагностики». – Улан-Удэ, 2017. – С. 48.

85. Ультразвуковые особенности строения кожи лица / А.Т. Омурзакова, В.А. Изранов. – Текст: непосредственный // Лучевая диагностика и терапия. – 2020. – № 1 (S) – С. 217-218.

86. Фантом для изучения эхоэмиотики инородных тел мягких тканей челюстно-лицевой области / Я.А. Шумина, Е.Г. Привалова, А.Ю. Васильев [и др.]. – Текст: непосредственный // Лучевая диагностика и терапия. – 2018. – Т. 9, № 1. – С. 71.

87. Федорищев, И.А. Гиалуроновая кислота: монография / И.А. Федорищев. – Тула : Изд-во ТулГУ, 2011. – 237 с. – ISBN 978-5-7679-2008-2. – Текст : непосредственный.

88. Филлеры на основе гиалуроновой кислоты: что важно знать? / О.М. Капулер. – Текст: непосредственный // Косметика и медицина. – 2018. – № 4. – С. 35-38.

89. Фисенко, Е.П. Инструментальная диагностика осложнений контурной пластики тела гелевыми имплантатами: диссертация ... доктора медицинских наук: 14.00.19 / Фисенко Елена Полиектовна; [Место защиты: ГУ "Российский научный центр хирургии РАМН"]. – Москва, 2009. – 176 с. – Текст : непосредственный.

90. Чайковская, Е.А. Введение в биоматериаловедение: филлеры на основе поликапролактона / Е.А. Чайковская // Инъекционные методы в косметологии. – 2012. – № 5 – С. 68-78.

91. Чайковская, Е.А. Материалы для инъекционной контурной пластики / Е.А. Чайковская // Материалы III международного конгресса по пластической, реконструктивной и эстетической хирургии. – Москва, 2002. – С. 164-166. – Текст : непосредственный.

92. Экспериментальное исследование биодegradации филлеров на основе геля гиалуроновой кислоты в орбите / Я.О. Груша, А.А. Федоров, J.U. Prause [и др.]. –

- Текст: непосредственный // Вестник офтальмологии. – 2020. – № 136 (2). – С. 13- 19.
93. Эрнандес, Е.И. Лучевая диагностика мягких тканей лица в процедурах инъекционной контурной пластики (глава в монографии) // Губанова Е.И., Привалова Е.Г. / В книге «Новая косметология. Инъекционные методы в косметологии», 2-е издание / под ред. Е. М. Эрнандес – Москва: ООО «ИД «Косметика и медицина», 2018. – 560 с.: ил.
94. Юсова, Ж.Ю. Инволюционные изменения кожи: классификация и ультразвуковые изменения / Ж.Ю. Юсова // Перспективы развития современной медицины. Сборник научных трудов по итогам международной научнопрактической конференции. – Воронеж: Инновационный центр развития образования и науки, 2014. – С. 47-49. – Текст : непосредственный.
95. A multicenter, single-blind randomized, controlled study of a volumizing hyaluronic acid filler for midface volume deficit: patient-reported outcomes at 2 years / J. Few, S.E. Cox, D. Paradkar-Mitragotri [et al.]. – Текст : непосредственный // Aesthetic surgery journal. – 2015. – Vol. 35, № 5. – P. 589-599. – doi: 10.1093/asj/sjv050.
96. A preliminary study of acoustic radiation force impulse quantification for the assessment of skin in diffuse cutaneous systemic sclerosis / Y. Hou, Q.L. Zhu, H. Liu [et al.]. – Текст: непосредственный // The Journal of rheumatology. – 2015. – Vol. 42, № 3. – P. 449-455. – doi: 10.3899/jrheum.140873.
97. A preliminary study using virtual touch imaging and quantification for the assessment of skin stiffness in systemic sclerosis / T. Santiago, B. Alcacer-Pitarch, M.J. Salvador [et al.]. – Текст: непосредственный // Clin Exp Rheumatol. – 2016. – Vol. 34, № 100. – P. 137-141.
98. A prospective, open-label study of hyaluronic acid-based filler with lidocaine (VYC-15L) treatment for the correction of infraorbital skin depressions / F, Niforos, R, Acquilla, P Ogilvie. [et al.]. – Текст: непосредственный // Dermatologic Surgery. – 2017. – Vol. 43, № 10. – P. 1271-1280. – doi: 10.1111/j.1600-0846.2012.00619.x.
99. A prospective, open-label, observational, postmarket study evaluating VYC- 17.5 L for the correction of moderate to severe nasolabial folds over 12 months / G. Sattler, W.G. Philipp-Dormston, H. Van Den Elzen [et al.]. – Текст:

непосредственный // *Dermatologic Surgery*. – 2017. – Vol. 43, № 2. – P. 238. – doi: 10.1097/DSS.0000000000000939.

100. A review of the metabolism of 1, 4-Butanediol Diglycidyl ether–crosslinked hyaluronic acid dermal fillers / K. De Boule, R. Glogau, T. Kono [et al.]. – Текст : непосредственный // *Dermatologic Surgery*. – 2013. – Vol. 39, № 12. – P. 1758-1766. – doi: 10.1111/dsu.12301.

101. Abdel Mohsen, M.A. Injectable fillers: imaging features and related complications / M.A. Abdel Mohsen. – Текст : непосредственный // *Egyptian Journal of Radiology and Nuclear Medicine*. – 2020. – Vol. 51, № 1. – P. 1–9. – doi:10.1186/s43055-020-00249-4.

102. Acoustic radiation force elasticity imaging in diagnostic ultrasound / J.R. Doherty, G.E. Trahey, K.R. Nightingale [et al.]. – Текст : непосредственный // *Reliability of ultrasound measurements of dermal thickness at digits in systemic sclerosis: role of elastosonography* // *IEEE transactions on ultrasonics, ferroelectrics, and frequency control*. – 2013. – Vol. 60, № 4. – P. 685-701. – doi: 10.1109/TUFFC.2013.2617.

103. Activity assessment in morphea using color Doppler ultrasound / X. Wortsman, J. Wortsman, I. Sazunic [et al.]. – Текст: непосредственный // *J Am Acad Dermatol*. – 2011. – Vol. 65, № 5. – P. 942-948. – doi: 10.1016/j.fsc.2015.07.006.

104. Acupuncture sensation during ultrasound guided acupuncture needling / J. Park, M. Akazawa, J. Ahn [et al.]. – Текст: непосредственный // *Acupuncture in Medicine*. – 2011. – Vol. 29, № 4. – P. 257-265. – doi: 10.1136/aim.2010.003616.

105. Adverse reactions to injectable fillers / R. Fitzgerald, V. Bertucci, J. Sykes [et al.]. – Текст: непосредственный // *Facial Plastic Surgery*. – 2016. – Vol. 32, № 05. – P. 532-555. – doi: 10.1055/s-0036-1592340.

106. Alfageme, F. Elastography in Dermatology / F. Alfageme. – Текст: непосредственный // *Actas Dermo-Sifiliográficas*. – 2016. – Vol. 107, № 8. – P. 652- 660. – doi:10.1016/j.adengl.2016.07.012

107. Alfageme, F. Skin ultrasound features of Merkel-cell carcinoma / F. Alfageme. – Текст : непосредственный // *J Eur Acad Dermatol Venereol*. – 2017. – Vol. 31. – P. e315-e318. – doi: 10.1111/jdv.14102.

108. Análisis infrarrojo del hialucorp, metacorp y silicona líquida en el marco de la aloegenosis iatrogénica / L.F.G. Castro, J.D.A. Rueda, H.D. Calle [et al.]. – Текст : непосредственный // Revista Colombiana de Cirugía Plástica y Reconstructiva. – 2017. – Vol. 23, № 1. – P. 37-45.
109. Analysis of facial implants for bacterial biofilm formation using scanning electron microscopy / T.J. Walker, D.M. Toriumi . – Текст: непосредственный // JAMA facial plastic surgery. – 2016. – Vol. 18, № 4. – P. 299. – doi: 10.1001/jamafacial.2016.0279.
110. Anatomy of the superior and inferior labial arteries revised: an ultrasound investigation and implication for lip volumization / S. Cotofana, M. Alfertshofer, T.L. Schenck [et al.]. – Текст : непосредственный // Aesthetic Surgery Journal. – 2020. – Vol. 40, № 12. – P. 1327-1335. – doi: 10.1093/asj/sjaa137.
111. Application of ultrasound and neural networks in the determination of filler dispersion during polymer extrusion processes / Z. Sun, C.-K. Jen, J. Yan [et al.]. – Текст: непосредственный // Polymer Engineering & Science. – 2005. – Vol. 45, № 6. – P. 764- 772. – doi:10.1002/pen.20328.
112. Assessment of the clinical efficacy of a hyaluronic acid-based deep wrinkle filler using new instrumental methods / V. Turlier, A. Rouquier, D. Black [et al.]. – Текст: непосредственный // Journal of Cosmetic and Laser Therapy. – 2010. – Vol. 12, № 4. – P. 195-202. – doi: 10.3109/14764172.2010.502461.
113. Avoiding and treating blindness from fillers: a review of the world literature / K. Beleznay, J.D. Carruthers, S. Humphrey [et al.]. – Текст : непосредственный // Dermatologic Surgery. – 2015. – Vol. 41, № 10. – P. 1097-1117. – doi: 10.1097/DSS.0000000000000486.
114. Beware what you inject: Complications of injectables – dermal fillers / M. Vedamurthy. – Текст: непосредственный // Journal of cutaneous and aesthetic surgery. – 2018. – Vol. 11, № 2. – P. 60. – doi: 10.4103/JCAS.JCAS_68_18.
115. Blindness caused by cosmetic filler injection: a review of cause and therapy / J.D. Carruthers, S. Fagien, R.J. Rohrich [et al.]. – Текст : непосредственный // Plastic and reconstructive surgery. – 2014. – Vol. 134, № 6. – P. 1197-1201. – doi: 10.1097/PRS.0000000000000754.

116. Brun, L. High Resolution Cutaneous Ultrasound of the Face in the Assessment of Dermal/Hypodermal Cosmetic Fillers / L. Brun. – Текст : непосредственный // European Congress of Radiology-ECR, 2019. – P. 2688. – doi: 10.26044/ecr2019/C- 2688.
117. Comparison of clinical marking and ultrasound-guided injection of Botulinum type A toxin into the masseter muscles for treating bruxism and its cosmetic effects / N. Quezada-Gaon, X. Wortsman, O. Peñaloza [et al.]. – Текст: непосредственный // Journal of cosmetic dermatology. – 2016. – Vol. 15, № 3. – P. 238-244. – doi: 10.1111/jocd.12208.
118. Comparison of strain and shear wave elastography for qualitative and quantitative assessment of breast masses in the same population / H.J. Kim, B. Kim, B.L. Yun [et al.]. – Текст: непосредственный // Scientific reports. – 2018. – Vol. 8, № 1. – P. 1-11. – doi: 10.1038/s41598-018-24377-0.
119. Complication management following rejuvenation procedures with hyaluronic acid fillers—an algorithm-based approach / P. Snozzi, J.A. van Loghem. – Текст: непосредственный // Plastic and Reconstructive Surgery Global Open. – 2018. – Vol. 6, № 12. – P. e2061. – doi: 10.1097/GOX.0000000000002061
120. Complications after facial injections with permanent fillers: important limitations and considerations of MRI evaluation / J.A. Kadouch, C.J. Tutein Nolthenius, D.J. Kadouch [et al.]. – Текст: непосредственный // Aesthetic surgery journal. – 2014. – Vol. 34, № 6. – P. 913-923. – doi: 10.1177/1090820X14539504.
121. Complications associated with cutaneous aesthetic procedures / D. Hartmann, T. Ruzicka, G.G. Gauglitz. – Текст: непосредственный // JDDG: Journal der Deutschen Dermatologischen Gesellschaft. – 2015. – Vol. 13, № 8. – P. 778-786. – doi: 10.1111/ddg.12757.
122. Complications of hyaluronic acid fillers and their managements / M.H. Abduljabbar, M.A. Basendwh. – Текст : непосредственный // Journal of Dermatology & Dermatologic Surgery. – 2016. – Vol. 20, № 2. – P. 100-106. – doi/10.1016/j.jdds.2016.01.001.
123. Cosmetic Surgery National Data Bank Statistics [Электронный ресурс] //

American Society for Aesthetic Plastic Surgery (ASAPS). – 2016. – Режим доступа: <https://www.surgery.org/sites/default/files/ASAPS-Stats2016.pdf>.

124. DeLorenzi, C. Complications of injectable fillers, part 2: vascular complications / C. DeLorenzi. – Текст : непосредственный // The validity and reliability of using ultrasound elastography to measure cutaneous stiffness, a systematic review // *Aesthetic surgery journal*. – 2014. – Vol. 34, № 4. – P. 584-600. – doi: 10.1177/1090820X14525035.

125. DeLorenzi, C. Complications of injectable fillers, part I / C. DeLorenzi. – Текст : непосредственный // *Aesthetic surgery journal*. – 2013. – Vol. 33, № 4. – P. 561-575. – doi: 10.1177/1090820X13484492.

126. Dermal Fillers Approved by the Center for Devices and Radiological Health [Электронный ресурс] // FDA. – 2019. – Режим доступа: <https://www.fda.gov/medical-devices/cosmetic-devices/dermal-fillers-approved-center-devices-and-radiological-health#approved>

127. Dermal fillers in aesthetics: an overview of adverse events and treatment approaches / D. Funt, T. Pavicic. – Текст : непосредственный // *Clinical, cosmetic and investigational dermatology*. – 2013. – Vol. 6. – P. 295-316. – doi: 10.1097/PSN.0000000000000087.

128. Dermatologic Ultrasound with Clinical and Histologic Correlations / X. Wortsman, B.E. Jemes Gregor. – Текст: непосредственный // Springer, 2013. – 623 p. – doi: 10.1007/978-1-4614-7184-4.

129. Diagnosis and characterization of cutaneous tumors using combined ultrasonographic procedures (conventional and high resolution ultrasonography). – Текст : непосредственный / R. Badea, M. Crişan, M. Lupşor [et al.] // *Medical ultrasonography*. – 2010. – Vol. 12, № 4. – P. 317-322.

130. Diagnosis and management of dermal filler complications in the perioral region / F.R. Grippaudo, M. Di Girolamo, M. Mattei [et al.]. – Текст: непосредственный // *Journal of Cosmetic and Laser Therapy*. – 2014. – Vol. 16, № 5. – P. 246-252. – doi: 10.3109/14764172.2014.946048.

131. Different molecular weight hyaluronic acid effects on human macrophage

- interleukin 1 β production / L.F. Baeva, D.B. Lyle, M. Rios [et al.]. – Текст : непосредственный // Journal of Biomedical Materials Research Part A. – 2014. – Vol. 102, № 2. – P. 305-314. – doi: 10.1002/jbm.a.34704.
132. Do you know where your fillers go? An ultrastructural investigation of the lips / J. Vent, F. Lefarth, T. Massing [et al.]. – Текст: непосредственный // Clinical, cosmetic and investigational dermatology. – 2014. – Vol. 7. – P. 191-199. – doi: 10.2147/CCID.S63093.
133. Doppler ultrasound and strain elastography in the assessment of cutaneous melanoma: preliminary results / C.B. Jid, S. Bolboaca, R. Cosgarea [et al.]. – Текст: непосредственный // Medical ultrasonography. – 2015. – Vol. 17, № 4. – P. 509-514. – doi: 10.11152/mu.2013.2066.174.dus.
134. Dynamic high-resolution ultrasound in vivo imaging of hyaluronic acid filler injection / J.C. Kohn, A.S. Goh, J.L. Lin [et al.]. – Текст: непосредственный // Dermatologic Surgery. – 2013. – Vol. 39, № 11. – P. 1630-1636. – doi: 10.1111/dsu.12345.
135. Early diagnosis of a calibre persistent labial artery in a child: Usefulness of ultrasonography / J. Arellano, C. Antoniazzi, X. Wortsman. – Текст : непосредственный // Australasian Journal of Dermatology. – 2012. – Vol. 53, № 2. – P. e18-e19. – doi: 10.1111/j.1440-0960.2010.00718.x.
136. Early granulomatous foreign body reactions to a novel alginate dermal filler: the system's failure? / S. Schuller-Petrović, M.D. Pavlović, S.S. Schuller [et al.]. – Текст: непосредственный // Journal of the European Academy of Dermatology and Venereology. – 2013. – Vol. 27, № 1. – P. 121-123. – doi: 10.1111/j.1468-3083.2011.04264.x.
137. EFSUMB guidelines and recommendations on the clinical use of ultrasound elastography. Part 1: Basic principles and technology / J. Bamber, D. Cosgrove, C.F. Dietrich [et al.]. – Текст : непосредственный // Ultraschall in der Medizin-European Journal of Ultrasound. – 2013. – Vol. 34, № 02. – P. 169-184. – doi: 10.1055/s-0033-1335205.
138. Elastography reference values of facial skin elasticity / M. Ambroziak, B.

Noszczyk, P. Pietruski [et al.]. – Текст : непосредственный // *Advances in Dermatology and Allergology/Postępy Dermatologii i Alergologii*. – 2019. – Vol. 36, № 5. – P. 626. – doi: 10.5114/ada.2018.77502.

139. Endotoxin free hyaluronan and hyaluronan fragments do not stimulate TNF- α , interleukin-12 or upregulate co-stimulatory molecules in dendritic cells or macrophages / Y. Dong, A. Arif, M. Olsson [et al.]. – Текст : непосредственный // *Scientific reports*. – 2016. – Vol. 6, № 1. – P. 1-15.

140. Etiology, prevention, and treatment of dermal filler complications / S.H. Bailey, J.L. Cohen, J.M. Kenkel. – Текст : непосредственный // *Aesthetic surgery journal*. – 2011. – Vol. 31, № 1. – P. 110-121. – doi: 10.1177/1090820X10391083.

141. Facial filler complications / J. Woodward, T. Khan, J. Martin. – Текст: непосредственный // *Facial Plastic Surgery Clinics*. – 2015. – Vol. 23, № 4. – P. 447- 458. – doi: 10.2214/AJR.11.6719

142. FDA-Approved Dermal Fillers [Электронный ресурс] // FDA. – 2020. – Режим доступа: <https://www.fda.gov/medical-devices/aesthetic-cosmetic-devices/fda-approved-dermal-fillers>.

143. Gaspari, R. Sonoelastographic characteristics of abscess induration associated with therapy failure / R. Gaspari, D. Blehar, J. Briones [et al.]. – Текст: непосредственный // *Journal of Ultrasound in Medicine*. – 2012. – Vol. 31, № 9. – P. 1405-1411. – doi: 10.7863/jum.2012.31.9.1405.

144. Global aesthetics consensus: avoidance and management of complications from hyaluronic acid fillers – evidence – and opinion-based review and consensus recommendations / M. Signorini, S. Liew, H. Sundaram [et al.]. – Текст: непосредственный // *Plastic and reconstructive surgery*. – 2016. – Vol. 137, № 6. – P. 961-971. – doi: 10.1097/PRS.0000000000002184.

145. High intensity focused ultrasound as a potential new modality for the treatment of pigmentary skin disorder / S.Y. Choi, K.H. Yoo, C.T. Oh [et al.]. – Текст : непосредственный // *Skin Research and Technology*. – 2016. – Vol. 22, № 2. – P. 131- 136. – doi: 10.1111/srt.12239.

146. High-frequency ultrasonography in monitoring the effects of treatment of selected

dermatoses / A. Polanska, A. Danczak-Pazdrowska, W. Silny [et al.]. – Текст: непосредственный // *Postepy Dermatologii i Alergologii*. – 2011. – Vol. 28, № 4. – P. 255-260. – doi: 10.5114/ada.2017.72457.

147. High-resolution color Doppler ultrasound of a caliber-persistent artery of the lip, a simulator variant of dermatologic disease: case report and sonographic findings / X. Wortsman, P. Calderón, J. Arellano [et al.]. – Текст: непосредственный // *Int J Dermatol*. – 2009. – Vol. 48, № 8. – P. 830-833. – doi: 10.1111/j.1365-4632.2009.04079.x.

148. High-resolution ultrasound imaging of cutaneous lesions / A. Mandava, P.R. Ravuri, R. Konathan. – Текст: непосредственный // *The Indian journal of radiology & imaging*. – 2013. – Vol. 23, № 3. – P. 269. – doi: 10.4103/0971-3026.120272.

149. High-frequency sonography of temporary and permanent dermal fillers / F.R. Grippaudo, M. Mattei. – Текст: непосредственный // *Skin Research and Technology*. – 2010. – Vol. 16, № 3. – P. 265-269. – doi: 10.1111/j.1600-0846.2010.00428.x.

150. Hyaluronic acid gel distribution pattern in periocular area with high-resolution ultrasound imaging / A.S. Goh, J.C. Kohn, D.B. Rootman [et al.]. – Текст: непосредственный // *Aesthetic surgery journal*. – 2014. – Vol. 34, № 4. – P. 510-515. – doi: 10.1177/1090820X14528206.

151. Iatrogenic retinal artery occlusion caused by cosmetic facial filler injections / S. Park, S.J. Woos, K.H. Park [et al.]. – Текст: непосредственный // *American journal of ophthalmology*. – 2012. – Vol. 154, № 4. – P. 653-662. – doi: 10.1016/j.ajo.2012.04.019.

152. Identification and Complications of Cosmetic Fillers: Sonography First / X. Wortsman. – Текст: непосредственный // *J Ultrasound Med*. – 2015. – Vol. 34, № 7. – P. 1163-1172. – doi: 10.7863/ultra.34.7.1163.

153. Identification of layers in optical coherence tomography of skin: comparative analysis of experimental and Monte Carlo simulated images / L. Shlivko, M.Yu. Kirillin, E.V. Donchenko [et al.]. – Текст: непосредственный // *Skin Research and Technology*. – 2015. – Vol. 21, № 4. – P. 419-425. – doi: 10.1364/OE.18.021714.

154. Injectable facial fillers: imaging features, complications, and diagnostic pitfalls at MRI and PET CT / P. Mundada, R. Kohler, S. Boudabbous [et al.]. – Текст: непосредственный // *Insights into imaging*. – 2017. – Vol. 8, № 6. – P. 557-572. – doi: 10.1007/s13244-017-0575-0.
155. ISAPS International survey on aesthetic/cosmetic procedures performed in 2018 [Электронный ресурс] // ISAPS. – 2018. – Режим доступа: <https://www.isaps.org/wp-content/uploads/2020/10/ISAPS-Global-Survey-Results-2018-1.pdf>.
156. Large needle suction aspiration of permanent fillers / Y.S. Wilson, D.A. Ellis [et al.]. – Текст: непосредственный // *The Laryngoscope*. – 2011. – Vol. 121, № 10. – P. 2146-2149. – doi: 10.1002/lary.21555.
157. Long-term follow-up of longevity and diffusion pattern of hyaluronic acid in nasolabial fold correction through high-frequency ultrasound / J. Qiao, Q.-N. Jia, H.-Zh. Jin [et al.]. – Текст: непосредственный // *Plastic and reconstructive surgery*. – 2019. – Vol. 144, № 2. – P. 189-196. – doi: 10.1097/PRS.0000000000005848.
158. Low molecular weight hyaluronic acid effects on murine macrophage nitric oxide production / D.B. Lyle, J.C. Breger, L.F. Baeva [et al.]. – Текст: непосредственный // *Journal of biomedical materials research Part A*. – 2010. – Vol. 94, № 3. – P. 893-904. – doi: 10.1002/jbm.a.32760.
159. Malherbe, K.K. High frequency ultrasound in aesthetic dermatology. Novel research for the use of 18 MHz shearwave elastography for pre and post therapy assessment. Pre-clinical trials of collagen fillers within the dermal and subdermal layers of the skin / K.K. Malherbe. – Текст: непосредственный // *Ultrasound in Medicine & Biology*. – 2019. – Vol. 45. – P. S9. – doi: 10.1186/s13089-021-00222-w.
160. Masson, E. Inestetismi del volto. Approccio ultrasonografico. Correlazioni con la risonanza magnetica / E. Masson. – Libro, 2019. – 192 p.
161. Measurement of skin elasticity using high frequency ultrasound elastography with intrinsic deformation induced by arterial pulsation / R. Nagaoka, K. Kobayashi, Y. Saijo. – Текст: непосредственный // *Interface Oral Health Science*. – 2015. – Vol. 1. – P. 245- 255. – doi:10.1007/978-4-431-55192-8_21.

162. Medicum, T.P. Ultrasound systems from 18 to 100 MHz System requirements for all USB systems Medical PC with the following specifications: High resolution ultrasound images / T.P. Medicum. – Текст: непосредственный // Radiology. – 2016. – Vol. 1. – P. 1-10. - https://umetex.ru/wa-data/public/shop/manuals/GE_Vivid_E90-95-en.pdf
163. Micheels, P. Ultrasound and histologic examination after subcutaneous injection of two volumizing hyaluronic acid fillers: a preliminary study / P. Micheels. – Текст: непосредственный // Plastic and Reconstructive Surgery Global Open. – 2017. – Vol. 5, № 2. – P. 1222. – doi: 10.1097/GOX.0000000000001222.
164. Migrated periocular filler masquerading as arteriovenous malformation: a diagnostic and therapeutic dilemma / S. Malik, P. Mehta, O. Adesanya [et al.]. – Текст: непосредственный // Ophthalmic Plastic & Reconstructive Surgery. – 2013. – Vol. 29, № 1. – P. e18-e20. – doi: 10.1097/IOP.0b013e31825b34db.
165. MR imaging of skeletal soft tissue infection: utility of diffusion-weighted imaging in detecting abscess formation / S. Harish, M.M. Chiavaras, N. Kotnis [et al.]. – Текст: непосредственный // Skeletal radiology. – 2011. – Vol. 40, № 3. – P. 285-294. – doi: 10.1007/s00256-010-0986-1.
166. MRI in detecting facial cosmetic injectable fillers / S. Tal, H.S. Maresky, T. Bryan / [et al.]. – Текст: непосредственный // Head & face medicine. – 2016. – Vol. 12, № 1. – P. 1-7. – doi: 10.1186/s13005-016-0124-y.
167. Nomenclature proposal for the sonographic description and reporting of soft tissue fillers / L.W. Schelke, D. Cassuto, P. Velthuis [et al.]. – Текст: непосредственный // Journal of cosmetic dermatology. – 2020. – Vol. 19, № 2. – P. 282-288. – doi: 10.1111/jocd.13127.
168. Optical coherence tomography applied to tests of skin care products in humans—a case study / L.M. Vasquez-Pinto, E.P. Maldonado, M.P. Raele [et al.]. – Текст: непосредственный // Skin Research and Technology. – 2015. – Vol. 21, № 1. – P. 90-93. – doi: 10.1111/srt.12161.
169. Optimising treatment of Bell's Palsy in primary care: the need for early appropriate referral / G.E. Glass, K. Tzafetta. – Текст: непосредственный // British Journal of

General Practice. – 2014. – Vol. 64, № 629. – P. e807-e809. – doi: 10.3399/bjgp14X683041.

170. Patient factors influencing dermal filler complications: prevention, assessment, and treatment / K. De Boulle, I. Heydenrych [et al.]. – Текст : непосредственный // *Clinical, cosmetic and investigational dermatology*. – 2015. – Vol. 8. – P. 205. – doi: 10.2147/CCID.S80446.

171. Polyacrylamide fillers on skin ultrasound / X. Wortsman, J. Wortsman/ – Текст: непосредственный // *Journal of the European Academy of Dermatology and Venereology: JEADV*. – 2011. – Vol. 26, № 5. – P. 660-661. – doi: 10.1111/j.1468-3083.2011.04111.x.

172. Pre-operative assessment of basal cell carcinoma dimensions using high frequency ultrasonography and its correlation with histopathology / M. Nassiri-Kashani, B. Sadr, F. Fanian [et al.]. – Текст: непосредственный // *Skin Research and Technology*. – 2013. – Vol. 19, № 1. – P. e132-e138. – doi: 10.1111/j.1600-0846.2012.00619.x.

173. Preliminary results on the feasibility of using ARFI/SWEI to assess cutaneous sclerotic diseases / S.Y. Lee, A.R. Cardones, J. Doherty [et al.]. – Текст: непосредственный // *Ultrasound in medicine & biology*. – 2015. – Vol. 41, № 11. – P. 2806-2819. – doi: 10.1016/j.ultrasmedbio.2015.06.007.

174. Principles of high-frequency ultrasonography for investigation of skin pathology / D. Jasaitiene, S. Valiukeviciene, G. Linkeviciute [et al.]. – Текст: непосредственный // *Journal of the European Academy of Dermatology and Venereology*. – 2011. – Vol. 25, № 4. – P. 375-382. – doi: 10.1111/j.1468-3083.2010.03837.x.

175. Randomized, evaluator-blinded study comparing safety and effect of two hyaluronic acid gels for lips enhancement / S. Hilton, G. Sattler, A.-K. Berg [et al.]. – Текст: непосредственный // *Dermatologic Surgery*. – 2018. – Vol. 44, № 2. – P. 261-269. – doi: 10.1097/DSS.0000000000001282.

176. Real time tissue elastography for diagnosis of cutaneous T-cell lymphoma / M.H. Schmid-Wendtner, T. Hinz, J. Wenzel [et al.]. – Текст: непосредственный // *Leuk Lymphoma*. – 2011. – Vol. 52. – P. 713-715. – doi: 10.3109/10428194.2010.548537.

177. Real-time tissue elastography as promising diagnostic tool for diagnosis of lymph node metastases in patients with malignant melanoma: a prospective single-center experience / T. Hinz, T. Hoeller, J. Wenzel [et al.]. – Текст: непосредственный // *Dermatology*. – 2013. – Vol. 226, № 1. – P. 81-90. – doi: 10.1159/000346942.
178. Real-time tissue elastography: a helpful tool in the diagnosis of cutaneous melanoma? / T. Hinz, J. Wenzel, M.H. Schmid-Wendtner. – Текст: непосредственный // *Journal of the American Academy of Dermatology*. – 2011. – Vol. 65, № 2. – P. 424- 426. – doi: 10.1159/000346942.
179. Refining the goals of oculofacial rejuvenation with dynamic ultrasonography / K. Parageorgiou, B.V. Nusgens. – Текст: непосредственный // *Aesthetic surgery journal*. – 2012. – Vol. 32, № 2. – P. 207-219. – doi: 10.1177/1090820X11434523.
180. Relationship between delayed reactions to dermal fillers and biofilms: facts and considerations / K. Beer, R. Avelar. – Текст : непосредственный // *Dermatologic Surgery*. – 2014. – Vol. 40, № 11. – P. 1175-1179. – doi: 10.1097/01.DSS.0000452646.76270.53.
181. Reliability of ultrasound measurements of dermal thickness at digits in systemic sclerosis: role of elastosonography / L. Di Geso, E. Filippucci, R. Girolimetti [et al.]. – Текст : непосредственный // *Clinical and Experimental Rheumatology-Incl Supplements*. – 2011. – Vol. 29, № 6. – P. 926-932.
182. Rheological properties and in vivo performance characteristics of soft tissue fillers / C.K. Hee, G.T. Shumate, V. Narurkar [et al.]. – Текст: непосредственный // *Dermatologic Surgery*. – 2015. – Vol. 41. – P. S373-S381. – doi: 10.1097/DSS.0000000000000536.
183. Safety and effectiveness of repeat treatment with VYC-15L for lip and perioral enhancement: results from a prospective multicenter study / A. Rivkin, S.H. Weinkle, B. Hardas [et al.]. – Текст: непосредственный // *Aesthetic surgery journal*. – 2019. – Vol. 39, № 4. – P. 413-422. – doi: 10.1093/asj/sjy019.
184. Safety and effectiveness of the hyaluronic acid dermal filler VYC-17.5 L for nasolabial folds: results of a randomized, controlled study / G. Monheit, K. Beer, B. Hardas. [et al.]. – Текст: непосредственный // *Dermatologic Surgery*. – 2018. – Vol.

- 44, № 5. – P. 670-678. – doi: 10.1097/DSS.0000000000001529.
185. Safety and Effectiveness of VYC-17.5 L for Long-Term Correction of Nasolabial Folds / S. Dayan, C.S. Maas, P.E. Grimes [et al.]. – Текст : непосредственный // *Aesthetic surgery journal*. – 2020. – Vol. 40, № 7. – P. 767-777. – doi: 10.1093/asj/sjz200.
186. Skin quality improvement with VYC-12, a new injectable hyaluronic acid: objective results using digital analysis / M. Cavallini, M. Papagni, T.J. Ryder, M. Patalano [et al.]. – Текст : непосредственный // *Dermatologic Surgery*. – 2019. – Vol. 45, № 12. – P. 1598-1604. – doi: 10.1097/DSS.0000000000001932.
187. Soft-tissue augmentation with hyaluronic acid and calcium hydroxyl apatite fillers / K.P. Redbord, M. Busso, C.W. Hanke. – Текст: непосредственный // *Dermatologic Therapy*. – 2011. – Vol. 24, № 1. – P. 71-81. – doi: 10.1111/j.1529-8019.2010.01380.x.
188. Sonographic outcomes of cosmetic procedures / X. Wortsman, J. Wortsman/ – Текст: непосредственный // *AJR Am J Roentgenol*. – 2011. – Vol. 197, № 5. – P. 910- 918. – doi: 10.2214/AJR.11.6719.
189. Sonography first for subcutaneous abscess and cellulitis evaluation / S. Adhikari, M. Blaivas [et al.]. – Текст : непосредственный // *Journal of Ultrasound in Medicine*. – 2012. – Vol. 31, № 10. – P. 1509-1512. – doi: 10.7863/jum.2012.31.10.1509.
190. Sonography of the face and neck region soft tissues in assessment of the complications causes after facial contouring / I. Bondarenko, E. Privalova, Y. Shumina. – Текст : непосредственный // *Georgian Medical News*. – 2021. – № 311. – P. 74-79.
191. Statistics 2017 [Электронный ресурс] // American Society of Aesthetic Plastic Surgeons. – Режим доступа: <https://www.surgery.org/sites/default/files/ASAPS-Stats2017.pdf>
192. Statistics 2018 [Электронный ресурс] // American Society of Aesthetic Plastic Surgeons. – Режим доступа: https://www.surgery.org/sites/default/files/ASAPS-Stats2018_0.pdf
193. Statistics 2019 [Электронный ресурс] // American Society of Aesthetic Plastic Surgeons. – Режим доступа: https://www.surgery.org/sites/default/files/Aesthetic-Society_Stats2019Book_FINAL.pdf
194. Statistics 2020 [Электронный ресурс] // American Society of Aesthetic Plastic

Surgeons. – Режим доступа: <https://cdn.theaestheticsociety.org/media/-statistics/aestheticplasticsurgerynationaldatabank-2020stats.pdf>

195. Stojanovič, L. Effectiveness and safety of hyaluronic acid fillers used to enhance overall lip fullness: a systematic review of clinical studies / L. Stojanovič, N. Majdič // *Journal of cosmetic dermatology*. – 2019. – Vol. 18, № 2. – P. 436-443.

196. Superficial dermal injection of hyaluronic acid soft tissue fillers: comparative ultrasound study / P. Micheels, S. Besse, T.C. Flynn [et al.]. – Текст: непосредственный // *Dermatologic surgery*. – 2012. – Vol. 38, № 7. – P. 1162-1169. – doi: 10.1111/j.1524-4725.2012.02471.x.

197. Technical feasibility of real-time elastography to assess the peri-oral region in patients affected by systemic sclerosis / P.M. Cannà, V. Vinci, F. Caviggioli [et al.]. – Текст : непосредственный // *Journal of ultrasound*. – 2014. – Vol. 17, № 4. – P. 265-269. – doi: 10.1007/s40477-014-0119-0.

198. The Emervel French survey: a prospective real-practice descriptive study of 1,822 patients treated for facial rejuvenation with a new hyaluronic acid filler / D. Farhi, P. Trevedic, Ph. Kestemont [et al.]. – Текст : непосредственный // *Journal of drugs in dermatology: JDD*. – 2013. – Vol. 12, № 5. – P. e88-93.

199. The myth of the “biphasic” hyaluronic acid filler / J.Å. Öhrlund, K.L.M. Edsman. – Текст: непосредственный // *Dermatologic Surgery*. – 2015. – Vol. 41. – P. S358-S364.

200. The phantom for studying foreign bodies’ echo-signs / E. Privalova, Y. Shumina, A. Vasilyev [et al.]. – Текст: непосредственный // *International Journal of Biomedicine*. – 2020. – Vol. 10, № 2. – P. 124-128. – doi: 10.22328/2079-5343-2021-12-S-166-182.

201. The role of high-resolution ultrasound in the diagnostics of facial and neck skin after laser resurfacing / I. Bondarenko, E. Privalova. – Текст : непосредственный // *Georgian Medical News*. – 2021. – № 314. – P. 134-139.

202. The role of Ultrasonography in the diagnosis of foreign bodies into the soft tissues of the maxillofacial region / Y.A. Shumina, E.G. Privalova, M.V. Smyslenova. – Текст: непосредственный // *ESHNR Final Programme*. – 2017. – P. 80-81.

203. The utility of high-frequency ultrasound in dermal filler evaluation / F.R. Grippaudo, M. Mattei. – Текст: непосредственный // *Annals of plastic surgery*. – 2011.

– Vol. 67, № 5. – P. 469-473. – doi: 10.1097/SAP.0b013e318203ebf6.

204. The validity and reliability of using ultrasound elastography to measure cutaneous stiffness, a systematic review / H.M. DeJong, S. Abbott, M. Zelesco [et al.]. – Текст : непосредственный // International journal of burns and trauma. – 2017. – Vol. 7, № 7. – P. 124.

205. Treatment of soft tissue filler complications: expert consensus recommendations / F. Urdiales-Gálvez, N.E. Delgado, V. Figueiredo [et al.]. – Текст: непосредственный // Aesthetic plastic surgery. – 2018. – Vol. 42, № 2. – P. 498-510. – doi: 10.1007/s00266-017-1063-0.

206. Ultrasonographic staging of cutaneous malignant tumors: an ultrasonographic depth index / M. Crişan, D. Crişan, G. Sannino [et al.]. – Текст : непосредственный // Archives of dermatological research. – 2013. – Vol. 305, № 4. – P. 305-313. – doi: 10.1007/s00403-013-1321-1.

207. Ultrasonography-guided cannula method for hyaluronic acid filler injection with evaluation using laser speckle flowgraphy / T. Iwayama, K. Hashikawa, T. Osaki [et al.]. – Текст: непосредственный // Plastic and Reconstructive Surgery Global Open. – 2018. – Vol. 6, № 4. – P. e1776. – doi: 10.1097/GOX.0000000000001776.

208. Ultrasound B-mode and elastographic findings of mixed tumour of the skin on the scalp / K. Imafuku, H. Hata, H. Kitamura [et al.]. – Текст: непосредственный // Journal of the European Academy of Dermatology and Venereology: JEADV. – 2016. – Vol. 30, № 1. – P. 153-155. – doi: 10.1111/jdv.12644.

209. Ultrasound B-mode and elastographic findings of angiomatoid fibrous histiocytoma / H. Hata, K. Natsuga, S. Aoyagi [et al.]. – Текст: непосредственный // Clinical and experimental dermatology. – 2014. – Vol. 39, № 4. – P. 538-539. – doi: 10.1111/ced.12314.

210. Ultrasound detection and identification of cosmetic fillers in the skin / X. Wortsman, J. Wortsman, C. Orlandi [et al.]. – Текст: непосредственный // Journal of the European Academy of Dermatology and Venereology. – 2012. – Vol. 26, № 3. – P. 292-301. – doi: 10.1111/j.1468-3083.2011.04047.x.

211. Ultrasound elastography assessment of skin involvement in systemic sclerosis:

- lights and shadows / A. Iagnocco, O. Kaloudi, C. Perella [et al.]. – Текст: непосредственный // The Journal of rheumatology. – 2010. – Vol. 37, № 8. – P. 1688- 1691. – doi: 10.3899/jrheum.090974.
212. Ultrasound elastography: review of techniques and clinical applications / R.M. Sigrist, J. Liao, A.E. Kaffas [et al.]. – Текст: непосредственный // Theranostics. – 2017. – Vol. 7, № 5. – P. 1303-1329. – doi:10.7150/thno.18650.
213. Ultrasound in dermatology: principles and applications / R. Kleinerman, T.B. Whang, R.L. Bard [et al.]. – Текст: непосредственный // Journal of the American Academy of Dermatology. – 2012. – Vol. 67, № 3. – P. 478-487. – doi: 10.1016/j.jaad.2011.12.016.
214. Ultrasound to improve the safety of hyaluronic acid filler treatments / L.W. Schelke, T.S. Decates, P.J. Velthuis. – Текст: непосредственный // Journal of cosmetic dermatology. – 2018. – Vol. 17, № 6. – P. 1019-1024. – doi: 10.1111/jocd.12726.
215. Ultrasound-guided hyaluronidase injection in cosmetic complications / N. Quezada-Gaón, X. Wortsman. – Текст: непосредственный // J Eur Acad Dermatol Venereol. – 2016. – Vol. 30 (10). – P. e39-e40. – doi: 10.1111/jdv.13286.
216. Understanding the safety and tolerability of facial filling therapeutics / D. Kulichova, A. Borovaya, T. Ruzicka [et al.]. – Текст: непосредственный // Expert opinion on drug safety. – 2014. – Vol. 13, № 9. – P. 1215-1226. – doi: 10.1517/14740338.2014.939168.
217. Understanding, avoiding, and managing severe filler complications / B. Rzany, C. DeLorenzi. – Текст: непосредственный // Plastic and reconstructive surgery. – 2015. – Vol. 136, № 5. – P. 196S-203S. – doi: 10.1097/PRS.0000000000001760.
218. Up-to-date non-invasive visualization technologies in dermatology / Yu.Yu. Shtirshnayder, A.V. Michenko, O.R. Katunina [et al.]. – Текст: непосредственный // Vestnik dermatologii i venerologii. – 2011. – Vol. 87, № 5. – P. 41-52. – doi: 10.25208/vdv1062.
219. Use of high-frequency ultrasound in the assessment of injectable dermal fillers / S.R. Young, P.A. Bolton, J. Downie. – Текст: непосредственный // Skin Research and

Technology. – 2008. – Vol. 14, № 3. – P. 320-323. – doi: 10.1111/j.1600-0846.2008.00297.x.

220. Use of ultrasound elastography for skin and subcutaneous abscesses / R. Gaspari, D. Blehar, M. Mendoza [et al.]. – Текст: непосредственный // Journal of Ultrasound in Medicine. – 2009. – Vol. 28, № 7. – P. 855-860. – doi: 10.7863/jum.2009.28.7.855.

221. Use of ultrasound to provide overall information on facial fillers and surrounding tissue / L.W. Schelke, H.J. Van den Elzen, P.P. Erkamp [et al.]. – Текст: непосредственный // Dermatologic surgery. – 2010. – Vol. 36. – P. 1843-1851. – doi: 10.1111/j.1524-4725.2010.01740.x.

222. Utility of sonoelastography in differentiating ruptured from unruptured epidermal cysts and implications for patient care / J. Park, I.S. Chae, D.R. Kwon. – Текст: непосредственный // Journal of Ultrasound in Medicine. – 2015. – Vol. 34, № 7. – P. 1175-1181. – doi: 10.7863/ultra.34.7.1175.

223. Vademecum [Электронный ресурс]: official web-site. – Режим доступа: <https://vademec.ru/news/2019/04/26/sk-v-severnoy-osetii-vozbuzhdeno-ugolovnoe-delo-o-sbyte-serykh-preparatov-v-krupnom-razmere/>. – Дата публикации: 26 апреля 2019.

224. VYC-12 injectable gel is safe and effective for improvement of facial skin topography: a prospective study / F. Niforos, P. Ogilvie, M. Cavallini [et al.]. – Текст: непосредственный // Clinical, cosmetic and investigational dermatology. – 2019. – Vol. 12. – P. 791-798. – doi: 10.2147/CCID.S216222.

225. Wortsman, X. Common applications of dermatologic sonography / X. Wortsman. – Текст: непосредственный // Journal of Ultrasound in Medicine. – 2012. – Vol. 31, № 1. – P. 97-111. – doi: 10.7863/jum.2012.31.1.97.

ПРИЛОЖЕНИЕ А. Протокол ультразвукового исследования при планировании контурной инъекционной пластики лица

ФИО _____ ВОЗРАСТ _____

1. **КОСМЕТОЛОГИЧЕСКИЙ АНАМНЕЗ**

ДАТА ПОСЛЕДНЕЙ ИНЪЕКЦИИ _____ ДД/ММ/ГГ
 ПРЕПАРАТ _____ ОБЛАСТЬ ИНЪЕКЦИИ _____ КОЛИЧЕСТВО ПРЕПАРАТА (МЛ) _____
 ЖАЛОБЫ _____
 ДОПОЛНИТЕЛЬНАЯ ИНФОРМАЦИЯ: ПАТОЛОГИЯ ЩИТОВИДНОЙ ЖЕЛЕЗЫ: _____

2. **ДАННЫЕ УЛЬТРАЗВУКОВОГО ИССЛЕДОВАНИЯ (УКАЗАТЬ НАЗВАНИЕ АППАРАТА И ЧАСТОТУ СКАНИРОВАНИЯ)**

В-РЕЖИМ _____ ОБЛАСТЬ ИССЛЕДОВАНИЯ _____
 ТОЛЩИНА КОЖИ (ММ) _____ ЭПИДЕРМИС _____ ДЕРМА _____ ПЖК _____
 _____ ММ (СОСОЧКОВЫЙ, _____ ММ
 СЕТЧАТЫЙ
 СЛОЙ) _____ ММ

НАЛИЧИЕ ФИЛЛЕРА _____ ЕСТЬ / НЕТ
 ГРУППА ФИЛЛЕРА (ОТМЕТИТЬ) ГК СИЛИКОН НЕИЗВЕСТНО ПААГ ПММК КАЛЬЦИЯ
 ГИДРОКСИАПАТИТ _____

ГЛУБИНА ОТ ПОВЕРХНОСТИ _____ (ММ)
 КОЖИ _____
 БОЛЮСЫ _____ ДИАМЕТР _____ КОЛИЧЕСТВО _____
 _____ ММ

ОКРУЖАЮЩИЕ МЯГКИЕ ТКАНИ ЭХОГЕННОСТЬ ЭХОСТРУКТУРА ДИФФЕРЕНЦИРОВКА

НАЛИЧИЕ АКУСТИЧЕСКОЙ ТЕНИ _____ ЕСТЬ / НЕТ
 ВАСКУЛЯРИЗАЦИЯ _____

ДОПЛЕРОВСКИЕ РЕЖИМЫ (ЦДК, ЭДК, SMI, MICROV) _____

ОЦЕНКА ОСНОВНЫХ СОСУДОВ
 ЛОКАЛИЗАЦИЯ СОСУДОВ
 ОТНОСИТЕЛЬНО БОЛЮСОВ

СОНОЭЛАСТОГРАФИЯ ЭЛАСТИЧНОСТЬ _____
 ЦВЕТОВАЯ КАРТА _____

РЕГИОНАРНЫЕ ЛИМФАТИЧЕСКИЕ _____ ЭХОГЕННОСТЬ ЭХОСТРУКТУРА ВАСКУЛЯРИЗАЦИЯ
 УЗЛЫ _____

ЗАКЛЮЧЕНИЕ: _____ **РЕКОМЕНДАЦИИ:** _____ **ДАТА ИССЛЕДОВАНИЯ** _____ **ПЕЧАТЬ / ПОДПИСЬ ВРАЧА** _____



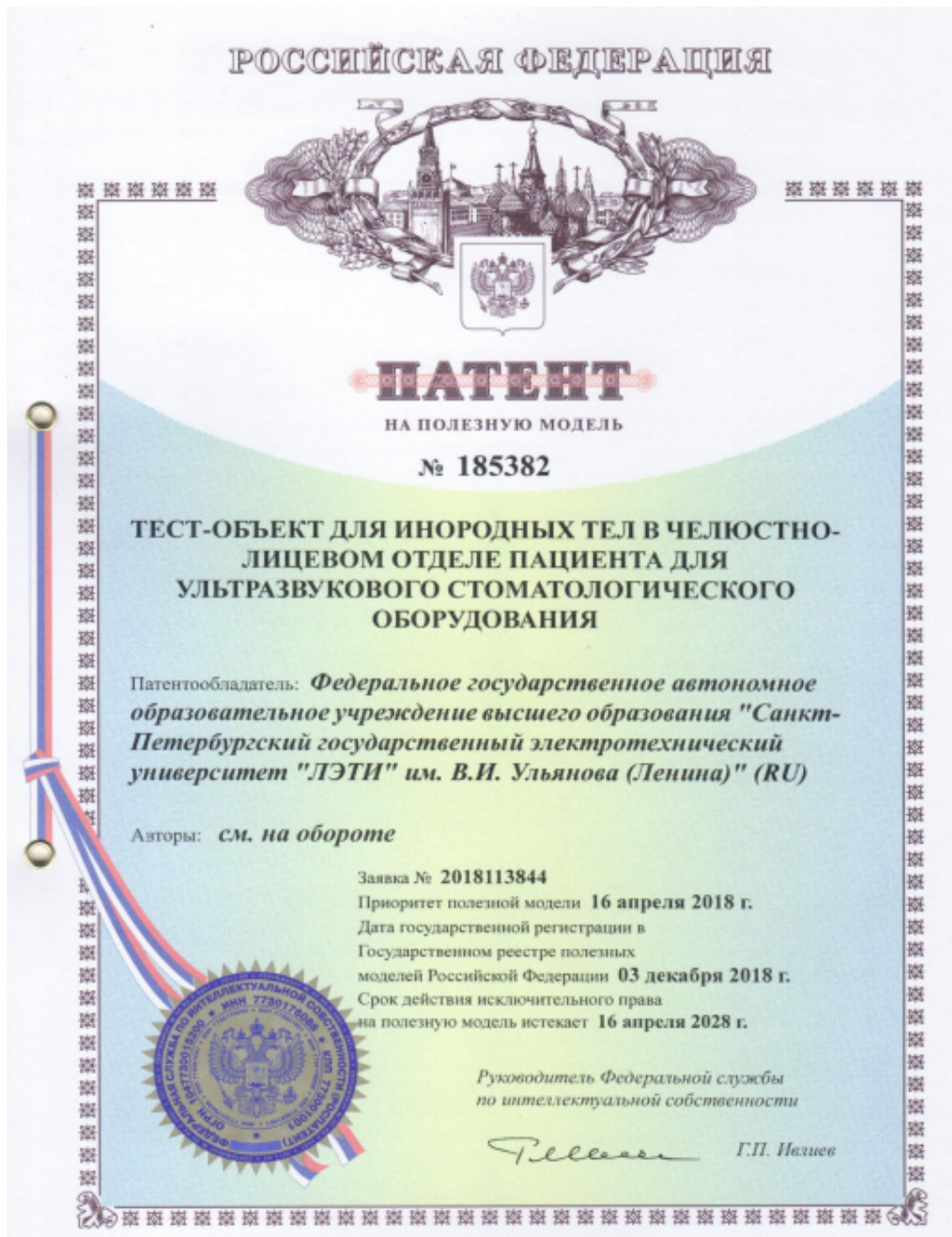**ПРИЛОЖЕНИЕ Б. Геометрическое расстояние между центрами кластеров
в многомерном пространстве**

	Кластер 1	Кластер 2	Кластер 3	Кластер 4	Кластер 5	Кластер 6	Кластер 7	Кластер 8
Кластер 1		1,744535	2,121730	1,569444	2,341638	1,744535	2,430798	2,162987
Кластер 2	1,744535		1,802776	2,054992	2,058401	1,414214	1,885464	1,542303
Кластер 3	2,121730	1,802776		2,000193	1,000087	2,291288	1,749288	1,735890
Кластер 4	1,569444	2,054992	2,000193		1,732113	1,490971	2,018512	1,421441
Кластер 5	2,341638	2,058401	1,000087	1,732113		2,058401	1,437577	1,420043
Кластер 6	1,744535	1,414214	2,291288	1,490971	2,058401		1,885464	1,542303
Кластер 7	2,430798	1,885464	1,749288	2,018512	1,437577	1,885464		1,420138
Кластер 8	2,162987	1,542303	1,735890	1,421441	1,420043	1,542303	1,420138	

ПРИЛОЖЕНИЕ В. Ультразвуковые критерии различных групп косметологических препаратов

Препараты на основе:	Контуры	Форма	Эхогенность	Эхоструктура	Артефакты
ГК (от 1 до 8 мес.)	Четкие, ровные	Округлая	Анэхогенная	Однородная	Дистальное псевдоусиление
ГК (более 8 мес.)	Нечеткие, ровные	Округлая	Пониженной эхогенности	Однородная	Отсутствуют
Силикон	Неровные, нечеткие	Нет формы	Повышенной эхогенности /гиперэхогенная	Неоднородная	Интенсивная акустическая тень
ГАК (на ранних сроках до 6 мес)	Неровные нечеткие	Нет формы	Повышенной эхогенности	Неоднородная	Интенсивная акустическая тень
ГАК (более 6 мес)	Неровные, нечеткие	Округлая	Повышенной эхогенности	Однородная	Слабая акустическая тень
ПААГ	Четкие, ровные	Вытянутая	Пониженной эхогенности	Неоднородная	Отсутствуют
Аутожир	Четкие, ровные	Вытянутая	Изоэхогенное (соответствует жировой ткани)	Однородная	Отсутствуют
ПММК	Неровные нечеткие	Округлая	Повышенной эхогенности	Неоднородная	Слабая акустическая тень

ПРИЛОЖЕНИЕ Г. Патент на полезную модель



ПРИЛОЖЕНИЕ Д. Патент на изобретение

РОССИЙСКАЯ ФЕДЕРАЦИЯ



ПАТЕНТ
НА ИЗОБРЕТЕНИЕ

№ 2726922

Способ определения типа осложнений вследствие коррекции филлерами возрастных изменений мягких тканей лица

Патентообладатели: *Привалова Екатерина Геннадьевна (RU),
Бондаренко Игорь Николаевич (RU), Васильев Александр Юрьевич (RU)*

Авторы: *Привалова Екатерина Геннадьевна (RU), Бондаренко Игорь Николаевич (RU), Васильев Александр Юрьевич (RU)*

Заявка № **2019135313**
 Приоритет изобретения **05 ноября 2019 г.**
 Дата государственной регистрации в
 Государственном реестре изобретений
 Российской Федерации **16 июля 2020 г.**
 Срок действия исключительного права
 на изобретение истекает **05 ноября 2039 г.**

Руководитель Федеральной службы
по интеллектуальной собственности

 *Г.П. Ишеев*



ПРИЛОЖЕНИЕ Е. Патент на изобретение

